

ЛЕПШОКОВ
МАГОМЕД ХАЛИСОВИЧ

КЛИНИКА, ДИАГНОСТИКА И ХИРУРГИЧЕСКОЕ ЛЕЧЕНИЕ АНЕВРИЗМ
ИНТРАКРАНИАЛЬНОГО ОТДЕЛА ПОЗВОНОЧНОЙ АРТЕРИИ

14.01.18 – нейрохирургия

АВТОРЕФЕРАТ
диссертации на соискание ученой степени
кандидата медицинских наук

Санкт-Петербург
2019

Работа выполнена в ФГБОУ ВО «Кубанский государственный медицинский университет» Минздрава России на кафедре нервных болезней и нейрохирургии с курсом нервных болезней и нейрохирургии факультета повышения квалификации и профессиональной переподготовки специалистов

Научный руководитель: доктор медицинских наук, профессор
Музлаев Герасим Григорьевич

Официальные оппоненты: Балязин Виктор Александрович
доктор медицинских наук, профессор, заведующий
кафедрой нервных болезней и нейрохирургии
ФГБОУ ВО «Ростовский государственный медицинский университет» Минздрава России

Данилов Валерий Иванович
доктор медицинских наук, профессор, заведующий
кафедрой неврологии и нейрохирургии факультета
повышения квалификации и профессиональной
переподготовки специалистов ФГБОУ ВО «Казанский государственный медицинский университет» Минздрава России

Ведущая организация: ФГБОУ ДПО «Российская медицинская академия непрерывного профессионального образования» Минздрава России

Защита состоится « ____ » _____ 2019 г. в « ____ » час на заседании диссертационного совета Д 208.054.02 при ФГБУ «Национальный медицинский исследовательский центр имени В.А. Алмазова» Минздрава России (191014, Санкт-Петербург, ул. Маяковского, 12)

С диссертацией можно ознакомиться в научной библиотеке Российского научно-исследовательского нейрохирургического института имени профессора А.Л. Поленова и на сайте <http://www.almazovcentre.ru>

Автореферат разослан « ____ » _____ 2019 г.

Ученый секретарь диссертационного совета
доктор медицинских наук, профессор Иванова Наталия Евгеньевна

ОБЩАЯ ХАРАКТЕРИСТИКА РАБОТЫ

Актуальность темы

Аневризмы сосудов головного мозга являются серьезной медико-социальной проблемой. Частота церебральных аневризм в популяции по данным аутопсий и ангиографических исследований составляет 3-5% (Steiner T. et al., 2013), подавляющее большинство которых манифестирует субарахноидальным кровоизлиянием (Коновалов А.Н, 1973; Лебедев В.В. и соавт., 1996; Крылов В.В., 2011; Мацко Д.Е., 2015). Аневризмы позвоночной артерии (ПА) встречаются довольно редко, составляют 1,5-12,5% от всех церебральных аневризм (Drake C.G., 1996; Yasui N. et al., 2003, Lehto H. et al., 2015).

Вследствие несовершенства хирургических инструментов и анестезиологического пособия хирургическое лечение аневризм вертебробазилярного бассейна до 1960 гг. сопровождалось высокой летальностью (Richardson A.E., 1968; Drake C.G., 1996).

Новой эрой в микрохирургии аневризм вертебробазилярного бассейна стали 1961-1980 гг., когда С. Drake (Drake C.G., 1961, 1968, 1996) сообщил о положительных результатах хирургического лечения. Это стало возможно благодаря внедрению М.Г. Yasargil микрохирургической техники и операционного микроскопа в рутинную практику нейрохирурга (Yasargil M.G., 1969).

В 1969 г. Ф.А. Сербиненко предложил баллон-отделяемый катетер для лечения сосудистой патологии головного мозга, что означало начало нового направления в хирургии аневризм (Сербиненко Ф.А., 1971). В 1990-2000-х гг. появилось много публикаций об успешном эндоваскулярном лечении аневризм головного мозга (Зубков Ю.Н., Иванов А.Ю., 1998; Сухоруков В.В., 2002; Панунцев В.С., 2002; Свистов Д.В., 2008; Guglielmi G. et al., 1991; Wakhloo A.K., 1998; Yamaura I., 1999). В 2002 г. были опубликованы результаты ISAT, которые продемонстрировали, что эндоваскулярная хирургия является конкурентоспособной альтернативой открытой хирургии, а в некоторых случаях приоритетным методом лечения (Molyneux A., 2002). В последние годы эндоваскулярная хирургия выходит на первый план при лечении пациентов с аневризмами вертебробазилярного бассейна. В первую очередь, это связано с развитием поток-изменяющих стентов и улучшением методик

операций (Wallace A. et al., 2018; Xu F. et al., 2017; Kim B. et al., 2016). В то же время активно используются реконструктивные техники с наложением микрососудистых анастомозов при комплексных или фузиформных аневризмах, которые не доступны эндоваскулярному лечению (Лукьянчиков В.А. и др., 2015; Крылов В.В. и др., 2016; Tayebi Meybodi A. et al., 2015; Bonda D. et al., 2017; Aboukaïs R et al., 2018).

Сегодня не существует однозначного мнения и по поводу сроков хирургического лечения аневризм головного мозга. Данной проблеме посвящено много публикаций в отечественной и зарубежной литературе (Зубков Ю.Н., 1989; Лебедев В.В. и соавт., 1996; Белоусова О.Б., 2009; Крылов В.В., 2015; Koos W.T., Perneczky A., 1982; Kassel N.F., 1990; Peerless S.J., 1994; de Gans K. et al., 2002; Wong G.K. et al., 2012; Zhang Q. et al., 2013).

Актуальными и нерешенными в настоящее время остаются вопросы сроков и метода хирургического лечения, выбора оптимального диагностического комплекса и профилактики отсроченных осложнений.

Степень разработанности темы

Аневризмы позвоночной артерии относятся к редкой нозологической форме. В отечественной литературе имеется ограниченное количество работ, посвященных данной тематике (Завалишин Е.Е., 2010; Крылов В.В., 2010). Большинство из них представляют собой описание клинических случаев или серий небольших наблюдений (Белоусова О.Б., 2009; Хейрредин А.С., 2012). В литературе недостаточно освещены вопросы диагностики, тактики и хирургического лечения пациентов с аневризмами позвоночной артерии, получающих лечение в региональных нейрохирургических центрах. Остаются проблемы сроков хирургического лечения пациентов с аневризмами позвоночной артерии в остром периоде кровоизлияния (Connolly S., 2012; Steiner T. et al., 2013; Park J. et al. 2014) и выбора оптимального метода хирургического лечения (Molyneux A., 2002; Spetzler R. 2015).

Цель исследования

Разработать тактику хирургического лечения больных с аневризмами интракраниального отдела позвоночной артерии в условиях регионального хирургического центра с учетом рентгенанатомических данных и мультимодального

подхода.

Задачи исследования

1. Уточнить рентгенанатомические особенности строения интракраниального отдела позвоночной и задней нижней мозжечковой артерий.

2. Изучить особенности клинического течения аневризм позвоночной артерии в остром и холодном периодах с учетом рентгенанатомических вариантов строения интракраниального отдела позвоночной и задней нижней мозжечковой артерий.

3. Разработать тактику мультимодального подхода к хирургическому лечению больных с аневризмами интракраниального отдела позвоночной артерии в условиях регионального нейрохирургического центра.

4. Оценить ближайшие и отдаленные функциональные исходы у больных с аневризмами интракраниального отдела позвоночной артерии.

Научная новизна исследования

Уточнены рентгенанатомические варианты строения позвоночной и задней нижней мозжечковой артерий на современных дигитальных ангиографических установках.

Определены факторы, влияющие на течение аневризматической болезни при локализации аневризм в области позвоночной артерии в остром и холодном периодах.

Изучена частота встречаемости мешотчатых аневризм ствола позвоночной артерии, дистальных аневризм ЗНМА и фузиформных аневризм.

Обоснован мультимодальный подход к хирургическому лечению больных с аневризмами позвоночной артерии в условиях регионального нейрохирургического центра, основанный на дифференцированном применении микрохирургического и внутрисосудистого методов лечения.

Теоретическая и практическая значимость

Определены рентгенанатомические особенности позвоночной и задней нижней мозжечковой артерий. Впервые на основании данных, полученных с использованием современных ангиографических аппаратов, выделены сегменты интракраниального отдела позвоночной артерии.

Уточнены показания к микрохирургическому и внутрисосудистому методам лечения аневризм позвоночной артерии в зависимости от типа течения заболевания, рентгенанатомических особенностей строения интракраниального отдела позвоночной артерии, формы, размера аневризмы и тяжести состояния пациента.

Установлено, что результаты лечения пациентов с аневризмами позвоночной артерии в группе множественных церебральных аневризм сопоставимы с результатами лечения одиночных аневризм позвоночной артерии при использовании тактики мультимодального многоэтапного комбинированного лечения.

Методология и методы исследования

Методология исследования была основана на теоретических и практических сведениях отечественной и зарубежной литературы. При выполнении исследования использовались современные методы клинко-диагностического исследования и статистической обработки полученных результатов.

Диагностический комплекс включал: клинко-неврологическое, клинко-лабораторное, нейровизуализационное и ангиографическое обследования. Объектом исследования являлись пациенты старше 18 лет с верифицированной аневризмой позвоночной артерии. Предметом исследования являлись клинические проявления, инструментальные данные и результаты хирургического лечения аневризм позвоночной артерии.

Положения, выносимые на защиту

1. Дигитальная субтракционная ангиография с использованием современных визуализационных систем позволяет не только диагностировать наличие аневризмы, но и уточнить особенности строения интракраниального отдела позвоночной артерии.

2. При хирургическом лечении пациентов с аневризмами позвоночной артерии, направленном на раннее выключение разорвавшейся аневризмы и восстановление ликвороциркуляции, необходимо учитывать варианты строения интракраниального отдела позвоночной артерии .

3. Применение мультимодального подхода и многоэтапного лечения пациентов с церебральными аневризмами интракраниального отдела позвоночной артерии в составе множественных позволяет достичь функциональных исходов,

сопоставимых с исходами лечения одиночных аневризм.

4. Ближайшие результаты лечения пациентов с аневризмами позвоночной артерии зависят от предоперационных факторов (тип течения заболевания, особенности строения интракраниального отдела позвоночной артерии, тяжесть состояния пациента), наличия интраоперационных осложнений и течения послеоперационного периода, а отдаленные исходы в большей степени зависят от ближайших результатов лечения.

Степень достоверности исследования

Материалы клинических и рентгеноанатомических наблюдений (56 пациентов в группе клинических наблюдений, 113 ангиограмм в группе рентгенологических наблюдений), данные результатов церебральной ангиографии и компьютерной томографии, оценка непосредственных и отдаленных результатов лечения 56 пациентов, проанализированные с использованием общепринятых шкал и методов статистического анализа (метод ранговой корреляции Спирмена, Уилкс Лямбда, критерии Краскелла-Уолисса и Манна-Уитни, хи-квадрат Пирсона) позволяют считать полученные результаты достоверными, а выводы – обоснованными. Личное участие подтверждено актом проверки первичных материалов и актами внедрения.

Апробация и внедрение результатов работы в практику

Основные положения диссертации доложены: на III (65–ой) международной конференции студентов и молодых ученых «Актуальные проблемы современной медицины» (г. Киев, 2011); на Всероссийской научно-практической конференции «Поленовские чтения» (г. Санкт-Петербург, 2012, 2013, 2014, 2015); XII научно-практической конференции молодых ученых и студентов Юга России «Медицинская наука и здравоохранение» (г. Краснодар, 2014).

Результаты исследования внедрены в работу ГБУЗ «НИИ – ККБ №1 им. проф. С.В. Очаповского» Министерства здравоохранения Краснодарского края, сосудистых центров Краснодарского края и Республики Адыгея. Полученные результаты исследования используются в учебном процессе кафедры нервных болезней и нейрохирургии с курсом нервных болезней и нейрохирургии ФПК и ППС ФГБОУ ВО КубГМУ Минздрава России.

Личный вклад автора

Диссертационное исследование осуществлялось соискателем на протяжении 2012-2017 гг. Автором самостоятельно изучены данные литературы, выполнены отбор и обработка собранных материалов, их обобщение, проанализированы полученные результаты. Вклад соискателя в сбор статистического материала составил 100%, в экспертную оценку – 95%, в обработку полученных данных – 95%, в обобщение и анализ результатов работы – 100%. Автор участвовал в открытых оперативных вмешательствах в качестве ассистента у 16 (32%) пациентов и наблюдал за ходом эндоваскулярных оперативных вмешательств у 15 (30%) пациентов.

Публикации

По теме диссертации опубликовано 20 научных работ, из них 8 статей – в журналах, рекомендованных Перечнем ВАК РФ

Объем и структура работы

Диссертация изложена на 133 страницах машинописного текста, состоит из введения, обзора литературы, описания материалов и методов исследования, глав, отражающих результаты собственных исследований, обсуждения полученных результатов исследования, заключения, выводов, практических рекомендаций и списка литературы, включающего 234 источника: 36 отечественных и 198 иностранных. Текст диссертации содержит 36 таблиц и проиллюстрирован 20 рисунками.

ОСНОВНОЕ СОДЕРЖАНИЕ РАБОТЫ

Материалы и методы клинического исследования

Работа проведена при использовании результатов комплексного обследования и хирургического лечения 56 больных с аневризмами интракраниального отдела ПА и ее ветвей. Исследование осуществлялось в нейрохирургическом центре ГБУЗ «НИИ – ККБ №1 им. проф. С.В. Очаповского» Министерства здравоохранения Краснодарского края. За период с 2007 г. по 2017 г. всего прооперировано около 3000 пациентов с аневризмами сосудов головного мозга. Частота встречаемости среди них аневризм ПА и ее ветвей составила 2%. После аневризматического интракраниального кровоизлияния было госпитализировано 45 (80%) пациентов, с аневризмами без разрыва – 11 (20%). Возраст больных варьировал от 19 до 78 лет, средний возраст составлял 50,7 лет.

В исследовании использовались результаты клинико-неврологического осмотра с оценкой тяжести состояния пациентов при поступлении по шкале Hunt – Kosnik (Hunt W., Kosnik E., 1974) и с учетом сопутствующей соматической патологии. Всем пациентам перед операцией была выполнена компьютерная томография головного мозга. Тяжесть аневризматического кровоизлияния оценивалась по шкале С. Fisher (С. Fisher et al., 1980), для оценки тяжести внутрижелудочкового кровоизлияния (ВЖК) использовалась шкала D.A. Graeb (D. Graeb et al., 1982). По результатам измерения абсолютных поперечных размеров желудочков на аксиальных срезах компьютерной томографии (КТ) головного мозга проводилась верификация нарушений ликворотока (Верещагин Н.В. и соавт., 1986). Для уточнения источника кровоизлияния использовалась церебральная ангиография. Размеры аневризм были стратифицированы по классификации M.G. Yasargil (1984). В срок 6-12 месяцев всем пациентам проводилось контрольное ангиографическое исследование с оценкой тотальности выключения аневризмы из кровотока по классификации J. Raymond (Raymond J., et al., 2003). Функциональный исход пациентов оценивался с помощью инвертированной шкалы исходов Глазго (Jennett V., Bond M., 1975).

Материалы и методы рентгенанатомического исследования

Рентгенанатомическое исследование было проведено на базе отделения рентгенхирургических методов диагностики и лечения №1 ГБУЗ «НИИ – ККБ №1 им. проф. С.В. Очаповского» МЗ Краснодарского края. Проанализированы ангиограммы головного мозга 113 пациентов без аневризматической болезни и 50 – из клинической группы исследования с аневризмами позвоночной артерии. В гендерном соотношении преобладали женщины: 66 (49%) мужчин и 97 (51%) женщин. Возраст пациентов варьировал от 19 до 77 лет, средний возраст составил 49,8 лет.

Анализ ангиограмм проведен с помощью станции General Electric Innova 3100. Для измерения использовалось стандартное программное обеспечение, поставляемое компанией производителем. Выполнялось измерение диаметра внутреннего просвета и оценка особенностей анатомии следующих артерий: ПА в экстракраниальном отделе (сегмент V3) и в интракраниальном отделе (сегмент V4); задней нижней мозжечковой артерии (ЗНМА) (по сегментам); затылочной артерии (ЗА) (по сегментам). Были проанализированы следующие показатели: диаметр внутреннего

просвета сосуда (предпочтительно средней части сегмента), наличие вариантов развития и их виды. Отдельно для ЗНМА определялся уровень отхождения от ПА, локализация и диаметр внутреннего просвета каудальной петли.

Статистический анализ

Полученные данные были статистически обработаны с использованием стандартных функций пакета программ Statistica 6.0. (version 6.0) фирмы StatSoft@ Inc., USA и программой для работы с электронными таблицами Microsoft Excel (Microsoft). В исследовании были использованы методы ранговой корреляции Спирмена, коэффициента Пирсона, дискриминантный анализ (Уилкс Лямбда), непараметрические методы статистики (Манна – Уитни и Уилкоксона). Статистически достоверными считались значения $p < 0,05$ (Гланц С., 1998).

Результаты рентгеноанатомического исследования

В ходе рентгеноанатомического исследования были уточнены значения диаметра внутреннего просвета ПА (V3, V4 сегменты), ЗНМА и ЗА (таблица 1).

Таблица 1 – Результаты рентгеноанатомического исследования

Сегмент	Число наблюдений, N	Средний диаметр, мм.	Минимальное значение, мм.	Максимальное значение, мм.	Стандартное отклонение, СО
1	2	3	4	5	6
V3 сегмент позвоночной артерии					
Справа	162	3,39	1,7	5,3	±0,68
Слева	163	3,46	1,5	5,0	±0,69
V4 сегмент позвоночной артерии					
Справа					
I отдел	161	2,71	1,5	4,8	±0,60
II отдел	161	2,4	1,1	4,1	±0,57
III отдел	161	2,22	1,0	3,9	±0,54
Слева					
I отдел	160	2,89	1,4	4,7	±0,64
II отдел	159	2,59	0,9	4,7	±0,59
III отдел	157	2,36	1,2	4,7	±0,56

1	2	3	4	5	6
Задняя нижняя мозжечковая артерия					
Справа					
Передний медуллярный	158	1,21	0,5	2,1	$\pm 0,26$
Латеральный медуллярный	158	1,09	0,4	1,8	$\pm 0,25$
Тонзилотонзиллярный	158	1,04	0,4	1,9	$\pm 0,24$
Теловелотонзиллярный	158	0,91	0,4	1,5	$\pm 0,22$
Кортикальный	158	0,68	0,2	1,3	$\pm 0,20$
Слева					
Передний медуллярный	162	1,19	0,4	1,9	$\pm 0,26$
Латеральный медуллярный	162	1,08	0,4	1,7	$\pm 0,24$
Тонзилотонзиллярный	162	1,03	0,4	1,5	$\pm 0,23$
Теловелотонзиллярный	162	0,94	0,4	1,5	$\pm 0,24$
Кортикальный	162	0,68	0,3	1,1	$\pm 0,17$
Затылочная артерия					
Справа					
Двубрюшный сегмент	161	1,56	0,9	2,9	$\pm 0,33$
Субокципитальный сегмент	161	1,32	0,3	2,6	$\pm 0,29$
Окципитальный сегмент	161	0,86	0,3	1,7	$\pm 0,23$
Слева					
Двубрюшный сегмент	161	1,56	0,9	2,4	$\pm 0,32$
Субокципитальный сегмент	161	1,27	0,5	2,3	$\pm 0,30$
Окципитальный сегмент	161	0,73	0,2	1,4	$\pm 0,24$

Для ПА и ЗНМА были изучены особенности строения по данным церебральной ангиографии. В 95% наблюдений ПА имела классический вариант строения, когда обе артерии переходили интракраниально в основную артерию. Среди вариантов строения, отличных от нормы, наиболее распространенным являлся терминальный тип, когда одна из ПА артерий непосредственно переходила в ЗНМА. Данный вариант наблюдался у 6 (5,3%) пациентов без аневризм ПА. В группе пациентов с аневризмами ПА равнозначно встречались терминальный и островковый типы строения, по 2% соответственно. Задняя нижняя мозжечковая артерия имела более переменное строение. Классический вариант строения, при котором ЗНМА отходит от ПА в интракраниальном сегменте (V4), встречался у 113 (69,3%) пациентов. При наличии аневризмы ПА наиболее частым вариантом, отличным от классического, являлось экстракраниальное отхождение ЗНМА. Данный тип имел место в 8,8 % наблюдений (n = 10) справа и в 17,6% (n=20) – слева. В группе паци-

ентов, у которых не было аневризм ПА, данный вариант также являлся преобладающим и имел место справа в 4 (8%) наблюдениях, слева – в 5 (10%).

При сравнении встречаемости вариантов строения позвоночной артерии и задней нижней мозжечковой артерии не было выявлено достоверного различия в группах пациентов с аневризмами ПА и без аневризм ПА. (Уилкс ЛямбдаПА=0,86; $p=0,13$; Уилкс ЛямбдаЗНМА=0,84; $p=0,73$).

Результаты клинического исследования

После аневризматического кровоизлияния госпитализировано 45 (80%) пациентов, без разрыва аневризмы – 11 (20%). Клиническая картина манифестации аневризм ПА с разрывом была представлена, в основном, общемозговой симптоматикой. Очаговые неврологические симптомы присутствовали только у 5 (11%) пациентов. Тяжесть состояния при госпитализации соответствовала Hunt-Kosnik 0 у 11 (20%) больных, Hunt-Kosnik 1-2 (4%), Hunt-Kosnik 2 – 17 (30%), Hunt-Kosnik 3 – 17 (30%), Hunt-Kosnik 4 – 6 (11%), Hunt-Kosnik 5 – 3 (5%). Большинство больных (60%) госпитализировано в тяжелом компенсированном состоянии (Hunt – Kosnik 2, Н – К 3), в крайне тяжелом состоянии – 16% пациентов.

Выраженность аневризматического кровоизлияния по данным КТ головного мозга соответствовали: Fisher 1 – у 3 (7%) больных, Fisher 2 – у 9 (20%), Fisher 3 – у 4 (9%) и у 29 Fisher 4 – (64%) пациентов. Большинство (73%) пациентов поступило с тяжелым кровоизлиянием, что в первую очередь связано с высокой частотой субарахноидально-вентрикулярных кровоизлияний. Так, из 45 пациентов, госпитализированных после разрыва ЦА, 29 (64%) имели ВЖК. На фоне разрешения гидроцефалии частично восстанавливался уровень сознания, что демонстрирует ключевую роль окклюзионной гидроцефалии в клинической картине разорвавшихся аневризм позвоночной артерии.

По данным церебральной ангиографии, у 48 (86%) пациентов были выявлены мешотчатые аневризмы, у 7 (12%) – фузиформные и у 1 (2%) пациента – аневризма диссекционного типа. Среди множественных церебральных аневризм аневризмы позвоночной артерии были выявлены у 10 (20%) больных и в большинстве случаев располагались супра- субтенториально. Только у 1 пациента наблюдалось изолированное субтенториальное расположение ЦА. В группе множественных аневризм

аневризмы ПА стали причиной кровоизлияния у 3 (30%) больных.

Хирургическое лечение пациентов с аневризмами позвоночной артерии

Для лечения пациентов с аневризмами ПА были использованы микрохирургические и эндоваскулярные методы. Эндоваскулярные вмешательства выполнены у 26 (46%) больных, в том числе после разрыва ЦА – 19 (73%) пациентам. Микрохирургические операции проводились 30 (54%) больным, в том числе после разрыва ЦА – 26 (86%). Это в первую очередь было связано с тем, что оба метода лечения были равнозначно доступны, и в отношении каждого случая собирался консилиум с рентгенэндоваскулярными хирургами. Основным критерием выбора метода хирургического лечения являлась локализация ЦА (рисунок 1).

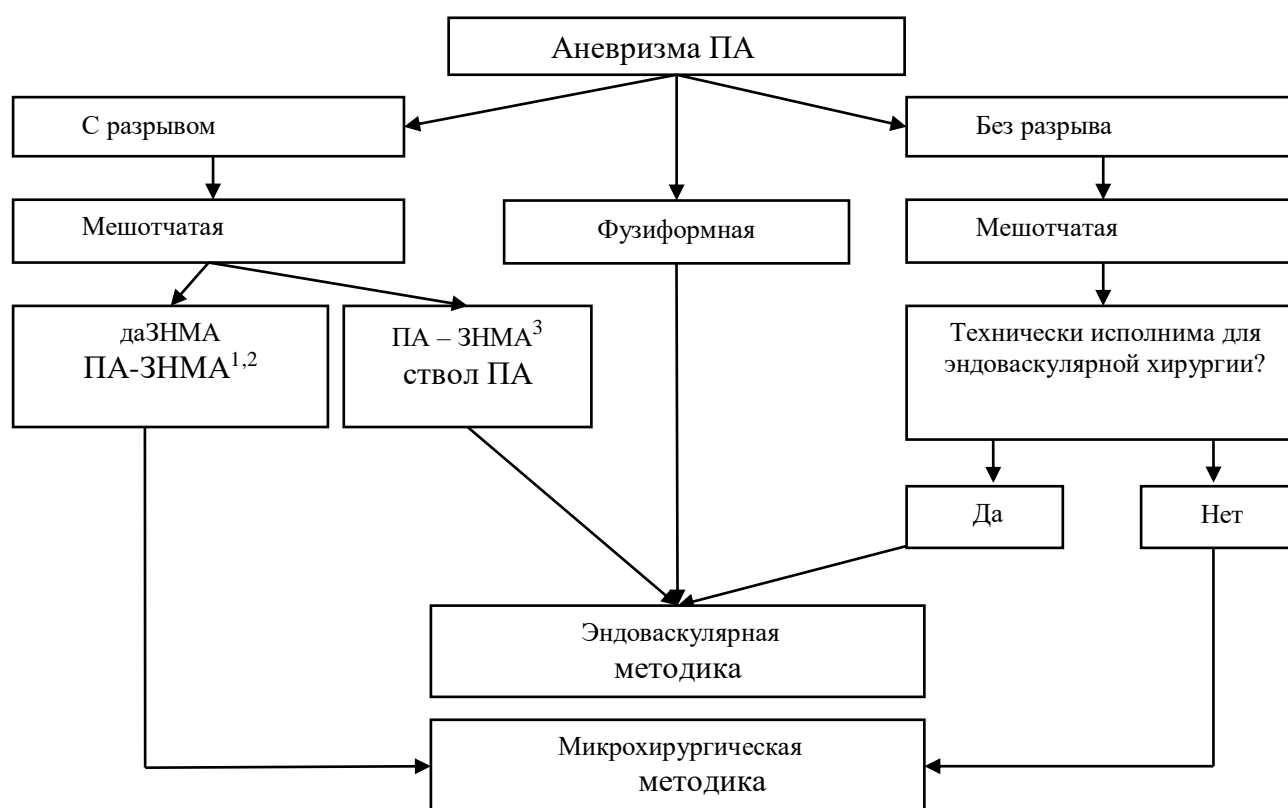


Рисунок 1 – Алгоритм выбора хирургического метода лечения у пациентов с аневризмами ПА.

ПА – ЗНМА^{1,2} – устье ЗНМА располагается в 1 или 2 отделе ПА (проксимальный отдел или средний).

ПА – ЗНМА³ – устье ЗНМА располагается в 3 отделе ПА (дистальный отдел)

Кроме того, для уточнения показаний к эндоваскулярному лечению также использовалось отношение диаметра купола к шейке. При значениях менее 2:1 предпочтение отдавалось микрохирургии или использовались стент- или баллон-

ассистенция. Кроме этого, важную роль играл морфологический тип аневризмы: при фузиформных аневризмах использовалась преимущественно внутрисосудистая хирургия. При эндоваскулярных вмешательствах применялись различные техники выключения аневризмы из кровотока. Эмболизация полости аневризмы выполнена у 13 (50%) пациентов. У 3 (12%) больных во время вмешательства имелись трудности с позиционированием стента, в связи с чем операция была ограничена стентированием, а вторым этапом была проведена эмболизация. У 4-х пациентов были применены ассистирующие методики. У одного пациента была использована баллон-ассистенция, у 3-х – стент-ассистенция. Деструктивные операции были проведены 4 (5%) пациентам с фузиформными аневризмами, которые располагались у 2-х больных на ПА, и у 2-х – на дистальных сегментах ЗНМА. Сразу после эмболизации радикально из кровотока (тип А) аневризмы были выключены только у 5 (23%) пациентов.

При аневризмах ПА применялась тактика раннего хирургического лечения, что дало возможность снизить частоту внутривнутричерепных разрывов. Из 45 пациентов, поступивших после разрыва ЦА, повторные кровоизлияния из аневризмы ПА после госпитализации зафиксированы у 4 (8%) больных. Разрывы произошли у 2(4%) пациентов на этапе обследования перед ЦАГ в течение 2 часов после поступления и у 2 (4%) – после первичной негативной ангиографии в течение недели. В целом после кровоизлияния 41 (91%) пациенту операции выполнены в остром периоде, из них 29 (64%) вмешательств – в первые 3 суток (таблица 2).

Таблица 2 – Распределение пациентов в соответствии со сроками операций

Сроки	Число больных	
	Абс. ч.	%
Ранние операции(0 – 3 сут.)	29	64%
Ранние отсроченные (4 – 14 сут.)	11	25%
Поздние отсроченные (15 – 21 сут.)	1	2%
В холодном периоде (> 21 сут.)	4	9%
Всего	45	100%

У пациентов с аневризмами ПА в группе множественных церебральных аневризм была применена тактика многоэтапного комбинированного лечения (рисунок 2). Преднамеренное этапное лечение пациентов проводилось следующим

образом: на 1 этапе выключали из кровотока манифестировавшую аневризму, а на остальных – ассоциированные ЦА.

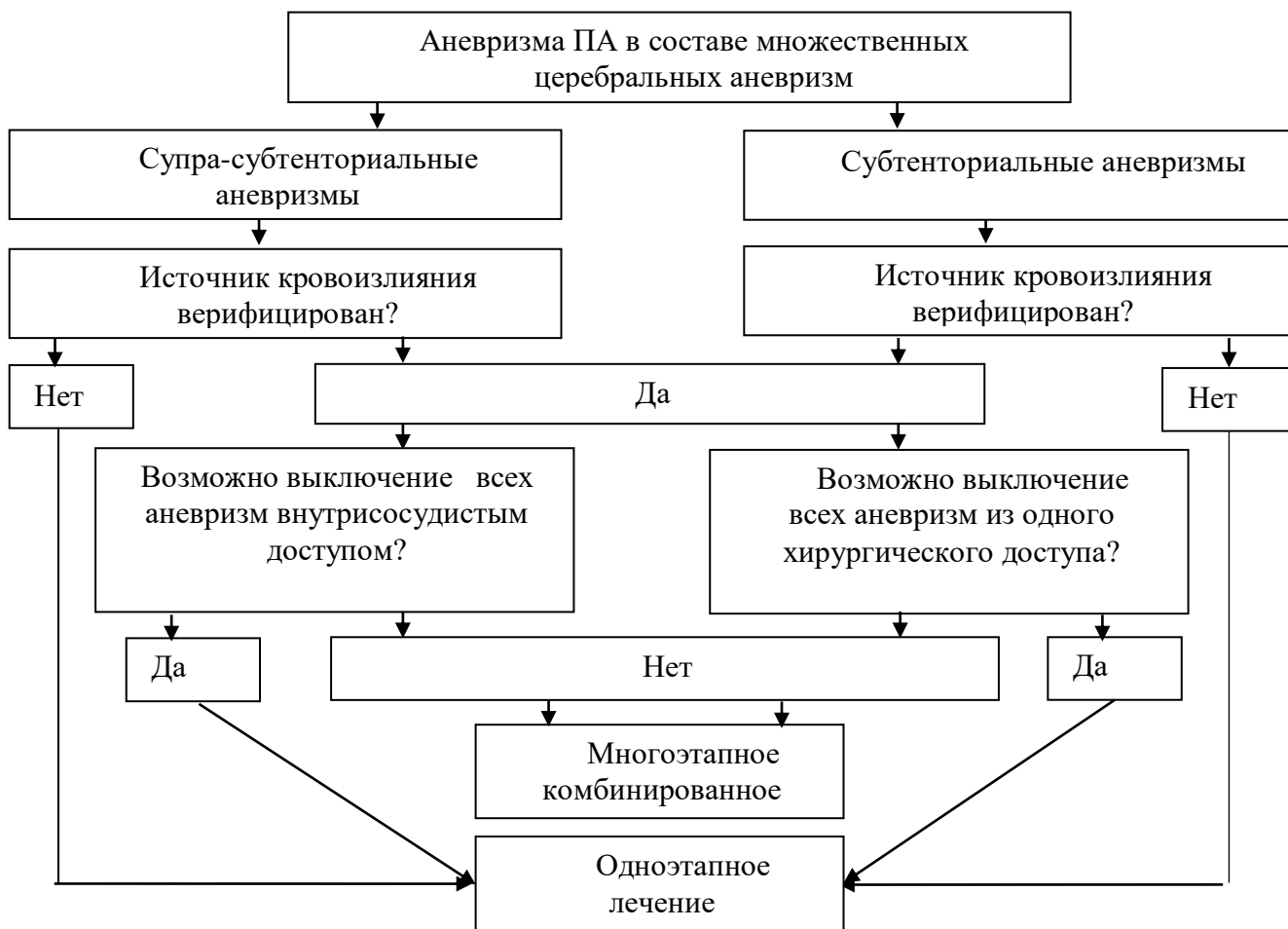


Рисунок 2 – Алгоритм выбора хирургического метода лечения у пациентов с аневризмами ПА в составе множественных церебральных аневризм

Это позволяло уменьшить хирургическую травму при операциях на фоне кровоизлияния, сопровождавшегося отеком головного мозга. В зависимости от числа аневризм потребовалось от 1 до 3 этапов. Использование комбинации эндоваскулярной и микрохирургической методик позволяло сокращать число этапов оперативного лечения вплоть до выключения всех аневризм из кровотока в течение одного наркоза.

Хирургическое лечение гидроцефалии вследствие разрыва аневризм позвоночной артерии

Всем пациентам с развившейся гидроцефалией проведено вентрикулоперитонеальное шунтирование. Ликвордренирующие операции после кровоизлияния из аневризмы ПА выполнены 14 (31%) пациентам. Применялось в основном

вентрикуло-перитонеальное шунтирование (93%), и у 1 (8%) больного проведено наружное дренирование бокового желудочка по Арендту. Только в 1 наблюдении вентрикуло-перитонеальное шунтирование выполнено как 1-й этап лечения. После микрохирургических операций ликвородренирующие операции применены 9 (69%) пациентам, после внутрисосудистых вмешательств – 4 (31%). Статистический анализ не показал достоверных различий между методиками лечения аневризм ПА в отношении необходимости выполнения ликворшунтирующих операций (χ^2 -Пирсона = 0; $p = 1$; $n=13$).

Осложнения хирургического лечения

Оперативное лечение сопровождалось развитием осложнений у 31 (56%) пациента. Геморрагический тип течения заболевания имел достоверно более высокий риск развития послеоперационных соматических и неврологических осложнений ($p < 0,05$). Во время открытого хирургического лечения у 6 (20%) пациентов зафиксирован интраоперационный разрыв аневризмы и у 1 (4%) – тромбоз ЗНМА. Вероятность разрыва аневризмы во время операции была достоверно выше у тяжелых и крайне тяжелых пациентов (Hunt – Kosnik IV, V) ($p < 0,05$).

В послеоперационном периоде осложнения хирургических вмешательств имели место у 10 (16)% пациентов, соматические – у 16 (26%) и неврологические – у 17 (38)% больных. Наиболее частыми осложнениями, связанными с хирургическими вмешательствами, являлись псевдоменингоцеле у 2 (20%) пациентов и вторичные инфекционно-воспалительные повреждения ЦНС (менингиты, менингоэнцефалиты) у 2 (20%) больных. Ключевыми факторами риска развития непосредственно данных осложнений являлись тяжелое и крайне тяжелое состояние пациента (Hunt – Kosnik III, IV, V) и открытые хирургические вмешательства ($p < 0,05$). Соматические осложнения развились у 16 (26%) пациентов и наблюдались только у больных с геморрагическим типом течения заболевания (r -Spearman's = - 0,31; $p = 0,019$; $n = 56$). Осложнения со стороны бронхолегочной системы встречались у 8 (50%) пациентов и являлись наиболее распространенными. В группу риска входили пациенты, госпитализированные в тяжелом и крайне тяжелом состоянии, а также после открытых операций ($p < 0,05$). Повреждения черепных нервов имели место у 8 (48%) пациентов и являлись самыми частыми осложнениями хирургического лечения со

стороны нервной системы. В нашей серии наблюдений парез ЧН каудальной группы имел место у 6 (36%) пациентов из числа тех, кто был оперирован открыто. Достоверно на развитие неврологических нарушений влиял факт разрыва аневризмы (r -Spearman's = 0,33; p = 0,014; n = 56), операции в остром периоде АВК (r -Spearman's = 0,33; p = 0,12; n = 56).

Рентгенологические результаты лечения пациентов с аневризмами позвоночной артерии

Радикальность выключения аневризмы из кровотока оценивалась по шкале J. Raymond. Радикального выключения аневризмы из кровотока («тип А») удалось достичь у 5 (23%) пациентов, субтотального («тип В» и «тип С») – у 17 (77%). По данным контрольных исследований, у 4 пациентов после треппинга сосуда не было отмечено реканализаций аневризм. При проведении повторных эндоваскулярных вмешательств и контрольной ЦАГ были получены следующие результаты: «тип А» был достигнут у 8 (37%) пациентов, «тип В» – у 7 (29%), тип С – у 5 (21%) пациентов. Радикальность выключения аневризмы из кровотока у больных микрохирургической группы лечения оценивалась интраоперационно. После клипирования шейки аневризмы под визуальным контролем отсекался купол и оценивалось наличие кровотечения из культи аневризматического мешка. По результатам повторной ЦАГ у всех обследованных группы микрохирургического лечения был верифицирован «тип А» радикальности выключения аневризмы из кровотока.

Функциональные исходы хирургического лечения пациентов с аневризмами позвоночной артерии

Наличие относительно небольшой группы пациентов, проживающих их в пределах одного региона, дало нам собрать катамнез и провести сравнение ближайших (на 30 сутки после выписки из стационара) и отдаленных исходов (через 1 год после аневризматического кровоизлияния или оперативного вмешательства).

Комбинация в лечебном процессе эндоваскулярной и микрохирургической методик позволила достичь благоприятных исходов в ближайшем периоде у 39 (70%) пациентов, среди них GOS V – у 31 (56%) и GOS IV – у 8 (14%) пациентов. В то же время летальный исход наступил у 4 (7%) больных. У поступивших после разрыва аневризмы благоприятные результаты были достигнуты у 28 (62%)

пациентов, среди них GOS V – у 21 (47%), GOS IV – у 7 (15%) больных. Неблагоприятные результаты лечения (GOS III и II) были у 13 (29%), из них у 9 (20%) достигнут исход GOS III, у 3 (9%) – GOS IV, летальный исход наступил у 4 пациентов (таблица 4).

Таблица 4 – Функциональные исходы лечения пациентов с аневризмами позвоночной артерии

Функциональный исход	Ближайший исход		Отдаленный исход	
	Число больных		Число больных	
	Абс. ч.	%	Абс. ч.	%
I	4	7%	10	18%
II	4	7%	-	-
III	9	16%	2	3%
IV	8	14%	7	13%
V	31	56%	37	66%
Итого	56	100%	56	100%

Ключевыми факторами, которые влияли на ближайший исход лечения, являлись: тяжесть состояния пациента по Hunt – Kosnik при поступлении, тип течения заболевания, тяжелое аневризматическое кровоизлияние (по шкалам Fisher и Graeb), наличие внутренней гидроцефалии, методика лечения ($p < 0,05$).

Несомненно, на результаты лечения, кроме факторов, которые имели место до операции, влияли интраоперационные и послеоперационные детерминанты. Наличие во время операции интраоперационного разрыва или тромбоза сосуда достоверно ухудшало ближайший исход ($r\text{-Spearman's} = -0,3$, $p = 0,022$, $n = 56$). В послеоперационном периоде осложнения со стороны внутренних органов ($r\text{-Spearman's} = -0,6$; $p = 0,00$; $n = 56$) и хирургические осложнения ($r\text{-Spearman's} = -0,29$; $p = 0,028$; $n = 56$) ухудшали прогноз в отношении благоприятного результата лечения. Использование тактик многоэтапного комбинированного лечения при множественных аневризмах позволило достичь результатов лечения, сопоставимых с результатами хирургии одиночных аневризм ПА (Вилкоксон = 56,5; $p = 0,66$; $n_{\text{один.}} = 46$, $n_{\text{множ.}} = 10$).

Определена взаимосвязь между ближайшими исходами на 30 сутки после операции и отдаленными – через 12 месяцев. Отдаленные исходы во многом зависели от ближайших результатов (Вилкоксон = 37; $p = 0,55$; $n = 56$).

Полученные результаты сопоставимы с данными литературы. Анализ 7 хирургических серий с использованием микрохирургической и эндоваскулярной методик (2005-2015 гг.), включавших от 15 до 190 наблюдений, показал, что удовлетворительные результаты (GOS 4 и GOS 5) лечения составляли 33%-89%; летальность также колебалась в широких пределах: от 0% до 28%. При этом в сериях с низкой летальностью – 0% и 8% – имело место большое количество неудовлетворительных исходов (GOS 3 и GOS 4) – 47% и 59% соответственно.

ВЫВОДЫ

1. Рентгеноанатомическими особенностями строения интракраниального отдела позвоночной и задней нижней мозжечковой артерий при аневризмах статистически достоверно являются: терминальный тип позвоночной артерии (2%), островковый тип позвоночной артерии (2%) и высокая частота экстракраниального отхождения ЗНМА (10%), а также отхождения нижних задней и передней артерий мозжечка общим стволом от основной артерии (11%), (Уилкс ЛямбдаПА = 0,86; $p = 0,13$). По данным церебральной ангиографии мешотчатые аневризмы ствола ПА выявляются у 54%, дистальные аневризмы ЗНМА у 32%, фузиформные аневризмы у 14%.

2. Для аневризм позвоночной артерии в клинической картине характерно наличие симптомов поражения каудальной группы ЧН и ствола головного мозга (в 18% без разрыва аневризм и в 11% – при разрыве). У пациентов с разрывом аневризмы ПА по данным КТ наблюдается высокая частота субарахноидально-вентрикулярного кровоизлияния и окклюзионной гидроцефалии; тяжелое компенсированное и декомпенсированное состояние (НК III и IV-V) – в 46%. ($p < 0,05$).

3. В условиях регионального здравоохранения оптимальным подходом в лечении аневризм позвоночной артерии является мультимодальный, основанный на комбинации микрохирургической и внутрисосудистых методик. Эндоваскулярные вмешательства показаны при расположении аневризм в дистальном отделе ПА, на проксимальных сегментах ЗНМА, при фузиформных аневризмах ПА и аневризмах без разрыва, а также при декомпенсированном состоянии пациента. Микрохирургические операции целесообразны при расположении аневризм в проксимальном и в

среднем отделах ПА, на дистальных сегментах ЗНМА; при наличии внутричерепной гематомы, требующей хирургического лечения.

4. При лечении больных с аневризмами позвоночных артерий в составе множественных церебральных аневризм оптимальной является тактика многоэтапного комбинированного лечения с исключением на первом этапе разорвавшейся аневризмы, позволяющая добиваться функциональных результатов, сопоставимых с результатами лечения больных с одиночными аневризмами. ($p < 0,05$).

5. На ближайшие результаты лечения пациентов с разрывами аневризм позвоночной артерии влияют как дооперационные, так интраоперационные и послеоперационные факторы риска: тяжелое состояние пациента по шкале Hunt – Kosnik ($p < 0,05$), тяжелое внутричерепное кровоизлияние по шкале Fischer ($p < 0,05$), наличие гидроцефалии ($p < 0,05$), интраоперационные ($p < 0,05$) и послеоперационные соматические осложнения ($p < 0,05$) являются предикторами неблагоприятного исхода лечения. Ближайшие исходы лечения во многом определяют отдаленные результаты лечения (r -Spearman's=0,87; $p = 0$; $n = 56$).

ПРАКТИЧЕСКИЕ РЕКОМЕНДАЦИИ

1. При планировании оперативного вмешательства на мешотчатых аневризмах позвоночной артерии необходимо учитывать локализацию аневризмы и особенности ангиоархитектоники вертебробазилярного бассейна.

2. Выбор метода хирургического лечения зависит от клинического типа течения заболевания, локализации аневризмы и ее морфологического типа.

3. При аневризмах позвоночной артерии в составе множественных церебральных аневризм супра-субтенториальной локализации необходимо придерживаться концепции многоэтапного комбинированного лечения с исключением на первом этапе разорвавшейся аневризмы, а в ближайшем послеоперационном периоде – всех остальных.

4. Выбор метода хирургического лечения зависит от тяжести пациента, локализации аневризмы и опыта оперирующего хирурга. В связи с повышенным риском повторного кровотечения исключение аневризм позвоночной артерии должно проводиться в максимально ранние сроки.

ЗАКЛЮЧЕНИЕ

Проведенное исследование позволило уточнить влияние клинических факторов на течение и исход аневризматической болезни у пациентов с аневризмами ПА. Показаны преимущества раннего хирургического лечения у пациентов с разрывом аневризм ПА с интеграцией в процессе лечения микрохирургического и эндоваскулярного методов. Предложенная тактика лечения позволила достичь благоприятных результатов лечения у большинства пациентов. Кроме этого, за счет применения многоэтапного комбинированного лечения у пациентов с аневризмами ПА в группе множественных ЦА удалось добиться функциональных исходов, сопоставимых с результатами лечения пациентов с одиночными аневризмами ПА. В результате анализа ближайших и отдаленных результатов лечения отмечена необходимость реабилитационной терапии у данной категории пациентов.

ПЕРСПЕКТИВЫ ДАЛЬНЕЙШЕЙ РАЗРАБОТКИ ТЕМЫ

Целесообразно продолжить изучение результатов лечения аневризм ПА с оценкой результатов при применении различных протоколов и методов лечения. Для этого необходимо провести многоцентровое исследование в крупных нейрохирургических сосудистых центрах. Необходимо продолжить изучение рентгенологической анатомии сосудов вертебробазиллярного бассейна. Полученные результаты по данным ЦАГ могут быть использованы в дальнейших исследованиях с применением неинвазивных методов обследования.

СПИСОК НАУЧНЫХ РАБОТ ОПУБЛИКОВАННЫХ ПО ТЕМЕ ДИССЕРТАЦИИ

1. Лепшоков, М.Х. Лечение аневризм позвоночной артерии открытым и эндоваскулярным методом / М.Х. Лепшоков // Украинский научно–медицинский молодежный журнал. – 2011. – № 1. – С. 308.
2. Лепшоков, М.Х. Хирургическое лечение аневризм позвоночной артерии открытым и эндоваскулярным методом / М.Х. Лепшоков, В.В. Ткачев, Г.Г. Музлаев, М.А. Барабанова и соавт. // Поленовские чтения: Материалы X юбилейной Всерос. науч.–практ. конф. – СПб., 2011. – С. 268.
3. Лепшоков, М.Х. Хирургическое лечение интракраниальных аневризм позвоночной артерии / В.В. Ткачев, А.А. Усачев, М.Х. Лепшоков и соавт. //

- Сосудистая нейрохирургия: Материалы Рос. нейрохир. форума. – Екатеринбург, 2011. – С. 64.
4. Лепшоков, М.Х. Ближайшие результаты хирургического лечения больных с интракраниальными мешотчатыми аневризмами позвоночной артерии / М.Х. Лепшоков, Г.Г. Музлаев, О.И. Кран и соавт. // Сибирский международный нейрохирургический форум: Сб. науч. материалов. – Новосибирск, 2012. – С. 574.
 5. Лепшоков, М.Х. Ближайшие результаты хирургического лечения больных с интракраниальными мешотчатыми аневризмами позвоночной артерии / В.В. Ткачев, А.А. Усачев, М.Х. Лепшоков и соавт. // **Современные технологии в медицине. – 2012. – № 2. – С. 74–79.**
 6. Лепшоков, М.Х. Использование стратегии преднамеренного многоэтапного комбинированного лечения у пациентов со множественными церебральными аневризмами в остром периоде кровоизлияния / В.В. Ткачев, А.А. Усачев, М.Х. Лепшоков и соавт. // **Патология кровообращения и кардиохирургия. – 2012. – № 3. – С. 53–56.**
 7. Лепшоков, М.Х. Лечение множественных дистальных субтенториальных аневризм, сочетающихся с артериовенозной мальформацией мозжечка / В.В. Ткачев, М.Х. Лепшоков, О.И. Кран и соавт. // **Журнал Вопросы нейрохирургии им. Н.Н.Бурденко. – 2012. – Т. 76, № 5. – С. 48 – 51.**
 8. Лепшоков, М.Х. Результаты микрохирургического лечения больных с интракраниальными мешотчатыми аневризмами позвоночной артерии / М.Х. Лепшоков // Украинский научно–медицинский молодежный журнал. – 2012. – № 3, спец. вып.– С. 232.
 9. Лепшоков, М.Х. Сравнительный анализ ближайших и отдаленных результатов лечения больных с интракраниальными аневризмами позвоночной артерии / М.Х. Лепшоков, В.В. Ткачев, А.А. Усачев // Поленовские чтения: Материалы XII Всерос. науч.–практ. конф. – СПб., 2012. – С. 187.
 10. Лепшоков, М.Х. Хирургическое лечение аневризм позвоночной артерии открытым и эндоваскулярным методом / В.В. Ткачев, Г.Г. Музлаев, А.А.

- Усачев и соавт. // **Российский нейрохирургический журнал им. проф. А.Л. Поленова. – 2012. – Т. 4, № 4. – С. 16 – 25.**
11. Лепшоков М.Х. Хирургическое лечение множественных аневризм супрасубтенториальной локализации / М.Х. Лепшоков, В.В. Ткачев, А.А. Усачев и соавт. // **Кубанский научный медицинский вестник. – 2013. – № 7 (142). – С. 19 – 22.**
 12. Лепшоков, М.Х. Лечение аневризм de-novo супра-, субтенториального расположения / В.В. Ткачев, А.А. Усачев, Л.В. Шагал и соавт. // **Современные технологии в медицине. – 2013. – Т. 5, № 1. – С. 86 – 90.**
 13. Лепшоков, М.Х. Результаты открытого и микрохирургического лечения больных с мешотчатыми интракраниальными аневризмами позвоночной артерии / М.Х. Лепшоков, В.В. Ткачев, А.А. Усачев и соавт. // Поленовские чтения: Материалы XII Всерос. науч.–практ. конф. – СПб., 2013. – С. 139.
 14. Лепшоков, М.Х. Анализ результатов лечения больных с интракраниальными аневризмами позвоночной артерии / М.Х. Лепшоков, В.В. Ткачев, А.А. Усачев и соавт. // Поленовские чтения: Материалы XIII Всерос. науч.–практ. конф. – СПб., 2014. – С. 111.
 15. Лепшоков, М.Х. Рентгенологическая анатомия позвоночной и задней нижней мозжечковой артерий / М.Х. Лепшоков, В.В. Ткачев, А.А. Усачев и соавт. // **Кубанский научный медицинский вестник. – 2014. – № 7 (142). – С. 117–122.**
 16. Лепшоков, М.Х. Ангиографические варианты строения интракраниального отдела позвоночной и задней нижней мозжечковой артерий / М.Х. Лепшоков, В.В. Ткачев, А.А. Усачев и соавт. // Сборник VII Всероссийского съезда нейрохирургов. – Казань, 2015. – С. 208.
 17. Лепшоков, М.Х. Варианты развития позвоночной и затылочной артерии по данным рентгенологического исследования / М.Х. Лепшоков, В.В. Ткачев, А.А. Усачев и соавт. // **Российский нейрохирургический журнал им. проф. А.Л. Поленова. – 2015. – Т. 7, №2. – С. 26 – 30.**

18. Лепшоков, М.Х. Исходы лечения пациентов с аневризмами вертебробазилярного бассейна при использовании стратегии раннего недифференцированного лечения / В.В. Ткачѳв, М.Х. Лепшоков, А.А. Усачѳв и соавт. // Сборник VII Всероссийского съезда нейрохирургов. – Казань, 2015. – С. 230.
19. Лепшоков, М.Х. Оценка диаметра внутреннего просвета задней нижней мозжечковой и затылочной артерий в аспекте выполнения микрососудистого анастомоза / М.Х. Лепшоков, В.В. Ткачев, А.А. Усачев и соавт. // Поленовские чтения: Материалы XIV Всерос. науч.–практ. конф. – СПб., 2015. – С.92.
20. Lepshokov, M.K. Surgical treatment of the aneurysms of the vertebral artery, Krasnodar experience / V.V. Tkachev, G.G. Muzlaev, M.K. Lepshokov et al. // 14 th European Congress neurosurgery. – Rome, 2011. – P. 754.

СПИСОК СОКРАЩЕНИЙ

ВМА – верхняя мозжечковая артерия

даЗНМА – дистальная аневризма задней нижней мозжечковой артерии

ЗА – затылочная артерия

ЗМА – задняя мозговая артерия

ЗНМА – задняя нижняя мозжечковая артерия

КТ – компьютерная томография

ОА – основная артерия

ПА – позвоночная артерия

паЗНМА – проксимальная аневризма задней нижней мозжечковой артерии

ПНМА – передняя нижняя мозжечковая артерия

ЦА – церебральная аневризма

ЦАГ – церебральная ангиография

ЧН – черепные нервы

GOS – Glasgow outcome score (Шкала исходов Глазго)

ISAT – International Study Aneurysm Trial

Н – К – шкала оценки тяжести состояния пациентов Hunt-Kosnik