



ПРАВИТЕЛЬСТВО САНКТ-ПЕТЕРБУРГА  
КОМИТЕТ ПО ЗДРАВООХРАНЕНИЮ

Малая Садовая ул., 1, Санкт-Петербург, 191023  
Тел. (812) 635-55-64, 571-34-06  
факс (812) 314-18-14  
E-mail: [kzdrav@gov.spb.ru](mailto:kzdrav@gov.spb.ru)  
<http://www.gov.spb.ru>

ОКПО 00086970 ОКОГУ 2300229 ОГРН 1037843003285  
ИНН/КПП 7808043833/784101001

Комитет по здравоохранению  
№ ОБ-12419-12752/22-0-1  
от 24.06.2022



от \_\_\_\_\_

Генеральному директору  
ФГБУ «Национальный  
✓ медицинский  
исследовательский центр имени  
В.А. Алмазова» Минздрава  
России  
Шляхто Е.В.  
ул. Аккуратова, д. 2.,  
Санкт-Петербург, 197341

Армашову А.В.

**Уважаемый Евгений Владимирович!**

В соответствии с частью 3 статьи 8 Федерального закона от 02.05.2006 № 59-ФЗ «О порядке рассмотрения обращений граждан Российской Федерации» (далее – Федеральный закон) направляем на рассмотрение обращение Армашова А.В. со словами благодарности в адрес коллектива нейрохирургического отделения № 3 (Филиал) ФГБУ «Национальный медицинский исследовательский центр имени В.А. Алмазова» Минздрава России (Российский научно-исследовательский нейрохирургический институт имени профессора А. Л. Поленова), поступившее в Комитет по здравоохранению, для подготовки ответа заявителю.

Согласно пункту 1 части 1 статьи 10 Федерального закона просим обеспечить объективное, всестороннее и своевременное рассмотрение обращения и разъяснить его автору возможность либо невозможность (с указанием причин и правового обоснования) решения изложенного им вопроса.

Заявителю направляется для уведомления о перенаправлении обращения.

**Уважаемый Андрей Вячеславович!**

Ваше обращение, поступившее в Комитет по здравоохранению, в соответствии с частью 3 статьи 8 Федерального закона от 02.05.2006 № 59-ФЗ «О порядке рассмотрения обращений граждан Российской Федерации» направлено на рассмотрение по компетенции в ФГБУ «Национальный медицинский исследовательский центр имени В.А. Алмазова» Минздрава России.


Комитет по здравоохранению выражает Вам признательность за высокую оценку труда медицинских работников Санкт-Петербурга. Желаем Вам и Вашим близким здоровья!


По результатам рассмотрения обращения Вам будет дан ответ по существу поставленных вопросов уполномоченным органом.

Приложение: на 3 л. в 1 экз. в первый адрес.

**Первый заместитель  
председателя Комитета**

Тихомиров О.А.,  
246-69-22

  
А.М. Сарана



**Электронное обращение в Комитет по здравоохранению.  
Обращение №ОБ-12419-12752/22-0-0 от 22.06.2022**

**Заявитель:** Армашов Андрей

**Почтовый адрес:**

**Телефон:**

**Исходящий номер и дата:** 867934 от 21.06.2022

**Ответ по эл. почте:** да

**Признак наличия подтвержденной ЕСИА у заявителя:** нет

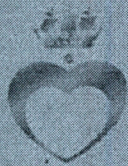**Содержание обращения:**

Здравствуйтe.я, Армашов Андрей Вячеславович,1964 г р хотел бы написать отзыв о работе врачейнейрохирургического отделения №3 (филиал) – РНХИ им. проф. А.Л. Поленова в г Санкт-Петербургу, ул. Маяковского д 12. Не столько с целью выразить восхищение (чтоконечно-же тоже очень важно),сколько проинформировать людей с подобным диагнозом возможности полного и качественного излечения. 28.12.2021 г поступилв бессознательном состоянии с диагнозом Хроническая Субдуральная Гематома. Золотыми руками золотого врача - нейрохирурга Иванова Аркадия Александровича была сделана малоинвазивная операция - эндоваскулярная эмболизация сосудов капсулы хронической субдуральной гематомы, что позволило избежать трепанации черепа. Затем проведено реабилитационное восстановительное лечение. 22.02.2022 г был выписанпод наблюдение врача невролога по месту жительства. Через 6 месяцев было выполненоКТ головного мозга, показавшее отсутствие каких-либо патологий и полное излечение.Хотел бы данным отзывом еще раз поблагодарить бригаду врачей нейрохирургического отделения, заведующего отделением Петрова Андрея Евгеньевича и конкретно Иванова А.А. и сотрудников данного лечебного заведения за лечение людей с подобным диагнозом.Большое спасибо.

**Адрес проблемы:** Спб,ул Маяковского д 12

**Должностное лицо:**

**Приложение:** WhatsApp Image 2022-06-21 at 12.35.34.pdf, WhatsApp Image 2022-06-21 at 12.35.34 (1).pdf



ФГБУ "Национальный медицинский исследовательский центр им.  
В.А. Алмазова" Минздрава России

Россия, 197341, г. Санкт-Петербург, ул. Аккуратова, д. 2, тел. 702-37-06 (контакт-центр), тел. 702-37-03 (платные услуги)

РНХИ им. проф. А. Л. Поленова  
г. Санкт-Петербург, ул. Маяковского, д. 12  
Нейрохирургическое отделение №3 (Филиал)

### ВЫПИСНОЙ ЭПИКРИЗ

ФИО пациента: Армашов Андрей Вячеславович

Возраст пациента: 57 лет

№ истории болезни: 2004/С2022 планово

Даты поступления и выписки: 20.01.2022 - 23.02.2022

Отделения, на которых проходил лечение в данную госпитализацию: ФилНХО №3

#### КЛИНИЧЕСКИЙ ДИАГНОЗ:

Основной: Дуральная артериовенозная фистула с обеих сторон. Подострое кровоизлияние. Операция от 28.12.2021: Эмболизация дуральные артериовенозных фистул с обеих сторон

**ОСНОВНОЙ ВЫПИСКИ:** Код по МКБ10: I69.8 Последствия других и неуточненных цереброваскулярных болезней

Дата постановки диагноза: 22.02.2022

#### АНАМНЕЗ ЗАБОЛЕВАНИЯ

поступает на реабилитационное лечение

Госпитализация с целью ОМС

#### ПРОВЕДЕНО ЛЕЧЕНИЕ

Реабилитационное, восстановительное лечение.

#### РЕЗУЛЬТАТ ГОСПИТАЛИЗАЦИИ

Неврологический статус за время госпитализации без отрицательной динамики. Выписывается в компенсированном состоянии под наблюдение невролога по месту жительства.


#### РЕКОМЕНДАЦИИ ПРИ ВЫПИСКЕ

1. Наблюдение и лечение у невролога в поликлинике по месту жительства;
2. КТ головного мозга через 2=1 мес;
3. Контрольная церебральная ангиография через 6 месяцев в РНХИ им. проф. А.Л.Поленова в счет ОМС (направление справка ф057у);
4. Т. Нейромультивит - внутрь, не разжевывая, после еды, по 1 табл. 2 раза в сутки - в течении 14 дней
5. Т. Мексидол - внутрь, не разжевывая, принимать (вне зависимости от еды) по 1 табл. (125 мг) 3 раза в сутки - в течении 2 мес. Повторные курсы (по рекомендации врача-невролога), желательно проводить в весенне-осенние периоды.

Лечащий врач: Иванов А. А.

Заведующий отделением: Петров А. Е.

Печать



Центр лучевой диагностики "Medika"  
Кабинет рентгеновской компьютерной томографии  
Санкт-Петербург, пр. Мориса Тореза, 72,  
Телефоны: 553 34 62, 553 34 89, 8 921 944 31 94

Пациент: Армашов Андрей Вячеславович 3489 / 51557  
№ Протокола исследования и номер в журнале:  
Дата исследования: 20.06.2022  
Область исследования: головной мозг  
возраст: 1964 пол: м Нет  
Внутривенное контрастирование, использовалось(да/нет):

### Протокол обследования:

При МСКТ головного мозга, выполненной по стандартной программе без в/в контрастирования, установлено:

- Состояние после эмболизации дуральных артериовенозных фистул с обеих сторон. В проекции мозговой оболочки определяются множественные высокоплотные включения, дающие артефакты на область исследования, что затрудняет визуализацию.
- Срединные структуры головного мозга не смещены.
- Цистерны основания не деформированы.
- Желудочковая система не деформирована, несколько расширена. Ширина третьего желудочка до 10 мм, боковые желудочки симметричны, ширина тел боковых желудочков до 13 мм, без признаков дислокации. Между передними рогами и телами боковых желудочков определяется дополнительная ликворсодержащая полость шириной до 6 мм.
- Умеренно равномерно расширены субарахноидальные пространства конвексимальной поверхности полушарий головного мозга.
- Определяются единичные мелкие очаги пониженной плотности, без четких контуров, паравентрикулярно в белом веществе лобных и теменных долей, диаметром до 3 мм, в области подкорковых структур, без перифокальных изменений - кистозно-глиозные изменения.
- Миндалины мозжечка на уровне нижнего края большого затылочного отверстия.
- Турецкое седло не увеличено.
- Кальцинированные атеросклеротические бляшки внутренних сонных артерий.
- Костно-деструктивные изменения не выявлены. Пневматизация решетчатого лабиринта, основной, лобной придаточных пазух носа в зоне сканирования не нарушена. В обеих верхнечелюстных пазухах выявляется небольшое утолщение слизистой оболочки с четкими контурами, преимущественно в области альвеолярных бухт.

### Заключение:

Состояние после эмболизации дуральных артериовенозных фистул с обеих сторон. Киста прозрачной перегородки. Незначительное симметричное расширение боковых желудочков и расширение конвексимального субарахноидального пространства. Атеросклероз сосудов головного мозга.



Дата: 2, 9.11

врач:



Павлова А.В.