На правах рукописи

ПРИМАК
НИКИТА АЛЕКСАНДРОВИЧ

# ХИРУРГИЧЕСКОЕ ЛЕЧЕНИЕ ЗЛОКАЧЕСТВЕННЫХ ОПУХОЛЕЙ ПЕРЕДНЕГО ОТДЕЛА ОСНОВАНИЯ ЧЕРЕПА

14.01.18 – нейрохирургия

АВТОРЕФЕРАТ
диссертации на соискание ученой степени
кандидата медицинских наук

Санкт-Петербург
2016

Работа выполнена в «Российском научно-исследовательском нейрохирургическом институте имени проф. А.Л. Поленова» – филиале ФГБУ «Северо-Западный федеральный медицинский исследовательский центр имени В.А. Алмазова» МЗ РФ

Научный руководитель: доктор медицинских наук
Гуляев Дмитрий Александрович

Официальные оппоненты: Таняшин Сергей Владимирович
доктор медицинских наук, заведующий научно-организационным отделом ФГАУ «Научно- исследовательский институт нейрохирургии имени академика Н.Н. Бурденко» МЗ РФ

Кравец Леонид Яковлевич
доктор медицинских наук, главный научный сотрудник группы микронейрохирургии, ФГБУ «Приволжский федеральный медицинский исследовательский центр» МЗ РФ

Ведущая организация: ФГБВОУ ВО «Военно-медицинская академия им. С.М. Кирова» МО РФ

Защита состоится «_____» _____ 2017г. в ____ час на заседании диссертационного совета Д 208.054.02 при ФГБУ «Северо-Западный федеральный медицинский исследовательский центр им. В.А. Алмазова» Минздрава РФ (191014, г. Санкт-Петербург, ул. Маяковского, 12)

С диссертацией можно ознакомиться в библиотеке РНХИ им. проф. А.Л. Поленова

Автореферат разослан «___»_____2016 г.

Ученый секретарь диссертационного совета

доктор медицинских наук, профессор Иванова Наталия Евгеньевна

# ОБЩАЯ ХАРАКТЕРИСТИКА РАБОТЫ

Актуальность темы исследования

Передний отдел основания черепа – сложная анатомическая область, прилегающая к передней черепной ямке и включающая в себя собственно переднюю черепную ямку, орбиты, полость носа, околоносовые пазухи, решетчатый лабиринт [18;30;154;195].

В структуре заболеваемости злокачественные опухоли данной локализации редко встречающаяся патология, которая составляет около 3% от всех опухолей головы и шеи с ежегодной заболеваемостью от 1 до 3 случаев на 100000 населения в год [181;197;190]. По данным других источников приводятся более высокие цифры: 8% от всех злокачественных опухолей головы и шеи [18;31;49;96;123;150]. Отечественные авторы отмечают, что злокачественные опухоли переднего отдела основания черепа составляют 2-3% среди всех злокачественных опухолей [12;18;41]. Так, опухоли полости носа и околоносовых пазух как одна из основных причин злокачественных опухолей данной области встречаются всего лишь у 1 человека на 100000 населения [30;101].

Подавляющее большинство распространенных опухолей этого региона исходят из экстракраниальных тканей - эпителиальной выстилки полости носа, околоносовых пазух, слезных и слюнных желез, экстракраниальной мышечной ткани [18;49]. Опухоли данной локализации имеют злокачественные характеристики с агрессивным деструирующим ростом, за счет чего быстро выходят за пределы одной анатомической зоны, поражая кости лицевого черепа, мягкие ткани лица, структуры орбиты, околоносовые пазухи, а также основание черепа, внедряясь в интракраниальное пространство, нередко поражая функционально важные структуры основания черепа [18;49;82;166]. Реже встречаются опухоли основания ПЧЯ с экстракраниальным распространением в орбиту, полость носа и околоносовые пазухи. Приблизительно половина опухолей переднего отдела основания черепа имеет злокачественные характеристики и способность к метастазированию [30].

В связи с комбинированным поражением анатомических образований, разнородной гистологической структурой, отсутствием четкой клинической картины и спланированной тактики лечения, опухоли переднего отдела основания черепа относятся к одной из самых сложных нозологических форм [31;43;101]. Из-за отсутствия специфической клинической картины в большинстве случаев пациенты поступают в хирургический стационар с опухолями больших и гигантских размеров в третьей и четвертой стадии (по классификации TNM), что делает применение стандартных хирургических доступов для удаления таких опухолей часто необоснованным [17]. Тем не менее, в литературе не встречается данных о наличии или отсутствии специфической клинической симптоматики, позволяющей диагностировать заболевание на ранней стадии опухолевого процесса. А поздняя диагностика (все оперируемые больные (75-90%) относятся к 3 стадии заболевания), агрессивность опухолевого процесса, трудности выполнения радикального вмешательства обуславливает высокую частоту местного рецидивирования [107], а также резкое снижение выживаемости пациентов этой группы [30;43;57;101;108].

Обширное распространение опухоли на смежные анатомические зоны с вовлечением в процесс головного мозга, черепных нервов и магистральных сосудов затрудняют выполнение адекватных хирургических вмешательств с удалением опухоли в едином блоке с неизмененными тканями [30;154;196]. При этом объем послерезекционных тканевых дефектов после выполненных расширенно-комбинированных операций бывает настолько значительным, что вызывает выраженные функциональные нарушения, часто приводящие к смертельному исходу. [30].

Данные международной исследовательской группы по изучению краниофациальных резекций (ICSG) в ведущих клиниках мира за последние почти 50 лет (с 1956 по 2000 гг.) указывают на всего около 1300 хирургических вмешательств по поводу различных злокачественных опухолей основания черепа [122] и демонстрируют сильно различающиеся результаты – 47-70% 5-летней выживаемости для всех видов злокачественных опухолей [31;83;138;154;182;]. В

отечественной литературе отсутствуют сравнительные данные о результатах лечения пациентов из различных хирургических доступов, тем самым не определены показания для выполнения того или иного хирургического подхода. В связи с этим становится понятной причина отсутствия к настоящему времени сформулированной тактики хирургического лечения пациентов в этой разнообразной по морфологическому составу опухолей группе [31].

Как известно, основным принципом хирургической онкологии является широкое иссечение субстрата новообразования в блоке с окружающими неизмененными тканями. С этой точки зрения хирургические манипуляции в зоне основания черепа могут вступать в противоречие с основным нейрохирургическим принципом физиологической дозволенности [43]. В связи с этим необходима выработка таких методов оперативного лечения, которые сочетали бы в себе широту и радикальность онкологических вмешательств, с возможностью сохранения функционально важных зон и анатомических структур в области основания черепа [43]. Все это требует использования эффективных и в то же время органосохраняющих методов лечения, основным из которых на сегодня является хирургический, а «золотым стандартом» для хирургии этой области являются краниофациальные резекции [30;43]. Однако, до сих пор не определена целесообразность выполнения больших комбинированных операций в этой зоне, которые сами по себе несут колоссальный риск опасных для жизни осложнений [30].

Степень разработанности темы исследования

На сегодня в хирургии переднего отдела основания черепа существует ряд нерешенных задач. Отсутствуют данные о специфической клинической симптоматике у пациентов со злокачественными опухолями переднего отдела основания черепа. Отсутствует объективная оценка ближайших и отдаленных результатов различных видов хирургических технологий и факторов, влияющих на безрецидивный период, качество жизни и выживаемость. Не существует оптимального алгоритма выбора хирургического доступа и применения

хирургической технологии, в том числе и вида пластики послеоперационного дефекта.

Цель исследования

Улучшение результатов хирургического лечения больных со злокачественными опухолями переднего отдела основания черепа.

Задачи исследования

1. Изучить особенности клинического проявления распространенных злокачественных опухолей переднего отдела основания черепа.

2. Сравнить возможности удаления злокачественных опухолей переднего отдела основания черепа из различных доступов с применением различных хирургических технологий и разработать на этой основе алгоритм выбора доступа и пластического закрытия послерезекционного дефекта в зависимости от гистологической структуры и распространенности опухоли.

3. Изучить отдаленные результаты лечения больных со злокачественными опухолями переднего отдела основания черепа и оценить целесообразность выполнения расширенно-комбинированных хирургических вмешательств.

Научная новизна

1. Впервые для злокачественных опухолей внедрена в практику шкала оценки качества жизни пациентов с опухолями переднего отдела основания черепа (ASBSQ).

2. Проанализированы ближайшие и отдаленные клинические результаты лечения пациентов со злокачественными опухолями переднего отдела основания черепа в зависимости от гистологической структуры опухоли, ее распространенности, хирургического доступа и степени радикальности оперативного вмешательства.

3. Предложен и внедрен в практику алгоритм выбора хирургического доступа к злокачественным опухолям переднего отдела основания черепа и реконструкции послерезекционного дефекта.

4. Разработан и внедрен в клиническую практику оригинальный способ хирургического лечения опухолей переднего отдела основания черепа (патент №2540367 от 18.12.2014г).

5.Разработана топографо-анатомическая классификация переднего отдела основания черепа на основе стандартных хирургических доступов.

Теоретическая и практическая значимость

В результате проведенного исследования были разработаны и внедрены в практику.

1. Детально разработана и изложена тактика и техника хирургических вмешательств в области переднего отдела основания черепа.

2. Внедрен в практику способ хирургического лечения опухолей переднего отдела основания черепа (патент №2540367 от 18.12.2014г).

3. Внедрен в практику метод реконструкции дефектов переднего отдела основания черепа, алгоритм выбора хирургического доступа к злокачественным опухолям переднего отдела основания черепа и пластики послеоперационного дефекта.

Все перечисленное в совокупности позволило существенно улучшить отдаленные результаты лечения больных со злокачественными опухолями переднего отдела основания черепа и повысить процент радикальности, а вместе с ним и длительность безрецидивного периода у пациентов с данными формами патологии в нейрохирургических клиниках.

Методология и методы исследования.

Для удобства анализа пациенты разделены на 3 группы в зависимости хирургической технологии.

Методологической основой диссертационного исследования явилось последовательное применение методов научного познания. Для достижения поставленной цели и решения изучаемых задач проведено многолетнее исследование во II и IV отделениях РНХИ им. проф. А.Л.Поленова.

Работа выполнялась поэтапно с использованием общенаучных методов обобщения, дедукции, статистического и сравнительного анализов, табличных и графических приемов визуализации данных и включала в себя четыре этапа.

Положения, выносимые на защиту

1. Выбор адекватной хирургической технологии, направленной на радикальное удаление опухоли влияет в большей степени чем ее биологическая природа на качество жизни пациента, улучшение которого является наиболее важной задачей в хирургии злокачественных опухолей переднего отдела основания черепа.

2. Применение краниобазальных подходов в хирургии злокачественных опухолей переднего отдела основания черепа не улучшает качество жизни пациентов в раннем послеоперационном периоде, снижает степень радикальности и ухудшает отдаленный прогноз при Т4 стадиях заболевания.

Степень достоверности и апробация результатов

Исследование основано на проверенных данных, согласуется с постулатами приведенными в публикациях; использованы современные методы сбора и статистической обработки информации, полученные результаты исследования сравниваются с литературными данными, полученных ранее по рассматриваемой теме.

Личный вклад автора

Разработка алгоритма выбора доступа и пластики послеоперационного дефекта у пациентов с опухолевым поражением переднего отдела основания черепа. Разработка топографо-анатомической классификации переднего отдела основания черепа. Разработка оригинального способа хирургического лечения опухолей переднего отдела основания черепа. Набор клинического материала, включающего 88 пациентов с опухолевой патологией переднего отдела основания черепа, из которых 9 (10,2%) пациентов были оперированы автором, 30 (34,0%) операций выполнены при его непосредственном участии и 49 (55,6%) архивных наблюдения. Выполнена статистическая обработка материала с подведением

промежуточных и окончательных итогов исследовательской работы сформулированных в виде основных положений диссертации.

Публикации

Основные положения диссертации опубликованы в 42 печатных работах, из них 8 - в рецензируемых журналах, рекомендованных Перечнем ВАК РФ

Внедрение результатов в практику

Результаты работы внедрены в практику работы ФГБУ РНХИ им. проф. А.Л. Поленова, ФГБОУ ВО СЗГМУ им. И.И. Мечникова, а так же в практическую деятельность нейрохирургических отделений многопрофильных стационаров Санкт-Петербурга (больницы № 26), Ленинградской областной клинической больницы.

Апробация работы

Основные положения диссертации были представлены и обсуждались на Всероссийской научно-практической конференции «Поленовские чтения» (Санкт-Петербург, 2012, 2013, 2014), на конференции Европейской ассоциации неврологических хирургов (Братислава, 2012, Тель-Авив, 2013, Афины, 2016), на 634 заседании Санкт-Петербургской Ассоциации Нейрохирургов им.проф. И.С. Бабчина (Санкт-Петербург, 2013), научно-практической конференции по нейрохирургии «Актуальные вопросы нейрохирургии» (Петрозаводск, 2013).

Структура и объем диссертации

Диссертация изложена на 147 страницах машинописного текста. Состоит из введения, четырех глав, заключения, выводов, практических рекомендаций, списка литературы, приложения. Текст иллюстрирован 19 таблицами и 46 рисунками. Список литературы содержит 53 отечественных и 148 зарубежных источника.

## СОДЕРЖАНИЕ РАБОТЫ

### Общая характеристика материала и методов исследования

Исследование основано на анализе комплексного обследования и хирургического лечения 88 пациентов со злокачественными опухолями переднего отдела основания черепа, находившихся на лечении во II и IV отделениях

хирургии опухолей головного и спинного мозга ФГБУ РНХИ им. проф. А.Л. Поленова с 2004 по 2014 гг. Исследуемое хирургическое лечение являлось частью комплексной терапии онкологического пациента. В зависимости от гистологической природы опухоли все пациенты проходили комплексное лечение, включая лучевую и\или химиотерапию в пред -, либо в послеоперационном периоде. Все пациенты подписали письменное информированное согласие на хирургическое вмешательство.

Возраст пациентов варьировал от 21 до 84 лет. Средний возраст составил 50.73 лет (Сред ± 1,41 Ст.откл = 42;59) (Рисунок 1).

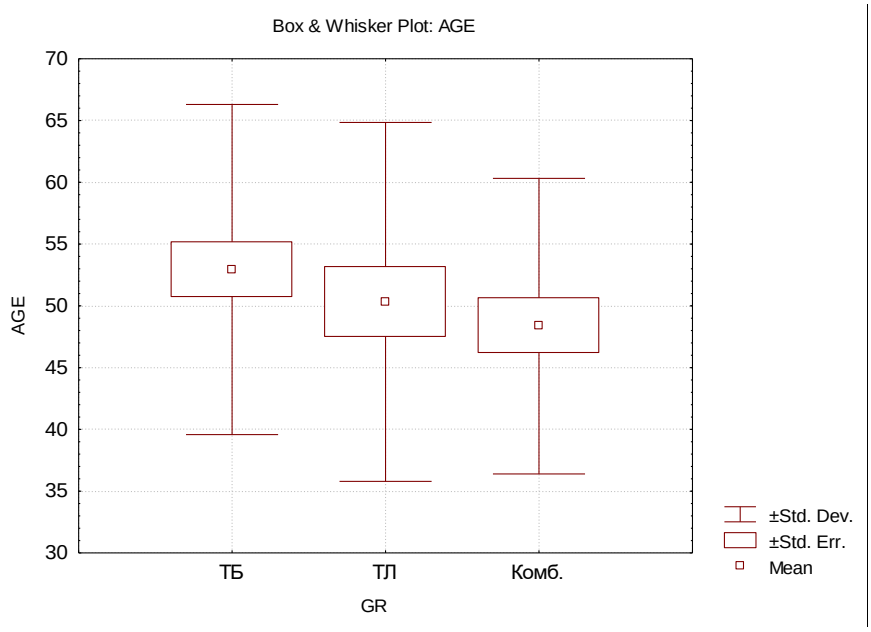


Рисунок 1. – Соотношение исследуемых групп по возрастному признаку

Женщин было 38, мужчин 50. Все пациенты оперированы. Гистологический диагноз верифицирован при биопсийном исследовании операционного материала. Первое место по частоте поражения переднего отдела основания черепа занимали опухоли, исходно располагавшиеся в области полости носа и околоносовых пазух 67.0% (n=59). Всего морфологический ряд был представлен 16 различными видами опухолей, среди которых преобладали эпителиальные опухолевые процессы 48.8% (n=43), такие как плоскоклеточный рак 25.0% (n=22), аденокарцинома 10.2% (n=9) и т.д. Саркомы диагностированы у 11 пациентов, при этом мягкотканые саркомы встречались в 10.2% (n=9) случаях.

Также согласно классификации гистологической агрессивности злокачественные опухоли разделены по биологическому поведению на «быстрорастущие» (агрессивные) и (менее агрессивные) «медленнорастущие» (The George Washington University Medical Center 2003). К агрессивным относятся, в основном, различные гистологические варианты рака.

Принимая во внимание необходимость выбора дифференцированной тактики хирургического лечения в зависимости от объема и распространенности опухолевого поражения, применяемой хирургической технологии, все пациенты разделены на 3 основные группы.

1 группа – 35 пациентов, которым в качестве хирургического подхода были выбраны краниобазальные доступы.

2 группа – пациетны, которым в качестве хирургического подхода были выбраны трансфациальные доступы, в том числе эндоскопические. Данную группу составили 25 пациентов.

3 группа – 28 пациентов в качестве доступа у которых была выбрана краниофациальная резекция, включая en blok.

Учитывая стандартные хирургические подходы (транскранивльный и трансфациальный) передний отдел основания черепа в топографо-анатомическом плане разделен нами на три треугольника, которые являются зонами оперативного воздействия, потенциально позволяющие получить доступ к опухолям переднего отдела основания черепа. В результате, выбор хирургического доступа зависит от локализации опухоли в определенной зоне воздействия (треугольнике) (Рисунок 2).

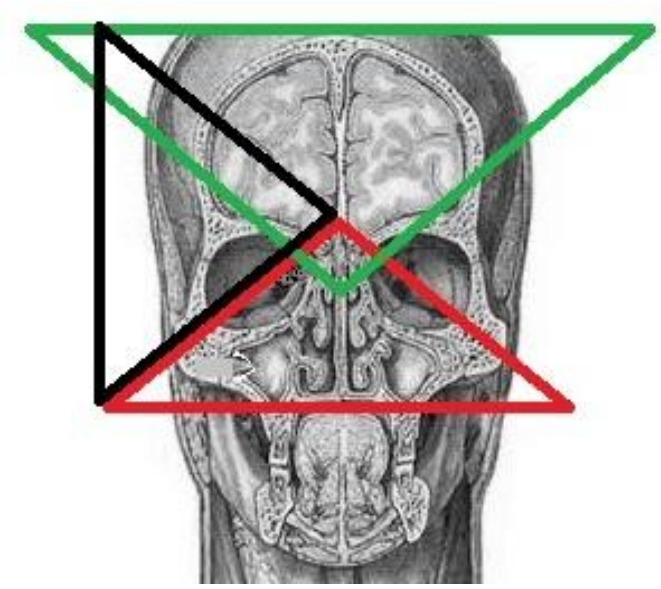

Рисунок 2. – Три зоны воздействия, позволяющие получить доступ к ПООЧ стандартными хирургическими доступами и их комбинацией

Всем пациентам проведено комплексное обследование, включавшее общеклиническое, неврологическое, рентген-радиологическое, офтальмологическое, эндоскопическое исследования.

Степень социальной адаптации пациентов оценивалась на основании шкалы Карновского, а также на основании шкалы EORTCQLQ-C30, QLQ-H&N35(шкала качества жизни пациентов с опухолями, в том числе области головы и шеи) и ASBSQ (для пациентов с опухолями переднего отдела основания черепа). Определение стадии заболевания и классифицирование неопластического процесса проводилось на основании соответствующих нозологии классификационных схем. Раковые опухоли стадировались на основании классификации TNM/pTNM 7 издания 2009.

Для оценки синдрома поражения лобной доли (нарушений когнитивной сферы) в нашем исследовании мы использовали шкалу MMSE [Folstein M.,1975].

Все пациенты, вошедшие в данное клиническое исследование, оперированы. Наиболее часто использовался краниобазальный подход – 35 (39.7%). Реже использовался краниофациалный доступ, в том числе с использованием эндоскопии - 29 (32.9%). Трансфациальные доступы в различных модификациях

применялись у 24 (27.2%) пациентов. Общая летальность по серии наблюдений составила 6.43%. Все умершие пациенты подвергнуты аутопсии.

Хранение и обработка результатов исследований осуществлялась на основе базы данных, реализованной с помощью пакета прикладных программ Microsoft Excel для операционной системы Microsoft Windows – 7. Полученные в процессе исследования медико-биологические и клинические данные обрабатывались с использованием программной системы STATISTICA for Windows (версия 9).

Критерием статистической достоверности получаемых выводов мы считали общепринятую в медицине величину $p<0,05$. Обоснование наличия или отсутствия достоверных различий нами делалось в том случае, если мы имели одинаковые результаты по всему множеству применявшихся критериев, что обеспечивало необходимую устойчивость формулируемых выводов.

## РЕЗУЛЬТАТЫ ИССЛЕДОВАНИЯ И ИХ ОБСУЖДЕНИЕ

Опухоли переднего отдела основания черепа встречаются достаточно редко. Учитывая данное обстоятельство, а также то, что к моменту постановки диагноза они достигают больших и гигантских размеров, хирургическое лечение злокачественных опухолей переднего отдела основания черепа представляет крайне сложную задачу с порой весьма неудовлетворительными последствиями. Для улучшения результатов хирургического лечения пациентов со злокачественными опухолями переднего отдела основания черепа было проведено клиническое исследование, заключающееся в катамнестическом анализе результатов лечения пациентов со злокачественными опухолями данного региона. В основу клинического исследования легло разделение пациентов на группы по принципу выбранного доступа и их сравнение. Таким образом, исследование включало три группы: пациенты, которым были выполнены краниобазальные доступы, трансфациальные доступы и комбинированные краниофациальные подходы.

Суммарно для удаления злокачественных опухолей переднего отдела основания черепа у исследуемых пациентов было использовано десять различных

хирургических доступов, что еще раз подчеркивает актуальность данного исследования и необходимость проведения сравнительного анализа хирургических методик.

Анализ клинической картины показал, что для опухолей поражающих передний отдел основания черепа клиническая картина в большинстве случаев неспецифична и не позволяет поставить диагноз, исключение составляют опухоли, имеющие исходный рост в полости носа и околоносовых пазухах. Для них статистически достоверными симптомами ($p<0,001$) являются затруднение носового дыхания и выделения из носа, включая кровотечения (Таблица 3). Однако такая симптоматика является частой при доброкачественных заболеваниях полости носа, поэтому выявление данных симптомов должно вызывать повышенную настороженность у врача и являться поводом для проведения нейровизуализационных исследований.

Таблица 3.– Симптомы при опухолях переднего отдела основания черепа, частота и процентное соотношение

| Признак | Число | % |
|---|---|---|
| Общемозговая симптоматика | 78 | 88.63 |
| Боль в лице (V) | 34 | 38.64 |
| Движение глаз (III, IV,VI) | 47 | 54.22 |
| Местные изменения (отек, воспаление) | 49 | 55.68 |
| Экзофтальм | 40 | 45.45 |
| Нарушение носового дыхания | 54 | 61.36 |
| Некровянистые выделения из носа | 21 | 23.86 |
| Эпистаксис | 22 | 25 |
| Местные изменения (эрозия, некроз) | 6 | 6.82 |
| Синдром поражения лобной доли | 32 | 36.37 |
| Отсутствие зрения | 6 | 6.82 |
| Двигательные нарушения | 3 | 3.41 |
| Дооперационная аносмия | 15 | 17.04 |

Краниобазальные доступы позволяют удалить опухоль переднего отдела основания черепа единым блоком только в небольшом количестве случаев (40%) при условии незначительного экстракраниального распространения, а

следовательно, не позволяют удалить распространенную злокачественную опухоль в соответствии с онкологическими принципами и могут ухудшить изначально тяжелое состояние больного за счет тракционного смещения мозговой ткани и возможности послеоперационного кровоизлияния в остатки опухоли, а также утяжелить резидуальные проявления заболевания (Рисунок 3). Несмотря на то, что меньший процент радикального удаления опухоли в первой группе (40%) не привел к утяжелению общего состояния, однако, в результате субтотальной и частичной резекции привел к ухудшению качества жизни пациента.

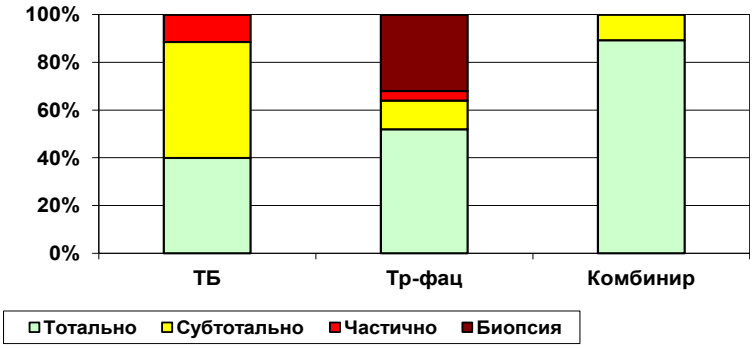


Рисунок 3. – Сравнение групп по степени радикального удаления (p<0,001)

Анализируя клинический материал, было выявлено, что в подавляющем большинстве случаев необходима реконструкция, которая является неотъемлемой частью хирургического пособия (Таблица 4). Это является следствием того, что злокачественные опухоли переднего отдела основания черепа разрушают костный барьер основания черепа, распространяясь в полость черепа из полости носа и околоносовых пазух или наоборот, что в свою очередь увеличивает риск развития послеоперационных осложнений при радикальном удалении.

Использование надкостницы на сосудах является хорошим методом пластики при небольших дефектах основания черепа, позволяющим герметично ушить ТМО и создать барьер между интра-экстракраниальным пространством, а наличие кровоснабжения лоскута снижает уровень возможных инфекционных

осложнений. Кроме того, подготовка лоскута является частью выполнения доступа, что облегчает его забор и сокращает время хирургического вмешательства, а дополнение его свободным жировым лоскутом помогает устранить послеоперационное мертвое пространство. В результате этот тип пластики наиболее часто использовался в первой группе, где метод кускования опухоли был основным, а радикальность операций составляла менее 50%.

Таблица 4. – Виды пластики по группам

| Вид пластики | 1группа | 2 группа | 3 группа | Суммарно |
|---|---|---|---|---|
| Височная мышца | 2 (5.71%) | 1 (4.0%) | | 3 (3.41%) |
| надкостница | 18 (51.43%) | 3 (12.0%) | 3 (10.71%) | 24 (27.27%) |
| Апоневроз, височная мышца, надкостница | 4 (11.43%) | 2 (8.0%) | 7 (25%) | 13 (14.77%) |
| ТДЛ без анастамозов | – | 2 (8.0%) | 2 (7.14%) | 4 (4.55%) |
| ТДЛ с анастамозом | 2 (5.71%) | 5 (20.0%) | 12 (42.86%) | 19 (21.59%) |
| Друая аутопластика | 1 (2.86%) | 1 (4.0%) | 3 (10.71%) | 5 (5.68%) |
| Аллопластический имплант | 2 (5.71%) | – | – | 2 (2.27%) |
| Надкостница, височная мышца, БИОСИТ | 1 (2.86%) | 1 (4.0%) | 1 (3.57%) | 3 (3.41%) |
| Всего | 31 | 15 | 28 | 73 |

При обширных, сложных мягкотканно-костных дефектах для пластики необходимо использовать большие по объему лоскуты, что имело место в большинстве случаев 2ой и 3ей группах. В таких случаях предпочтительно использование торако-дорзального лоскута. При этом, несмотря на большую длительность операции, техническую сложность, более оправдана методика с наложением микроанастомозов, так как при ней ликвидируется риск пережатия, сдавления или натягивание сосудов питающей ножки. Естественно любая пострезекционная полость, образующая мертвое пространство, должна быть ликвидирована. Если основной пластический лоскут не выполняет этой задачи в достаточной мере, то необходимо использовать дополнительный метод пластики, например свободный жировой лоскут или смещенная височная мышца.

На основе нашего клинического исследования, сопоставления доступов и сделанных выводов, нами был разработан алгоритм выбора доступа к злокачественным опухолям переднего отдела основания черепа и дальнейшего закрытия послеоперационного дефекта (рисунок 4). Предложенный алгоритм предлагает выбор хирургического доступа и предполагаемого способа пластического закрытия послерезекционного дефекта основания черепа на основании распространенности опухоли и поражения той или иной зоны переднего отдела основания черепа.

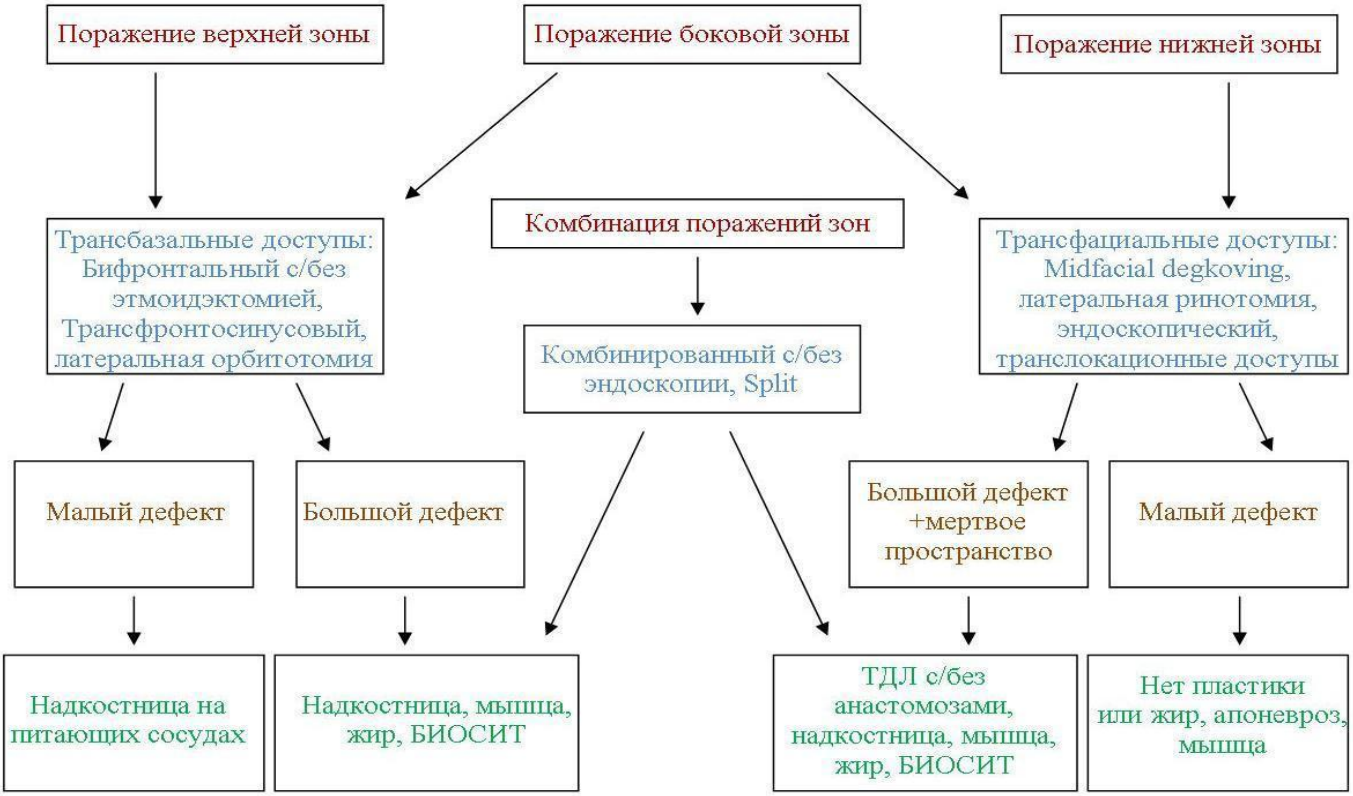


Рисунок 4. – Алгоритм выбора доступа и реконструкции при злокачественных опухолях переднего отдела основания черепа.

На основании проведенного исследования следует, что трансфациальные доступы и, в особенности, комбинированные краниофациальные в достаточной мере отвечают онкологическим принципам и позволяют удалить даже распространенную опухоль по чистому краю, что значительно улучшает как ближайшие, так и отдаленные результаты, а также достоверно улучшает качество

жизни. Даже несмотря на то, что при комбинированных доступах теоретически увеличивается доля развития ранних послеоперационных осложнений, статистически значимых различий нами не получено.

Двухлетняя выживаемость в первой, второй и третьей группах составила 74±9,2%, 50,3±11,3% и 65.6±9,9%. Пятилетняя выживаемость 6.5±6.2%, 20.9±15.3% и 25±13,1% соответственно (Рисунок 5).

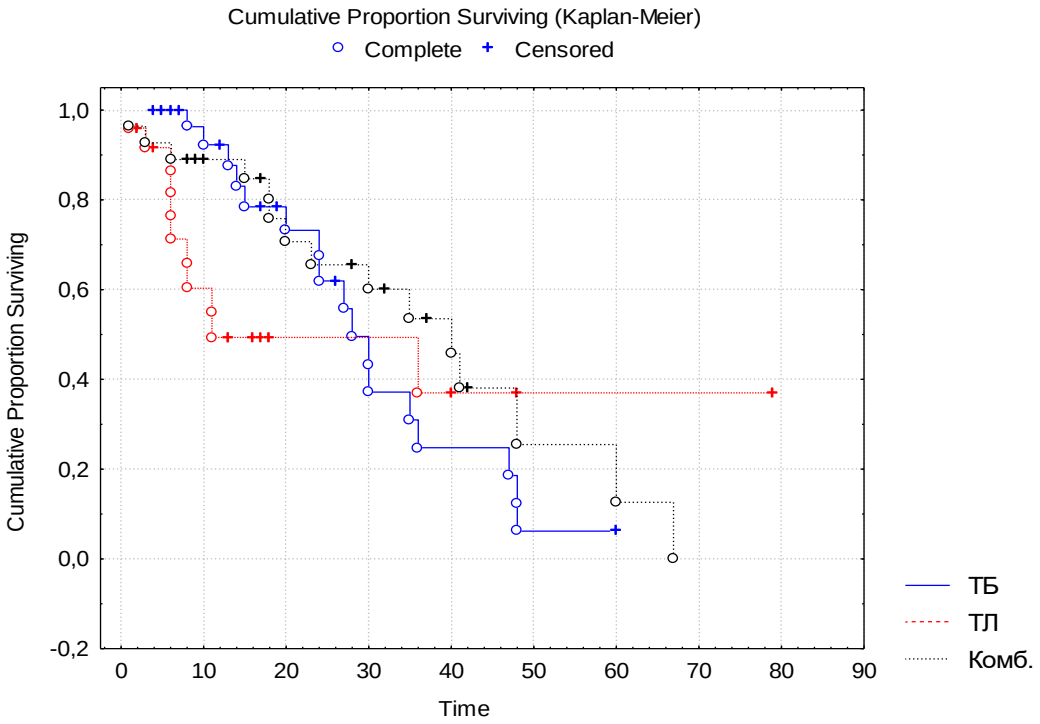


Рисунок 5. – Катамнез пациентов со злокачественными опухолями переднего отела основания черепа по группам

При оценке безрецидивного периода и выживаемости не было получено статистически достоверных различий, однако отмечалась тенденция к увеличению продолжительности безрецидивного периода и продолжительности жизни у пациентов, которым были выбраны комбинированные краниофациальные подходы (Рисунок. 6). Средняя продолжительность безрецидивного периода по группам составила 25,35± 4,2 мес., 17,6 ± 3,21 мес., 31,6± 5,58 мес. (Таблица. 5).

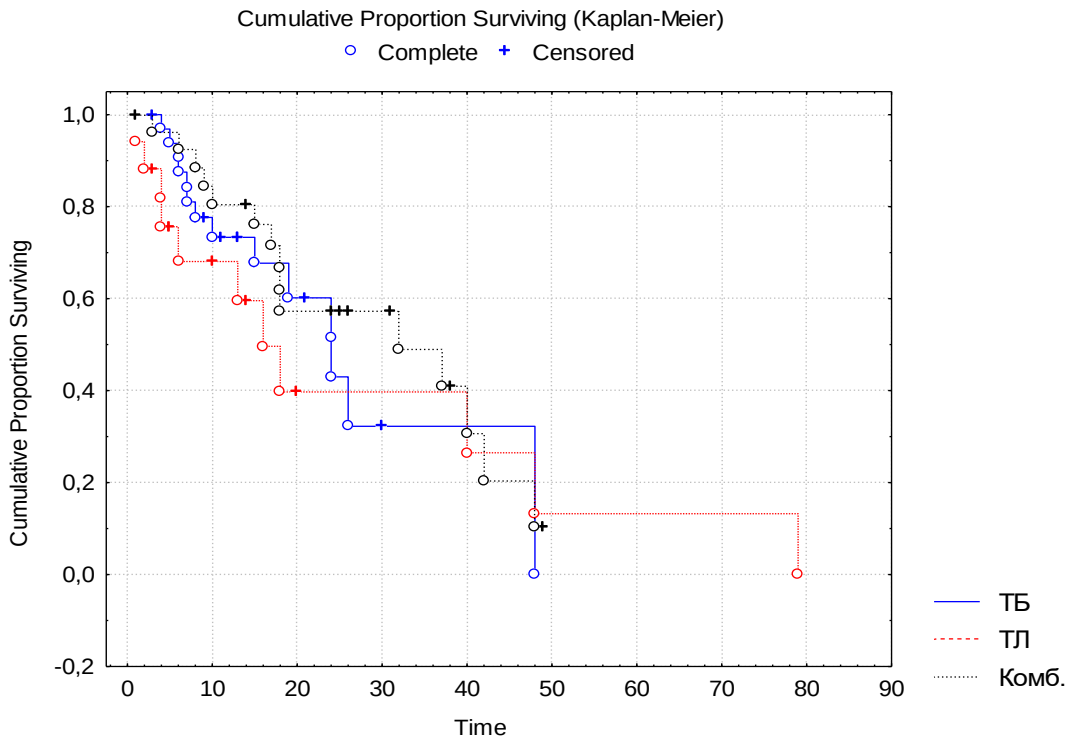


Рисунок. 6. – Продолжительность безрецидивного периода по группам, мес.

Таблица. 5. – Средняя продолжительность безрецидивного периода по группам

| Группы | M ± m | Minimum ÷ maximum |
|---|---|---|
| 1 группа | 25,35± 4,2 | 0 ÷ 48 |
| 2 группа | 17,6 ± 3,21 | 0 ÷ 79 |
| 3 группа | 31,6± 5,58 | 0 ÷ 49 |

Таким образом, можно говорить о явном преимуществе комбинированных доступов в хирургии злокачественных опухолей переднего отдела основания черепа. Анализируемые в данной работе комбинированные доступы в подавляющем большинстве случаев позволили выполнить радикальное удаление опухоли блоком по здоровому краю (в 89,29% случаев) и обеспечить улучшение в общем состоянии пациента, улучшить качество жизни в послеоперационном периоде, увеличить продолжительность жизни и безрецидивный период.

Отдельно следует отметить комбинированные доступы с эндоскопической трансфациальной составляющей, которые в полной мере отвечают принципам

удаления опухоли единым блоком и в целом ряде наблюдений могут заменить традиционные трансфациальные подходы даже при значительном распространении опухоли в полости носа. Учитывая это, нами был разработан способ эндоскопического формирования нижнего края резекции через верхнечелюстные пазухи (патент №2540367 от 18.12.2014г).

## ВЫВОДЫ

1. В структуре клинических проявлений злокачественных опухолей переднего отдела основания черепа с исходным ростом из экстракраниальных тканей достоверно чаще ($p<0,001$) встречается нарушение носового дыхания (до 88%), эпистаксис (до 44%) и другие выделения из носа (32%). Ведущим неврологическим симптомом для опухолей с исходным ростом из ПЧЯ является синдром поражения лобной доли (54%), однако, в общем, для злокачественных опухолей переднего отдела основания черепа не существует специфической симптоматики, и преобладают симптомы сдавления окружающих тканей, соответственно исходной локализации.
2. Комбинированные доступы являются золотым стандартом в хирургии злокачественных опухолей переднего отдела основания черепа и достоверно ($p<0,001$) чаще позволяют выполнить радикальное удаление (89.29% против 40% при краниобазальных и 52% при трансфациальных) при достоверно лучшем качестве жизни пациентов ($p<0,05$).
3. Выбор метода реконструкции зависит от хирургического доступа, объема хирургической резекции. Необходимо стремиться к использованию лоскута на питающей ножке для реконструкции послеоперационного дефекта, так как последний достоверно снижает риск отторжения и инфицирования, а также при правильном его формировании гарантирует хороший косметический результат.
4. При хирургическом лечении злокачественных опухолей, поражающих передний отдел основания черепа двухлетняя выживаемость в первой, второй и третьей группах составила 74±9,2%, 50,3±11,3% и 65.6±9,9%, а пятилетняя 6.5±6.2%, 20.9±15.3% и 25±13,1% соответственно. Средняя продолжительность

безрецидивного периода по группам составила 25,35± 4,2 мес., 17,6 ± 3,21 мес., 31,6± 5,58 мес. Качество жизни оцененное по опросникам EORTC QLQ-C30, EORTC QLQ-H&N35, ASBSQ достоверно улучшилось во всех группах кроме первой ($p<0,05$).

## ПРАКТИЧЕСКИЕ РЕКОМЕНДАЦИИ

Хирургическое вмешательство является основным компонентом в комбинированном лечении злокачественных опухолей поражающих передний отдел основания черепа, поэтому должно быть выполнено максимально радикально с одной стороны и максимально бережно с другой. Для этого требуется дифференцированный выбор хирургического доступа, как основной причины влияющей на радикальность удаления, и метода реконструкции пострезекционного дефекта.

Выбор краниобазального доступа при злокачественных опухолях переднего отдела основания черепа показан при возможности резецировать опухоль по чистому краю, в основном при интракраниальном расположении опухоли с незначительным экстракраниальным распространением.

Трансфациальные доступы следует выполнять при исходном росте опухоли из экстракраниальных тканей с незначительным интракраниальным распространением.

При значительном распространении злокачественной опухоли на несколько краниофациальных зон требуется выполнение агрессивных комбинированных хирургических подходов, что ведет к увеличению радикальности операции и требует у этой группы пациентов участия мультидисциплинарной хирургической бригады.

Для планирования хирургических вмешательств необходимо выполнение современных нейровизуализационных методов, а также, в обязательном порядке, предоперационной биопсии, что позволяет определить гистологическую природу, исходный рост опухоли, оценить взаимоотношения опухоли с окружающими

нейроваскулярными структурами и деструктивные изменения костей переднего отдела основания черепа.

Выбор метода реконструкции носит индивидуальный характер и зависит от хирургического доступа и размеров операционной раны. При значительных объемах резекции следует использовать перемещенные лоскуты на микрососудистых анастомозах, а также их комбинации со свободными аутотканями, что направлено на восстановление барьера между интра и экстракраниальными структурами, снижение количества местных осложнений, нивелирование мертвого пространства и приемлемый косметический результат.

Обязательным в условиях современной хирургии основания черепа является использование эндоскопии, как на этапе диагностики для верификации гистологической природы опухоли, так и в ходе хирургического удаления опухоли как самостоятельного доступа для формирования нижнего края резекции и должен выполняться в каждом возможном случае, так как позволяет добиться уменьшения операционной травмы, количества послеоперационных осложнений и лучшего косметического результата без уменьшения радикальности операции.

## ПЕРСПЕКТИВЫ ДАЛЬНЕЙШЕЙ РАЗРАБОТКИ ТЕМЫ

Целесообразно продолжить изучение отдаленных результатов хирургического лечения пациентов со злокачественными опухолями переднего отдела основания черепа, оперированных с помощью различных хирургических технологий.

## СПИСОК РАБОТ, ОПУБЛИКОВАННЫХ ПО ТЕМЕ ДИССЕРТАЦИИ

1. Примак, Н.А. Основные направления в реабилитации больных, перенесших краниофациальную блок-резекцию по поводу опухолей основания черепа / Д.А. Гуляев, С.Я. Чеботарев, Н.А.Примак и соавт. // Клиническая больница.- 2012.- №2-3 (02)- С. 49-51.

2. Примак, Н.А. Выбор доступа к опухолям основания черепа – смена приоритетов / Д.А.Гуляев, И.Ю.Белов, Н.А.Примак и соавт. // Рос. нейрохир. журн. им. проф. А.Л. Поленова. – 2013.- Т. V, спец. вып. - С. 171.

3. Примак, Н.А. К вопросу о тактике лечения ольфакторных нейробластом (случаи из клинической практики) / А.Ю.Улитин, Д.А. Гуляев, Н.А.Примак. и соавт. // **Рос. нейрохир. журн. им. проф. А.Л. Поленова. – 2013. – Т. IV, № 2. – С. 66-70.**

4. Примак, Н.А. Опухоли переднего отдела основания черепа / Д. А.Гуляев, С.Я.Чеботарев, Н.А.Примак и соавт. // Материалы 634 заседания Санкт-Петербургской Ассоциации Нейрохирургов им. проф. И.С. Бабчина. – СПб., 2013.- С. 3.

5. Примак, Н.А. Хирургическое лечение злокачественных опухолей переднего отдела основания черепа / С. Я.Чеботарев, Д. А.Гуляев, Н.А.Примак и соавт. // Рос. нейрохир. журн. им. проф. А.Л. Поленова. – 2013.- Т. V, спец. вып. - С. 212-213.

6. Примак, Н.А. Эндоскопия в структуре лечения злокачественных опухолей переднего отдела основания черепа / А.Н.Науменко, Д. А.Гуляев, Н.А.Примак и соавт. // Рос. нейрохир. журн. им. проф. А.Л. Поленова. – 2013.- Т. V, спец. вып. - С. 205.

7. Примак, Н.А. Качество жизни больных с опухолями передне-латерального отдела основания черепа / Д. А.Гуляев, С.Я.Чеботарев, Н.А.Примак и соавт. // Поленовские чтения: Материалы XIII Всерос. науч.-практ. конф.; Рос. нейрохир. журн. им. проф. А.Л. Поленова. – 2014, спец. вып. (VI). – С. 138.

8. Примак, Н.А. Особенности клинической картины опухолей переднего отдела основания черепа / Д. А.Гуляев, С.Я.Чеботарев, И.Ю.Белов, Н.А.Примак и соавт. // Поленовские чтения: Материалы XIII Всерос. науч.-практ. конф.; Рос. нейрохир. журн. им. проф. А.Л. Поленова. – 2014, спец. вып. (VI). – С. 163.

9. Примак, Н.А. Влияние радикальности удаления злокачественных опухолей переднего отдела основания черепа на возникновение рецидива и качество жизни

пациента / Д. А.Гуляев, И.Ю.Белов, Н.А.Примак // Поленовские чтения: Материалы XV Всерос. науч.-практ. конф.; Рос. нейрохир. журн. им. проф. А.Л. Поленова. – 2015, спец. вып. (VI). – С. 154.

10. Примак, Н.А. Способ хирургического лечения опухолей переднего отдела основания черепа: Пат. № 2540367/ Д.А.Гуляев, С.Я. Чеботарев, Н.А.Примак и соавт.; **Бюл. Изобретения. Полезные модели.–2015. –№ 4. – С.1-5**

11. Примак, Н.А. Устранение дефектов основания черепа и средней зоны лица после хирургического лечения распространенных краниомаксиллярных опухолей / С.Я.Чеботарев, Г.Р. Мирзоян, Н.А.Примак и соавт. //**Сибирский онкологический журнал. –2016**. **– Т. 15, № 4. – С. 62-69.**

12. Primak, N. Anterior skull base malignances: Comparison of different surgical approaches / N. Primak, D. Gulyaev, Belov I // EANS Annual Meeting. - Athens, Greece, 2016. – P.117.

13. Primak, N. Transfacial approaches in skull base surgery / D. Gulyaev, S. Chebotarev, N. Primak et al. // EANS Annual Meeting. - Tel Aviv, Israel, 2013. – P.108.

# СПИСОК СОКРАЩЕНИЙ

ВСА – внутренняя сонная артерия

ГФТ – гемифацмальный транслокационный доступ

КБД – краниобазальный/ые доступ/ы

КФБР – краниофациальная блок-резекция

КТ – компьютерная томография

ЛТ – лучевая терапия

МРТ – магнитно-резонансная томография

ПВЯ – подвисочная ямка

ПООЧ – передний отдел основания черепа

ПЧЯ – передняя черепная ямка

РНХИ – Российский научно-исследовательский нейрохирургический институт им. проф. А.Л. Поленова

ТМО – твердая мозговая оболочка

ТФД – трансфациальный/ые доступ/ы

ТЭЛА – тромбоэмболия легочной артерии

| | | | |
|---|---|---|---|
| **Подписано в печать 07.12.2016** | **Формат 60x84 1/16** | **Цифровая** | **Печ. л. 1.0** |
| **Тираж 120экз.** | **Заказ №** | **печать** | **Бесплатно** |

Типография «Фалкон Принт»

(197101, г. Санкт-Петербург, ул. Большая Пушкарская, д. 41, литер Б, сайт: falconprint.ru)