РОССИЙСКИЙ НАУЧНО-ИССЛЕДОВАТЕЛЬСКИЙ
НЕЙРОХИРУРГИЧЕСКИЙ ИНСТИТУТ ИМЕНИ ПРОФЕССОРА
А.Л. ПОЛЕНОВА – ФИЛИАЛ ФЕДЕРАЛЬНОГО ГОСУДАРСТВЕННОГО
БЮДЖЕТНОГО УЧРЕЖДЕНИЯ «НАЦИОНАЛЬНЫЙ МЕДИЦИНСКИЙ
ИССЛЕДОВАТЕЛЬСКИЙ ЦЕНТР ИМЕНИ В.А. АЛМАЗОВА»
МИНИСТЕРСТВА ЗДРАВООХРАНЕНИЯ РОССИЙСКОЙ ФЕДЕРАЦИИ

На правах рукописи

МАМАТХАНОВ
МАГОМЕД РАМАЗАНОВИЧ

ХИРУРГИЧЕСКОЕ ЛЕЧЕНИЕ ФАРМАКОРЕЗИСТЕНТНЫХ ФОРМ ЭПИЛЕПСИИ У ДЕТЕЙ

14.01.18 – нейрохирургия

ДИССЕРТАЦИЯ
на соискание ученой степени
доктора медицинских наук

Научный консультант:
доктор медицинских наук,
профессор Хачатрян В.А.

Санкт-Петербург
2020

ОГЛАВЛЕНИЕ

СПИСОК СОКРАЩЕНИЙ…….. 6
ВВЕДЕНИЕ……... 8
ГЛАВА I. ОБЗОР ЛИТЕРАТУРЫ…….. 20
1.1. Современные представления об эпидемиологии, клинике, патогенезе, принципах классификации и лечении эпилепсии у детей.. 20
1.2. Особенности течения эпилепсии в детском возрасте……. 23
1.3. Современные представления о медикаментозной резистентности эпилепсии……. 27
1.4. Дооперационное обследование и отбор больных для хирургического лечения эпилепсии……. 30
1.4.1. Клинико-неврологическая и нейропсихологическая диагностика…... 30
1.4.2. Нейрофизиологическая диагностика……... 31
1.4.3. Нейровизуализация…… 34
1.4.3.1. Структурная нейровизуализация……. 34
1.4.3.2. Молекулярная нейровизуализация…….. 41
1.4.4. Инвазивное обследование……. 44
1.5. Общие представления о хирургии эпилепсии……. 46
1.5.1. Резекционные операции при темпоральной эпилепсии……. 48
1.5.2. Экстратемпоральные и мультилобарные резекции…… 50
1.5.3. Гемисферэктомия и гемисферотомия…….. 54
1.5.4. Неспецифические (паллиативные) операции в хирургическом лечении эпилепсии…… 56
1.6. Повторные операции в хирургии эпилепсии…….. 59
1.7. Возраст и хирургия эпилепсии у детей…… 63
1.8. Результаты и осложнения хирургического лечения эпилепсии…… 66
ГЛАВА II. ОБЩАЯ ХАРАКТЕРИСТИКА КЛИНИЧЕСКОГО МАТЕРИАЛА И МЕТОДЫ ОБСЛЕДОВАНИЯ……. 80
2.1. Общая характеристика клинического материала……... 80

2.2. Клинико-неврологическое и нейропсихологическое обследование….. 87
2.3. Нейрофизиологическое обследование…….. 89
2.4. Структурная нейровизуализация……... 92
2.5. Молекулярная нейровизуализация…… 95
2.6. Инвазивное обследование…….. 97
2.7. Методика оценки результатов лечения…… 99
2.8. Методы статистической обработки…….. 100
ГЛАВА III. ДИАГНОСТИКА И РЕЗУЛЬТАТЫ ХИРУРГИЧЕСКОГО ЛЕЧЕНИЯ ВИСОЧНОЙ ЭПИЛЕПСИИ…… 101
3.1. Клинико-нейрофизиологическая и нейровизуализационная характеристика детей с височной эпилепсией……. 101
3.2. Хирургия темпоральной эпилепсии у детей…… 117
3.3. Ближайшие результаты и осложнения хирургического лечения височной эпилепсии……... 122
3.4. Отдаленные результаты хирургического лечения височной эпилепсии……. 125
3.5. Факторы, определяющие исходы хирургического лечения темпоральной эпилепсии у детей…….. 131
ГЛАВА IV. ДИАГНОСТИКА И РЕЗУЛЬТАТЫ ХИРУРГИЧЕСКОГО ЛЕЧЕНИЯ ЭКСТРАТЕМПОРАЛЬНОЙ ЭПИЛЕПСИИ…….. 140
4.1. Клинико-нейрофизиологическая и нейровизуализационная характеристика детей с экстратемпоральной эпилепсией…….. 140
4.2. Хирургия экстратемпоральной эпилепсии у детей……. 157
4.3. Ближайшие результаты и осложнения хирургического лечения экстратемпоральной эпилепсии…… 162
4.4. Отдаленные результаты хирургического лечения экстратемпоральной эпилепсии…… 165
4.5. Факторы, определяющие исходы хирургического лечения экстратемпоральной эпилепсии у детей……... 169

ГЛАВА V. ГЕМИСФЕРИЧЕСКАЯ ЭПИЛЕПСИЯ: ДИАГНОСТИКА И РЕЗУЛЬТАТЫ ХИРУРГИЧЕСКОГО ЛЕЧЕНИЯ……. 177
5.1. Клинико-нейрофизиологическая и нейровизуализационная характеристика детей с гемисферической формой эпилепсии…….. 177
5.2. Хирургия гемисферических форм эпилепсии у детей…… 187
5.3. Ближайшие результаты и осложнения гемисферэктомии и гемисферотомии у детей…… 193
5.4. Отдаленные результаты гемисферэктомии и гемисферотомии……. 197
5.5. Факторы, определяющие исходы гемисферэктомий и гемисферотомий у детей…… 202
ГЛАВА VI. МНОГООЧАГОВАЯ ЭПИЛЕПСИЯ: ДИАГНОСТИКА И РЕЗУЛЬТАТЫ ХИРУРГИЧЕСКОГО ЛЕЧЕНИЯ……. 209
6.1. Клинико-нейрофизиологическая и нейровизуализационная характеристика детей с корковой однополушарной многоочаговой эпилепсией…… 209
6.2. Хирургия многоочаговой эпилепсии у детей……... 220
6.3. Ближайшие результаты и осложнения хирургии многоочаговой эпилепсии у детей…… 225
6.4. Отдаленные результаты хирургического лечения многоочаговой эпилепсии у детей…… 227
6.5. Факторы, определяющие исходы хирургического лечения многоочаговой эпилепсии у детей……. 231
ГЛАВА VII. ГЕНЕРАЛИЗОВАННАЯ ЭПИЛЕПСИЯ: ДИАГНОСТИКА И РЕЗУЛЬТАТЫ ХИРУРГИЧЕСКОГО ЛЕЧЕНИЯ……. 238
7.1. Клинико-нейрофизиологическая и нейровизуализационная характеристика детей с генерализованной эпилепсией……... 238
7.2. Неспецифические методы хирургического лечения генерализованной эпилепсии у детей…… 245
7.3. Ближайшие результаты и осложнения хирургического лечения

генерализованной эпилепсии у детей…… 248
7.4. Отдаленные результаты хирургического лечения генерализованной эпилепсии у детей…… 252
7.5. Факторы, определяющие исходы хирургического лечения генерализованной эпилепсии у детей…… 262
ГЛАВА VIII. РЕЦИДИВНАЯ ЭПИЛЕПСИЯ: ДИАГНОСТИКА И РЕЗУЛЬТАТЫ ХИРУРГИЧЕСКОГО ЛЕЧЕНИЯ……. 266
8.1. Клинико-нейрофизиологическая и нейровизуализационная характеристика детей с рецидивом эпилепсии……. 266
8.2. Повторные операции у детей с рецидивом эпилепсии…… 273
8.3. Ближайшие результаты и осложнения повторных операций у детей… 279
8.4. Отдаленные результаты повторных операций и причины неэффективности первичных вмешательств у детей……... 281
ЗАКЛЮЧЕНИЕ……. 294
ВЫВОДЫ……... 317
ПРАКТИЧЕСКИЕ РЕКОМЕНДАЦИИ…….. 321
СПИСОК ЛИТЕРАТУРЫ…… 323

СПИСОК СОКРАЩЕНИЙ

АК – арахноидальная киста

АмГЭ – амигдалогиппокампэктомия

АнГЭ – анатомическая гемисферэктомия

АШВ – ангиоматоз Штурге-Вебера

ВЛЭ – височная лобэктомия

ВЭ – височная эпилепсия

ВЭМ – видео-ЭЭГ-мониторинг

ГЭ – гемисферэктомия

ДНЭО – дисэмбриопластическая нейроэпителиальная опухоль

КТ – компьютерная томография

МКР – мальформация коркового развития

МРС – магнитно-резонансная спектроскопия

МРТ – магнитно-резонансная томография

МРЭ – медикаментозно резистентная эпилепсия

МСТ – множественные субпиальные транссекции

МЭГ – магнитоэнцефалография

ОФЭКТ – однофотонная эмиссионная компьютерная томография

ПЭП – противоэпилептические препараты

ПЭТ – позитронно-эмиссионная томография

СБН – стимуляция блуждающего нерва

САмГЭ – селективная амигдалогиппокампэктомия

СЭЭГ – стереоэлектроэнцефалография

ТС – туберозный склероз

ФКД – фокальная корковая дисплазия

фМРТ – функциональная магнитно-резонансная томография

ФГЭ – функциональная гемисферэктомия

ЦНС – центральная нервная система

ЧМТ – черепно-мозговая травма

ЭКоГ – электрокортикография

ЭР – энцефалит Расмуссена

ЭСКоГ – электросубкортикография

ЭЭГ – электроэнцефалография

ЭЭ – экстратемпоральная эпилепсия

ILAE – International League Against Epilepsy (Международная противоэпилептическая Лига)

NAA – N-ацетиласпартат

ВВЕДЕНИЕ

Актуальность темы исследования

Эпилепсия у детей и подростков, несмотря на значительные успехи в ее диагностике и лечении, остается тяжелым, распространенным заболеванием и относится к числу важных медицинских, социальных, психологических и экономических проблем. Заболеваемость эпилепсией наиболее высока в детском, подростковом и юношеском возрасте (Петрухин А.С., 2000; Мухин К.Ю., и соавт., 2004; Гусев В.И., Гехт А.Б., 2010; Гузева В.И., и соавт., 2014), и вопросы ее хирургического лечения актуальны для современной неврологии, нейрохирургии, психиатрии, являясь междисциплинарной проблемой (Берснев В.П., и соавт., 2004; 2005; 2010; Шершевер А.С., 2003; 2005; Гармашов Ю.А., 2004; Хачатрян В.А., и соавт., 2008; 2014; 2016; Яцук С.Л., и соавт., 2008; Крылов В.В., и соавт., 2015; 2017; 2019; Александров М.В., Улитин А.Ю., и соавт., 2017; Айвазян С.О., 2017; Абрамов К.Б., 2018; Luders 2008; Oliver et al., 2012; Englot et al., 2013a,b; Engel J.Jr. et al., 2015; Malmgren et al., 2015; Kadish et al., 2018; Pindrik et al., 2018; Ramantani et al., 2018; Cataltep&Jallo 2019).

Использование современных противоэпилептических препаратов позволяет добиться устойчивой и длительной ремиссии лишь в 60-70% наблюдений (Berg et al., 2001; Dlugos et al., 2001; Dallas et al., 2018) с высокой долей резистентных случаев при парциальных формах эпилепсии, а применяемая массивная антиэпилептическая политерапия нередко приводит к увеличению побочных явлений и осложнений (Гехт А.Б., и соавт., 1999; Громов С.А., 2004; Шершевер А.С., 2005; Карлов В.А., 2010; Касумов В.Р., 2011; Броун Т.Р., Холмс Г.Л., 2014; Крылов В.В., и соавт., 2019).

Данное обстоятельство послужило мотивацией к более подробному исследованию клинико-электрофизиологических, нейровизуализационных особенностей и хирургической тактики с поиском наиболее важных прогностических факторов при различных формах медикаментозно резистентной эпилепсии у детей.

Степень разработанности темы исследования.

Большинство исследований посвящено хирургии эпилепсии у взрослых (Чхенкели С.А., Шрамка М., 1993; Яцук С.Л., и соавт., 1997; 2008; Берснев В.П., 2004; 2010; Гармашов Ю.А., 2004; Савченко Ю.Н., 2007; Коновалов А.Н., и соавт., 2008а; Рябуха Н.П., Берснев В.П., 2009; Крылов В.В., и соавт., 2017; 2019), особенно височно-долевой, и мало работ затрагивают оперативное лечение эпилепсии у детей (Земская А.Г., 1971; Рогулов В.А., 1986; Казарян А.А., 2010; Меликян А.Г., и соавт., 2016; Benifla et al., 2006; 2009; Ormond et al., 2018). В незначительной степени описаны экстратемпоральные (Oliver et al., 2012; Liava et al., 2012; 2016; Blount 2017; Xu et al., 2019), гемисферические (Меликян А.Г., и соавт., 2016; Пирес ду Агиар и соавт., 2018; Lew 2014; Cossu et al., 2018; Di Rocco et al., 2019) и многоочаговые формы заболевания. Возможность формирования вторичных эпилептических очагов вследствие распространения судорожной активности в другие отделы гомо- или контралатерального полушария мозга описана у взрослых (Рябуха Н.П., Берснев В.П., 2008; Barba et al., 2016; Nilsson et al., 2016), но остается мало изученной у детей (Земская А.Г., Рябуха Н.П., 1980).

Не менее важным аспектом является высокая встречаемость синдрома внезапной смерти, составляющая 1 случай в год на 1000 больных с эпилепсией (у детей 0,2), и показатели приближаются к 1 на 100 в год при фармакорезистентной форме (Donner et al., 2017). В то же время, приблизительно у 75% пациентов с резистентной эпилепсией после нейрохирургического лечения с применением современного арсенала операций возникает ремиссия (Clusman et al., 2004; Mittal 2005; Benifla 2006b; Cohen-Gadol et al., 2006; Kim et al., 2008; Lopez-Gonzalez et al., 2012; Englot et al., 2013a; Miserocchi et al., 2013; Griessenauer et al., 2015; Jenny et al., 2016; Ormond et al., 2018). Тема лечения резистентных форм эпилепсий является одним из приоритетных направлений детской эпилептологии (Arzimanoglou et al., 2016). Хирургическое вмешательство нередко остается единственной возможностью полностью избавить пациента от приступов и обеспечить его социальную адаптацию (Айвазян С.О., 2017; Хачатрян В.А., и

соавт., 2008; 2014; 2016; Меликян А.Г., и соавт., 2016; Arzimanoglou et al., 2016; Puka&Smyth 2016; Maragkos et al., 2018; Cataltepe&Jallo 2019).

Гемисферэктомия и обширные резекции, выполняемые у детей сопровождаются такими серьезными послеоперационными осложнениями как формирование внутричерепных гематом, отек и набухание мозга, гемосидероз, развитие гидроцефалии (Шершевер А.С., 2005; Коновалов А.Н., и соавт., 2008б; Хачатрян В.А., и соавт., 2008; Казарян А.А., 2010; Меликян А.Г., и соавт., 2016; Rasmussen 1983a; Di Rocco et al., 2001; 2019; Delalande&Dorfmuller 2008; Schramm et al., 1995; 2012; 2019; Dorfer et al., 2013; Griessenauer et al., 2015; Cao et al., 2016; Hu et al., 2016), нередко с летальным исходом, и также требуют дальнейшего изучения.

Преобладание генерализованных форм эпилепсии у детей со склонностью к серийному и статусному течению обуславливает необходимость поиска возможностей хирургического лечения сложного контингента пациентов с применением каллозотомии (Бейн Б.Н., 2010; Касумов В.Р., 2011; Хачатрян В.А., и соавт., 2016; Tanriverdi T., et al., 2009; Wong et al., 2010; Liang et al., 2014; Graham et al., 2016) или методов стереотаксической нейрохирургии (Рогулов В.А., 1986; Гармашов Ю.А., 1993; Кандель Э.И., 1991; Яцук С.Л., 1997) и нейромодуляции (Хачатрян В.А., и соавт., 2016; Patel et al., 2018), которые, как правило, используются у взрослых, и в меньшей степени в детском возрасте.

Остаются дискуссионными вопросы о продолжительности проведения антиконвульсивной терапии, особенно при фармакорезистентных формах эпилепсии, хотя большинство авторов склоняются к мнению, что эти сроки должны быть ограничены 2 годами (Gonzalez-Martinez et al., 2005; Malik et al., 2013; Ramantani et al., 2013a). Имеются разные взгляды о минимальном возрасте проведения хирургических операций у детей (Cross et al., 2006; Hynes&Mar 2009; Pindrik et al., 2018; Kadish et al., 2018), и не утратили актуальности вопросы, определяющие выбор тактики хирургического лечения. Недостаточно освещены в литературе проблемы повторных операций и сроки их выполнения при рецидиве

эпилепсии (Goodman 2011; Harroud et al., 2012; Surges&Elger 2013), главным образом в детском возрасте (Muthaffar et al., 2017).

Ввиду незавершенности процессов созревания нервной системы у детей, эпилепсия особенно пагубно влияет на эмоционально-волевую и интеллектуально-мнестическую сферу ребенка, приводя к значительному нарастанию когнитивных, поведенческих расстройств и высокой степени инвалидизации. Одним из путей решения задачи лечения медикаментозно резистентной эпилепсии у детей является разработка эффективных методов хирургического лечения.

Цель исследования

Разработать систему рациональной тактики хирургического лечения медикаментозно резистентных форм эпилепсии у детей на основе персонализации диагностического и лечебного процесса с учетом общих аспектов патогенеза и течения патологического процесса.

Задачи исследования

1. Изучить особенности клинико-электрофизиологических и нейровизуализационных проявлений тяжелой медикаментозно резистентной эпилепсии у детей и выделить основные формы заболевания.

2. Установить значение ведущих этиологических факторов при медикаментозно резистентной эпилепсии у детей с уточнением информативности современных методов интроскопии в их выявлении и в выборе тактики дифференцированного хирургического лечения.

3. Проанализировать клинические, электрофизиологические и нейровизуализационные проявления медикаментозно резистентной фокальной височной и экстратемпоральной эпилепсии в корреляции с результатами операций и определить наиболее значимые прогностические факторы для усовершенствования тактики хирургического лечения.

4. Исследовать клинико-электроэнцефалографические и нейровизуализационные проявления гемисферической и многоочаговой эпилепсии у детей с целью усовершенствования тактики дифференцированной

диагностики, лечения и определения прогноза применения различных видов мультифокальных резекций и гемисферэктомий на основе оценки ближайших и отдаленных результатов.

5. Изучить особенности клинико-электроэнцефалографических, нейровизуализационных проявлений фармакорезистентной генерализованной эпилепсии и ближайшие и отдаленные результаты хирургического лечения для разработки патогенетически обоснованного комплекса обследования, определения алгоритма лечения и прогноза заболевания.

6. Проанализировать частоту рецидивов и причины неэффективности операций у пациентов с фармокорезистентной эпилепсией на основе изучения ближайших и отдаленных результатов повторных вмешательств для разработки рациональной тактики профилактики, диагностики и лечения.

Научная новизна

Впервые на большом клиническом материале изучены результаты лечения генерализованной, очаговой, многоочаговой эпилепсии у детей. Получены новые сведения об особенностях предоперационной подготовки и определены показания к хирургическому лечению детей и подростков, страдающих медикаментозно резистентными формами эпилепсии.

Определена эффективность различных методов хирургического лечения фармакорезистентных форм эпилепсии у детей и подростков.

Изучены прогностические факторы исходов хирургического лечения различных форм медикаментозно резистентной эпилепсии у детей.

Разработана эффективная система диагностики и хирургического лечения медикаментозно резистентных форм эпилепсии у детей и подростков.

Впервые разработан способ хирургического лечения генерализованной эпилепсии посредством рассечения мозолистого тела, основанный на уточнении места и протяженности комиссуротомии (патент РФ № 2522933, 21.05.2014г).

Предложено устройство для хирургического лечения эпилепсии с отрицательной обратной связью, позволяющее осуществлять стимуляцию левого

блуждающего нерва при регистрации пароксизмальной активности датчиком от коры головного мозга (патент № 2458712, 20.08.2012г).

Разработан способ лечения фармакорезистентной генерализованной эпилепсии, учитывающий выраженность психопатологической симптоматики путем сочетания каллозотомии и цингулотомии (патент №2626983, 02.08.2017г).

Предложен метод хирургического лечения височной эпилепсии, позволяющий обеспечить изолирование височной доли и ее медиобазальных структур (патент №2637858, 07.12.2017г).

Установлены основные причины неэффективности первичных операций при фармакорезистентной эпилепсии и выделены две группы пациентов: I группа с хорошими шансами на благоприятный исход после резекционных реопераций; II группа с более низкими шансами на благоприятный исход, где показано применение альтернативных операций.

Теоретическое и практическое значение

Получены новые данные, уточняющие наше представление о патогенезе очаговой, многоочаговой и генерализованной эпилепсии у детей, а также об особенностях проявления и течения рецидивов эпилепсии после хирургического лечения.

Выделены прогностические факторы, определяющие эффективность хирургического лечения очаговой темпоральной и экстратемпоральной, первично генерализованной и вторично генерализованной эпилепсии, а также эпилепсии при обширном поражении полушария головного мозга.

Уточнен оптимальный диагностический комплекс, включающий в себя методы клинического, нейрофизиологического, структурного и функционального интроскопического обследования детей с фармакорезистентной эпилепсией.

Показано, что по мере взросления ребенка может происходить трансформация пароксизмального синдрома, и разработаны алгоритмы их учета при выборе тактики хирургического лечения.

Установлены предикторы эффективности использования резекционных, деструктивных, стимуляционных, дисконнекционных способов в зависимости от формы эпилепсии, возраста ребенка и течения патологического процесса.

Показано, что результаты лечения очаговой, многоочаговой, генерализованной и полушарной эпилепсии зависят от локализации и объема резекции, этиологии, степени структурного поражения мозга и вовлечения в эпилептический процесс функционально значимых зон мозга.

Обосновано, что при выборе хирургической тактики должны быть учтены как существующие стандарты и рекомендации, так и факторы персонификации, то есть конкретные проявления заболевания и конституциональные особенности больного.

Разработана система и принципы выбора алгоритма хирургического лечения очаговой, многоочаговой, генерализованной, гемипаретической и рецидивов эпилепсии у детей со сложными фармакорезистентными формами эпилепсии.

Показана значимость и приоритетность различных методов хирургического лечения фармакорезистентной эпилепсии у детей.

Предложены модификации известных способов хирургического лечения эпилепсии и новые операции.

Методология и методы исследования

Проведен ретроспективный анализ и проспективное исследование результатов обследования и лечения 387 детей в возрасте от 4 месяцев до 17 лет с фармакорезистентной эпилепсией, находившихся в РНХИ им. проф. А.Л. Поленова с 1994 по 2014г. Методология исследования основана на изучении общих и индивидуальных аспектов клинических и нейровизуализационных проявлений медикаментозно резистентной эпилепсии, течения и прогноза патологического процесса, а также определении прогностических факторов эффективности лечения.

Объекты исследования: пациенты детского возраста с медикаментозно резистентной эпилепсией, ЭЭГ, видео-ЭЭГ, КТ, МРТ, ангиограммы, ПЭТ

ОФЭКТ, данные инвазивного мониторинга. Предмет исследования: результаты хирургического лечения детей с медикаментозно резистентной эпилепсией, оперированных с применением методики дифференцированного индивидуального дооперационного планирования на основе клинико-интроскопических данных и мониторинга интраоперационных показателей.

Проводилось изучение отечественной и зарубежной литературы, посвященной данной теме, и составлялся дизайн исследования. Осуществлялся отбор и включение в исследование пациентов, их нейрохирургическое лечение, по ходу которого оценивались и изучались результаты применяемых методов диагностики и лечения. Критерии включения: возраст до 18 лет, фармакорезистентность, прием 2-х и более противоэпилептических препаратов первого ряда в анамнезе, частота пароксизмов более 2-х раз в месяц. Критерии исключения: ликворошунтирующие операции, выполнение инвазивного мониторинга без последующего хирургического лечения эпилепсии.

Основные положения, выносимые на защиту

1. Медикаментозно резистентные прогредиентные формы эпилепсии детского возраста характеризуются изменчивостью клинических проявлений, полиморфизмом и высокой частотой эпилептических припадков, выраженностью и разнообразием психопатологической симптоматики и симптомокомплексом диффузного поражения нервной системы; клинические проявления отличаются динамичностью, а прогредиентное течение заболевания приводит к вовлечению в патологический процесс срединных структур и появлению новых очагов, как в одноименном, так и в противоположном полушарии.

2. Персонализированный алгоритм выбора тактики хирургического лечения детей с медикаментозно резистентной эпилепсией с учетом формы заболевания (височная, экстратемпоральная, многоочаговая, унилатеральная гемисферическая и генерализованная) предполагает преимущественное применение резекционных операций, которые патогенетически обоснованы и более эффективны; при генерализованной эпилепсии и рецидиве припадков целесообразно выполнение

дисконнекции и нейромодуляции как завершающего этапа в системе хирургического лечения заболевания.

3. Использование дифференцированной тактики хирургического лечения фармакорезистентной эпилепсии у детей с учетом ее отдельных форм и особенностей их клинико-электрофизиологических и нейровизуализационных проявлений позволяет разработать лечебно-реабилитационную программу и прогнозировать результаты операций.

4. Рецидив судорожных пароксизмов как в раннем, так и позднем послеоперационном периоде является показанием для контрольного комплексного обследования и решения вопроса о повторном хирургическом лечении. Объем и вид вмешательства зависит от формы и вида ранее выполненной операции.

5. После хирургического лечения характер и течение патологического процесса претерпевают кардинальные изменения в течение первых 3-х лет. Противоэпилептическое лечение должно продолжаться не менее 5 лет после прекращения пароксизмов и проводиться с учетом динамики проявлений эпилепсии и возраста пациента.

Личный вклад автора

Автором определены цель и задачи исследования, изучена литература по теме исследования, лично разработан и обоснован дизайн исследования. Он лично принимал участие в обследовании и хирургическом лечении 235 детей (60,7%) со сложными фармакорезистентными формами эпилепсии. Исследователь лично осуществил отбор больных, подбор методик исследования, провел комплексное клинико-неврологическое обследование больных и анализ результатов комплексного клинико-инструментального обследования. Им сформулированы положения, выводы и практические рекомендации, написан текст диссертации и автореферат. Степень личного участия подтверждена актом проверки первичного материала и актами внедрения.

Достоверность исследования

Достоверность полученных результатов основана на большом клиническом материале – 387 больных. Анализ и оценка результатов клинического, нейрофизиологического и нейровизуализационного диагностического комплекса и ближайших и отдаленных исходов хирургического лечения фармакорезистентной эпилепсии у детей выполнены на основании комплекса общепринятых шкал, стандартизированных методик и классификаций. Достоверность полученных результатов высока и подтверждена методами биологической статистики: тест Хи квадрат Пирсона с поправкой Бонферрони при множественном сравнении, точный критерий Фишера при малом числе наблюдений.

Апробация работы

Основные положения и выводы диссертации доложены и обсуждены на международных, федеральных и региональных конференциях и симпозиумах по нейрохирургии и неврологии, посвященных проблемам хирургического лечения эпилепсии: на научно-практических конференциях «Поленовские чтения» (2006-2019); на Всероссийской научно-практической конференции (СПб, 2007); на конгрессе нейрохирургов стран Причерноморья (Краснодарский край, 2007); на международном конгрессе «Пароксизмальный мозг» (СПб, 2007); на Российско-Японском нейрохирургическом симпозиуме (СПб, 2008); IV съезде нейрохирургов Украины (Днепропетровск, 2008); 36-ой ежегодной международной конференции детских нейрохирургов (2008, Кейптаун); XVIII конгрессе европейского общества стереотаксической и функциональной нейрохирургии (2008, Римини); на III Всероссийской научно-практической конференции «Высокие медицинские технологии» (Москва, 2009); на V, VII, VIII Съезде нейрохирургов России (Уфа, 2009; Казань, 2015; СПб, 2018); международной конференции по современным достижениям в области нейротравматологии (СПб, 2010); V, VI, VII Юбилейном Балтийском конгрессе по детской неврологии (СПб, 2015-2017); научно-практической конференции нейрохирургов Украины (Киев, 2012); II Съезде нейрохирургов Казахстана

(Астана, 2012); Азиатском конгрессе нейрохирургов (Астана, 2014); II международной научно-практической конференции по нейрореабилитации в нейрохирургии (Казань, 2014); I, II научно-практической конференции с международным участием «Клиническая нейрофизиология и нейрореабилитация» (СПб, 2013; 2014); III, V Всероссийской конференции по детской нейрохирургии (СПб, 2011; 2015); I Российском конгрессе функциональных и стереотаксических нейрохирургов (Москва, 2016); V Российско-Японском нейрохирургическом симпозиуме (Казань, 2016); 12-ом Европейском конгрессе по эпилептологии (Прага, 2016); VI Международной научно-практической конференции «Душевное здоровье населения на границе Европы и Азии» (Оренбург, 2016); I Российско-Китайском конгрессе нейрохирургов (Уфа, 2017); I съезде Евразийского сообщества детских нейрохирургов (Минск, 2017); 32-ом международном конгрессе по эпилепсии (Барселона, 2018); VI съезде неврологов России (СПб, 2019).

Научные публикации

По теме диссертации опубликовано 115 печатных работ, из них 20 статей в рецензируемых журналах, рекомендованных перечнем ВАК Министерства науки и образования РФ, 2 монографии. Получено 4 патента на изобретение.

Внедрение результатов исследования

Результаты работы используются в учебном процессе кафедры нейрохирургии ФГБОУ ВО Северо-Западного государственного медицинского университета им. И.И. Мечникова, кафедры нервных болезней, нейрохирургии и медицинской генетики ФГБОУ ВО Уральского государственного медицинского университета, кафедры неврологии, нейрохирургии и медицинской генетики ФГБОУ ВО Санкт-Петербургского государственного педиатрического медицинского университета. Результаты исследования внедрены в клиническую практику отделения нейрохирургии детского возраста «НМИЦ им. В. А. Алмазова» МЗ РФ, отделения неврологии СПб ГБУЗ «ДГБ №1», СПб ГБУЗ «ДГБ №4 им. Святой Ольги», отделения детской нейрохирургии СПб ГБУЗ «ДГБ №5 им. Н.Ф. Филатова», ГБУЗ «Детская областная больница Калининградской

области», Национального центра нейрохирургии Республики Казахстан, детского медицинского центра «Сурб Аствацмайр» Республики Армения.

Структура и объем диссертации

Диссертация изложена на 372 страницах компьютерного текста, состоит из введения, 8 глав, заключения, выводов, практических рекомендаций и списка литературы (506 источников, из них 105 отечественных). Работа иллюстрирована 52 таблицами и 57 рисунками.

ГЛАВА I. ЛИТЕРАТУРНЫЙ ОБЗОР

1.1. Современные представления об эпидемиологии, этиологии, патогенезе, клинике, принципах классификации и лечении эпилепсии у детей

Приблизительно 10,5 миллионов детей во всем мире страдают эпилепсией. Заболеваемость среди детей составляет 41-187 на 100000 детей в развивающихся странах и 41-50 в развитых странах, а распространенность 3,6-4,4 и 3,2-5,5 на 1000, соответственно (Camfield P & Camfield C., 2015). Дети составляют 18% всех больных эпилепсией (Гузева В.И., и соавт., 2014). По данным ВОЗ (Atlas, WHO, 2005), общая заболеваемость в развитых странах равняется 24-53, а в развивающихся 49,3-190 случаев на 100000 населения в год. Распространенность эпилепсии в мире колеблется в диапазоне от 3,66 до 12,59 на 1000 населения (в среднем – 8,93, в Европе – 8,23), в РФ – 3,22 (Гусев Е.И., и соавт., 2011).

Современная многоуровневая классификация эпилепсии вступила в силу в 2017г. Выделены фокальный, генерализованный и неизвестный типы приступов, а формы эпилепсий разделены на фокальную, генерализованную, комбинированную (генерализованную и фокальную) и неизвестную. Отдельно вычленены шесть этиологических категорий: структурная, генетическая, инфекционная, метаболическая, иммунная и неизвестный фактор (Scheffer et al., 2017).

Согласно данным, опубликованным в Атласе ВОЗ (2005), парциальные и генерализованные приступы связаны с возрастом: парциальные более распространены в пожилом и молодом возрасте, тогда как абсансы – в возрасте от 5 до 10 лет, а миоклонические – в возрастной категории 15 лет. У 55-83% взрослых или пожилых пациентов наблюдались фокальные приступы (Forsgren et al., 2005). Больший процент генерализованных пароксизмов отмечался авторами, исследовавшими детские популяции (Freitag et al., 2001).

Значение известных этиологических факторов эпилепсии определяется как предрасположенность (приобретенная, врожденная, наследственная), поскольку каждый из них создает только предпосылки для развития эпилепсии и повышает риск ее возникновения. Ведущим этиологическим фактором у взрослых является приобретенная предрасположенность (следствие предшествовавших заболеваний

головного мозга), тогда как у детей – врожденная (патологическое воздействие на плод в период беременности и родов) (Одинак М.М., и соавт., 1997).

Forsgren и соавт. (2005) в систематическом обзоре описаны основные причины эпилепсии в Европе: сосудистые заболевания у 14-21%; ЧМТ у 2-16%; опухоли у 6-10%; нейроинфекции у 0-2%; дегенеративные изменения у 1-5%; врожденные аномалии у 4-7%; прочие – 0-13%; фактор неизвестен – 44-69%.

Среди визуализированных структурных этиологических факторов у детей на основании мультицентрового исследования мальформации коркового развития (МКР) встречались в 42,4% наблюдений; высокодифференцированные опухоли – в 19,1%; рубцово-атрофические изменения – в 9,9%; склероз гиппокампа – в 6,5%; туберозный склероз – в 5,1%; гамартома гипоталамуса – в 3,6%; ангиоматоз Штурге-Вебера (АШВ) – в 2,9%; энцефалит Расмуссена (ЭР) – в 2,7%; сосудистые мальформации – в 1,5% наблюдений (Harvey et al., 2008). В отличие от эпилепсии у взрослых, в детской популяции медиальный темпоральный склероз при височной эпилепсии (ВЭ) имеет более низкую частоту (39%) чем у взрослых (87%) (Obeid et al., 2009a; Tsiptsios et al., 2010; Hnojcikova et al., 2010), редко проявляется у детей младше 10 лет (Mohamed et al., 2001), и часто может быть выявлен в ассоциации с корковой дисплазией (Obeid et al., 2009b).

По данным Чубинидзе А., Чубинидзе М. (1982), в патогенезе эпилепсии выделяют четыре последовательные фазы: образование эпилептогенного очага, первичного эпилептического очага, эпилептических систем и эпилептизация мозга. Предложены три концепции для объяснения механизма эпилептогенеза: 1) концепция эпилептического нейрона, согласно которой повреждения в мембране или метаболизме нейрона приводят к его сверхчувствительности; 2) концепция «эпилептического окружения» – нарушение регуляции концентрации экстрацеллюлярных ионов или трансмиттеров, либо тех и других, приводящее к их дисбалансу и повышению нейронной возбудимости; 3) концепция нейронной популяции в виде массивной анатомической и/или функциональной альтерации нейронов, которая вызывает в нервной сети облегчение возбудимости вследствие дефицита ингибирования (Карлов В.А., 2010). В патофизиологии эпилепсии

определенную роль могут играть иммунологические и патохимические механизмы (Погодаев К.И., 1981; Карлов В.А., 2010; Majioie et al., 2006).

В зарубежной литературе патогенез эпилепсии в аспекте хирургического лечения рассматривается с позиции концепции эпилептогенной, симптоматогенной, ирритативной, иктальной зоны и эпилептогенного поражения (Obeid et al., 2009b; Luders 2008).

По мере течения заболевания происходит усложнение эпилептической системы, вовлечение новых путей и новых структур, что является основой возникающего с течением времени полиморфизма припадков, изменения психики, снижения эффективности лекарственной терапии (БолдыревА.И., 1990; Одинак М.М., и соавт., 1997; Новиков А.Е., 2006; Рябуха Н.П., Берснев В.П., 2009). Возникновение вначале зависимых, а затем и независимых вторичных эпилептических очагов служит одним из основных механизмов дезорганизующего влияния эпилептического очага на интегративную деятельность мозга (Бехтерева Н.П. и соавт., 1978). В детском мозге образование вторичных эпилептических очагов является более частым феноменом по сравнению с взрослыми, и одноочаговая эпилепсия у детей до 40% случаев превращается в многоочаговую (Земская А.Г., Рябуха Н.П., 1980).

Общепризнанно, что основным методом лечения эпилепсии является медикаментозное, с минимальными побочными эффектами, и адекватный выбор препарата зависит от типа приступов, формы эпилепсии, этиологии заболевания с учетом провоцирующих факторов, терапевтического уровня в крови, оптимального соотношения эффективности и переносимости, взаимодействия антиконвульсантов друг с другом и иными лекарственными препаратами, а доза препарата может быть индивидуальной до максимально переносимой (Карлов В.А., 2010; Броун, Холмс 2014).

Несмотря на постоянное усовершенствование диагностических методов, значительные успехи в фармакотерапии эпилепсии в связи с появлением новых антиконвульсантов в течение XX и начале XXI века, около трети больных (20-30%) продолжают страдать медикаментозно резистентной эпилепсией (МРЭ)

(Гехт А.Б., и соавт., 1999; Гузева В.И., и соавт., 2014; Cross et al., 2006; Dallas et al., 2018). Кроме того, даже при достижении клинической ремиссии современные противоэпилептические препараты (ПЭП) не обеспечивают прекращение эпилептогенеза мозга, а политерапия сопровождается низкой комплаентностью, токсическими и аллергическими реакциями, нейропсихиатрическими расстройствами.

Хирургическое лечение является основным дополнительным методом лечения МРЭ и позволяет в большинстве случаев достичь контроля над припадками (Wiebe et al., 2001; Otsuki et al., 2014; Dwivedi et al., 2017; Cataltep&Jallo 2019), улучшает качество жизни пациентов (Puka&Smith 2016) и снижает смертность, связанную с приступами (Choi et al., 2008).

1.2. Особенности течения эпилепсии в детском возрасте

Хотя имеется много общего между эпилепсией у детей и взрослых, и большая часть знаний об эпилепсии у детей экстраполирована из исследований у взрослых, есть существенные различия, влияющие на дооперационное обследование, принятие решения и сами хирургические методы (Айвазян С.О., 2017; Cloppenborg et al., 2019).

Незрелость нейронов головного мозга, гидрофильность, нестабильность гомеостаза, преобладание возбуждающей активности над тормозными процессами, особенно в неонатальном периоде, делают мозг наиболее уязвимым для травм и широкого спектра воздействий, которые могут вызвать приступы в этот период (Al-Zvaini 2011). Считается, что лишь менее трети неонатальных судорог являются криптогенными или идиопатическими, в других случаях идентификация этиологического фактора не представляет трудностей (гипоксически-ишемические энцефалопатии, внутричерепные геморрагии, внутричерепные инфекции, цереброваскулярные инфаркты, МКР и др.) (Mosley 2010; Al-Zvaini 2011; Броун, Холмс 2014).

Только детскому возрасту присущи наиболее тяжелые «эпилептические энцефалопатии» (Engel J. Jr., 2013), так называемые «катастрофические» формы эпилепсии (синдром Отахара, Веста, Леннокса-Гасто, Драве, Ландау-Клеффнера, Штурге-Вебера, гемимегалэнцефалия, миоклонический статус при непрогрессирующих энцефалопатиях, ранняя миоклоническая эпилептическая энцефалопатия, эпилепсия с продолженной спайк-волновой активностью во время медленно-волнового сна) с частыми повторяющимися припадками и патологическими ЭЭГ паттернами. У этих пациентов сами приступы оказывают повреждающий эффект на развивающийся детский мозг, медикаментозно резистентны и имеют тенденцию к статусному течению (Dulac 2008; Coppola 2009; AL-Zwaini 2011; Engel J. Jr., 2013). Хотя частота катастрофической эпилепсии в популяции очень низкая, на ее долю приходится 10-15% эпилепсии с дебютом в младенческом и детском возрасте (Berg et al., 2006), и эта форма характеризуется частыми полиморфными ежедневными приступами, задержкой развития или даже регрессом приобретенных навыков. Отмечается, что в случае обнаружения унилатеральной патологии хирургическое лечение может не только обеспечивать контроль над приступами, но и способствовать улучшению развития детского мозга (Mohamed et al., 2001; Clusmann et al., 2004; Sinclair et al., 2003; Puka&Smith 2016; Maragkos et al., 2018; Ramantani&Reuner 2018).

Структурные изменения головного мозга особенно часто выявляются при синдроме Отахара, для лечения которого могут быть успешно применены как стимуляция блуждающего нерва (СБН), так и фокальные корковые резекции, включая гемисферэктомию (Albaradie 2011), что доказывает значение морфологических изменений в патогенезе заболевания. В 40% случаях этиологический фактор синдрома Веста неясен (Hrachovy&Frost 2008), хотя существует широкий спектр возможных причин, включая церебральные мальформации, инфекции, геморрагии, гипоксически-ишемические поражения, метаболические и генетические расстройства. У таких детей часто выявляются локальные структурные поражения головного мозга, а их значимость подтверждается эффективностью фокальных корковых резекций и

гемисферэктомий (Броун, Холмс 2014; Hussain 2018), а при генерализованной – каллозотомии и СБН (Wong et al., 2010).

В большинстве случаев синдром Леннокса-Гасто является следствием трансформации других синдромов в связи с развитием мозга, включая синдром Веста в 1/3 случаев, симптоматическую фокальную и неопределенную эпилепсии (Nordli 2012; Dupont et al., 2017). Этиология синдрома Леннокса-Гасто в 70% случаев включает последствия гипоксически-ишемических, инфекционных, метаболических, травматических изменений, МКР. Характеризуется задержкой развития, сочетанием нескольких типов приступов, включая тонические, атонические припадки, атонические абсансы с частыми падениями, травмами. СБН, каллозотомия, а также удаление эпилептического очага при наличии локализованных структурных поражений эффективны в его лечении (Ostendorf&Ng 2017).

При фармакорезистентных формах синдрома Ландау-Клеффнера, проявляющегося приобретенной афазией и эпилептиформными разрядами в височных и теменных областях мозга, подкомиссия ILAE по детской хирургии эпилепсии считает предпочтительным выполнение множественных субпиальных транссекций с хорошими результатами (Morrell et al., 1995; Nariai et al., 2018).

Тяжелые неокортикальные эпилептические синдромы с дебютом в младенческом и детском возрасте включают: ЭР, мигрирующую парциальную эпилепсию младенческого возраста и гемиконвульсивный гемиплегический синдром (Coppola 2009; Sinha 2010). ЭР – хронический энцефалит неизвестной этиологии с дебютом в возрасте 1-10 лет; характеризуется эпилепсией partcialis continua, фокальным неврологическим дефицитом и ухудшением когнитивных функций (Varadkar et al., 2014). Имеет стадийное течение с крайне неблагоприятным прогнозом и МР-приступами. Функциональная гемисферэктомия – единственный признанный метод лечения, при котором неизбежны неврологические расстройства, возникающие и при естественном течении заболевания, а оптимальное время хирургии остается спорным. Мигрирующая парциальная эпилепсия младенчества – еще более разрушительная

МР-неокортикальная эпилепсия, для которой не существует эффективных методов лечения (Dulac 2008; Coppola 2009; Varadkar et al., 2014).

Известно, что гемиконвульсивный гемиплегический эпилептический синдром с дебютом от 5 мес до 4 лет характеризуется статусом фокальных приступов с последующим развитием гемиплегии и кортикальной атрофии (Auvin et. al., 2012). При резистентных формах показано хирургическое лечение, включая ограниченную кортикэктомию, функциональную или анатомическую гемисферэктомию (Devlin et al., 2003; Kim et al., 2008).

Туберозный склероз – генетическое заболевание, часто представлен инфантильными спазмами или фокальными приступами, с высокой частотой дебюта в первые годы жизни, характеризуется фармакорезистентностью, когнитивными расстройствами. Эффективно как удаление туберов с кортикэктомией, так и каллозотомия и СБН (Шарков А.А., и соавт., 2015; Overwater et al., 2015; Saxena&Sampson 2015).

Гемимегалэнцефалия считается полушарным вариантом фокальной корковой дисплазии (ФКД), может быть спорадической или связанной с нейрокожными синдромами (туберозный склероз, гипомеланоз Ито и др.), характеризуется дебютом в младенчестве, задержкой умственного развития, частыми полиморфными приступами, высокой смертностью в первые месяцы жизни из-за продолженных приступов. Показано применение гемисферэктомии в раннем возрасте (Raybaud&Widjaja 2010).

Важным считается также, что патологическая эпилептиформная активность у детей, распространяясь на функционально незрелые системы, ведет к нарушению их формирования и даже к потере уже сформировавшихся, но еще достаточно хрупких функций, прежде всего речи, когнитивных показателей и сопровождается поведенческими расстройствами (Карлов В.А., 2010). Почти у половины детей с эпилепсией регистрируются высокие показатели сопутствующих проблем с обучением, задержка развития, психиатрические и поведенческие расстройства и психосоциальные проблемы. Поэтому предотвращение или снижение стагнации познавательного или общего развития

детей с эпилепсией так же важно, как достижение прекращения припадков и составляет одну из главных задач в их лечении (Souza-Oliveira 2012; Engel J.Jr., et al., 2015; Ramantani&Reuner 2018).

1.3. Современные представления о медикаментозной резистентности эпилепсии

Подкомиссия хирургии детской эпилепсии ILAE определила, как фармакорезистентную такую эпилепсию, при которой отсутствует эффект от двух или трех адекватно подобранных ПЭП, чьи серологические уровни находятся в пределах их терапевтических диапазонов или отмечаются инвалидизирующие побочные эффекты как самих приступов, так и лекарственных препаратов (Cross et al., 2006).

Установление МРЭ – трудная задача, требующая учета многих факторов, таких как возраст начала эпилепсии, классическая эволюция специфических эпилептических синдромов, частота приступов и этиология заболевания, прежде чем говорить о фармакорезистентности. Известно, что в 24% наблюдений МРЭ может отмечаться ремиссия заболевания более чем на 1 год (Luciano&Shovron 2007; Callaghan et al., 2011; Neligan et al., 2012) и рецидивирующе-ремиттирующее течение (Shorvon&Goodridge 2013), что затрудняет раннее выявление МРЭ (Berg&Kelly 2006).

Критерии, используемые для определения МРЭ у детей, существенно отличаются от взрослых. Более ранняя идентификация МРЭ у больных детского возраста обоснована во многих случаях, поскольку определенные синдромы или этиология припадков подразумевают МР по самой своей природе. Эти дети не нуждаются в долгих периодах использования каждого ПЭП. С другой стороны, естественное течение эпилепсии у детей часто более динамичное, и, хотя в некоторых случаях может формироваться фармакорезистентность, она может также прекратиться спонтанно. Поэтому решения относительно МРЭ могут быть приняты легко и быстро при некоторых детских эпилептических синдромах.

Однако, в других случаях, должна быть большая настороженность прежде, чем признать эпилепсию рефрактерной, и ставить вопрос о хирургическом лечении (Cataltepe&Jallo 2019).

При оценке эффективности медикаментозной терапии установлено, что примерно у 2/3 больных отмечается медикаментозная ремиссия: у 47% на фоне монотерапии, у 13% при приеме двух препаратов, у 4% – трех или более ПЭП (Kwan&Brodie 2000; Lardizabal 2008). Шанс достижения контроля над приступами приемом более трех препаратов составляет 5-10% (Lardizabal 2008). Минимальное количество ПЭП для определения МРЭ равняется двум или трем препаратам (Броун, Холмс 2014; Dlugos et al., 2001; Berg et al., 2001; 2006; Berg&Kelly 2006; Kwan&Sperling 2009).

Анализируя литературные данные Berg&Kelly (2006) показали, что при оценке МР на основании применения двух ПЭП она колебалась от 31 до 37,5%. В проспективном исследовании пациентов детского возраста по строгим критериям рефрактерность отмечена у 13,8%, по критерию неэффективности с двумя препаратами у 23,2% (Berg et al., 2006).

Продолжительность определения МР, учитывая возможность формирования вторичных эпилептических очагов, колеблется от 6 месяцев до 2 лет от начала медикаментозной терапии (Рачков Б.М., Федорникова Ф.А., 1978; Spencer 1999; Lardizabal 2008; Dunkley et al., 2011; Sugano&Arai 2015; Pindrik et al., 2018).

Для пациентов с очень частыми припадками (эпилептические энцефалопатии) достаточна более короткая продолжительность наблюдения в установлении МР и раннее хирургическое вмешательство в течение первого года жизни, что способствует улучшению неврологического, когнитивного развития и социальной адаптации (Lippe et al., 2010; Dunkley et al., 2011). Наличие структурных изменений – еще один важный признак для верификации МР (Kwan&Brodie 2000; Lardizabal 2008). Кроме того, развивающийся мозг намного более уязвим к отрицательным воздействиям ПЭП, что повышает риск продолжительных испытаний ПЭП у детей по сравнению со взрослыми (Cataltepe&Jallo 2019).

Факторами, прогнозирующими МР, являются: ранний возраст начала приступов, множественные типы припадков, структурные изменения головного мозга по данным нейровизуализации, высокая частота припадков до назначения медикаментозного лечения, персистенция пароксизмов, несмотря на назначение множества препаратов (Kwan&Brodie 2000). При использовании критерия неэффективности двух препаратов МР составила: для фокальной эпилепсии – 24%, идиопатической – 9,3% и катастрофической – 66,7%; по строгим критериям Berg и совт. (2006): 13,3% – для фокальной, 3,9% – для идиопатической и 52,2% для катастрофической эпилепсии.

Продолжительность течения парциальной эпилепсии до констатации медикаментозной резистентности составляет в среднем 9 лет (Berg et al., 2006). При дебюте эпилепсии в возрасте до 5 лет отмечается более длительный латентный период – 15 лет до формирования МР. Напротив, у пациентов с началом припадков в возрасте старше 30 лет отмечается более короткий латентный период 1-2 года и среднее время становления МР 3,2-3,6 лет. Среди пациентов с началом эпилепсии в возрасте от 10 до 19 лет латентный период составляет 3-5,5 лет и средняя продолжительность установления МР – 7,2-8,6 лет. У пациентов с парциальной эпилепсией без фебрильных припадков в анамнезе средний латентный период составляет 5 лет (с фебрильными – 9). У больных с гиппокампальным склерозом также отмечается более длительный латентный период (8 лет против 3). Приблизительно у 47,5% детей с дебютом эпилепсии в возрасте до 5 лет отмечается период ремиссии минимум 1 год до определения МР. При дебюте эпилепсии в возрасте старше 5 лет ремиссия заболевания в течение 1 года медикаментозной терапии наблюдается у 7-28% больных (Lardizabal 2008).

Рандомизированные контролируемые исследования Wiebe и соавт. (2001), Engel J.Jr. и соавт. (2012) свидетельствуют о превосходстве хирургического лечения над непрерывной фармакотерапией: 58% против 8% и 73,3% против 0% прекращение приступов у взрослых. Такие же исследования у детей (Dwivedi et al., 2017) показали прекращение приступов в группе оперированных у 77% и с консервативной терапией – у 7%. Otsuki и соавт. (2016) показали прекращение

приступов у детей младшего возраста с эпилептической энцефалопатией в течение 3 лет наблюдения у 15,7% с медикаментозной терапией, у 32,1% после паллиативных операций и у 52,4% после резекционных вмешательств.

Поскольку МР-парциальные припадки вряд ли прекратятся, когда не достигается адекватный ответ с первыми двумя основными ПЭП, во многих центрах предлагается ранняя операция как для взрослых, так и для детей (Centeno et al., 2006; Sugano&Arai 2015; Jenny et al., 2016; Pindrik et al., 2018; Radhakrishnan et al., 2018).

1.4. Дооперационное обследование и отбор больных для хирургического лечения

1.4.1. Клинико-неврологическая и нейропсихологическая диагностика

Первыми шагами обследования кандидатов для хирургического лечения являются детальный сбор анамнеза, клинико-неврологический осмотр и установление истинной МРЭ. При дальнейшем обследовании обязательно широкое использование современных методов электрофизиологического обследования, в том числе и видео-ЭЭГ-мониторинга (ВЭМ), нейровизуализации, нейропсихологического тестирования.

Большое количество работ посвящено роли клинического и неврологического обследования больных эпилепсией (Пенфилд В., Эриксон Т., 1949; Земская А.Г., 1966; 1971; Зотов Ю.В., 1975; Рачков Б.М., Федоренкова Ф.А., 1978; Темин П.А., Никанорова М.Ю, 1999; Петрухин А.С., 2000; Мухин К.Ю., и соавт., 2004; Савченко Ю.Н., 2007; Скоромец А.А., и соавт., 2013; Гузева В.И., и соавт., 2014; Гусев В.И., и соавт., 2016; Дарбинян В.Ж., 2016; Телегина А.А., 2016 и соавт.). Все авторы соглашаются с мнением о необходимости тщательного анализа анамнеза заболевания, в том числе оценки наследственной, врожденной или приобретенной предрасположенности, семиологии приступов, детального неврологического обследования, что является основой для дальнейшего обследования, в том числе и предоперационного. Тщательный анализ

клинических проявлений эпилепсии позволяет выдвигать гипотезы о локализации и латерализации эпилептического и/или эпилептогенного очагов.

Нейропсихологическая оценка у детей позволяет: определить базовый нейропсихологический уровень до операции; получить информацию о когнитивных способностях, локализации функции специфических областей мозга и сведений о расположении эпилептических очагов; выявить риск хирургического вмешательства в зависимости от состояния больного и потенциала экзацербации эмоциональных, поведенческих и когнитивных расстройств (Вассерман Л.И., 2010; Boyer 2019; Oliver et al., 2012).

Значительные ограничения в когнитивном развитии в результате умственной отсталости встречаются приблизительно у 15-30% детей с эпилепсией, а аутистический спектр расстройств – у 20-30% (Plioplys et al., 2007). Нейропсихологические дисфункции и, в первую очередь, когнитивные расстройства ассоциированы с ранним началом эпилепсии (особенно при МКР), катастрофическими формами, наличием эпилептического статуса в анамнезе, МР-приступами (их частотой и тяжестью), а также токсическим эффектом препаратов (Williams&Sharp 2000). Конкретные паттерны нейропсихологических расстройств могут быть связаны с нейроанатомической фокальностью эпилепсии (Boyer 2019). Примерно треть пациентов детского возраста с эпилепсией имеет аффективные или тревожные расстройства, которые могут появиться или усилиться после темпоральной или экстратемпоральной резекции.

Предоперационная нейропсихологическая оценка также позволяет прогнозировать послеоперационные когнитивные функции и даже результаты в отношении припадков (Baxendale et al., 2006; Lah&Smith 2015).

1.4.2. Нейрофизиологическая диагностика

Ведущим методом обследования больных, страдающих эпилепсией, является нейрофизиологический, который, несмотря на возрастающую роль в диагностике эпилепсии способов структурной и молекулярной нейровизуализации, остается единственным средством, позволяющим получить объективную информацию о функциональном состоянии головного мозга

(Степанова Т.С., и соавт., 2001; Гнездицкий В.В., 2000; Мухин К.Б., и соавт., 2008; Понятишин А.Е., 2010; Зенков Л.Р., 2013; Полякова В.Б., 2015; Александров М.В., Улитин А.Ю., 2017; Kuo et al., 2018).

После первого ЭЭГ-обследования у человека, выполненного Г. Бергер в 1929г, произошла революция в понимании и диагностике эпилепсии. В частности, это предоставило исследователям возможность уточнить роль определенных отделов головного мозга в генезе эпилепсии, накопить и систематизировать всю известную ЭЭГ-семиотику уже к середине 1950-х г. (Пенфилд, Джаспер 1958).

Применение многократного и длительного ЭЭГ-исследования с анализом структурно-функциональной организации эпилептической системы и выяснение иерархических связей между очагами в дооперационном периоде дают возможность уточнить локализацию эпилептического очага и/или очагов (Степанова Т.С., и соавт., 1968; 1994; 2001; 2005; Дубикайтис Ю.В., 1985; Угрюмов В.М., и соавт., 1967; 1968; 1971; Земская А.Г., 1971; Введенская И.В. 1985; Чхенкели С.А., и соавт., 1990; Жирмунская Е.А., 1991; Берснев В.П., и соавт., 2004; Савченко Ю.Н., 2007). Использование стандартных и функциональных нагрузок (фотостимуляция, гипервентиляция, темновая адаптация, депривация ночного сна), отмена противосудорожной терапии в течение 2 – 3 суток, медикаментозная провокация позволяют активизировать и более точно локализовать источник эпилептической активности (Бехтерева Н.П., 1962; Сараджишвили П.М., Геладзе Т.Ш., 1977; Бейн Б.Н., Гуревич Б.Л., 1970; Гнездицкий В.В., 2000; Берснев В.П., и соавт., 2004, 2010; Степанова Т.С., и соавт., 2001; 2004; 2005; Савченко Ю.Н., 2007; Касумов В.Р., 2011; Зенков Л.Р., 2013; Navas et al., 2016). Электроэнцефалография в межприступном и приступном периодах, дополненная компьютерным анализом, является не только основным методом диагностики эпилепсии, локализации эпилептического очага, но и дифференциальной диагностики синкопальных состояний и истерических приступов (Гехт А.Б., и соавт., 1999; Зенков Л.Р., 2013).

Хотя межприступная скальповая ЭЭГ и предоставляет важную информацию об эпилептической активности в головном мозге, но не всегда позволяет

достаточно точно локализовать эпилептический очаг для хирургического лечения, так как интериктальная ЭЭГ может не совпадать со структурой припадков и патологическими изменениями по данным нейровизуализации.

По мнению многих авторов, золотым стандартом нейрофизиологического обследования больных является ВЭМ с синхронной записью привычных эпилептических припадков с электрографическими проявлениями (Lim et al., 2013; Shih et al., 2018). Иктальная запись при ВЭМ показывает типичные приступы для данного пациента, что является основой для определения точного типа и происхождения припадка. ВЭМ, выполняемый от нескольких часов до 2-х недель, обычно 24 часа, позволяет не только тщательно изучать запись с самого начала пароксизма до момента его распространения на соседние участки, но и синхронно сопоставлять биоэлектрические изменения головного мозга с характером и динамикой эпилептического приступа. Для повышения вероятности получения видеозаписи с припадками некоторые авторы предлагают значительно уменьшить дозу ПЭП или даже полностью отменить их с целью провоцирования пароксизма (Kagawa et al., 2017). Долговременная видеозапись ЭЭГ рассматривается как обязательное исследование в тех центрах, в которых проводится предоперационное обследование (Kagawa et al., 2017; Shih et al., 2018). ВЭМ способствует обнаружению «неэпилептогенных» - психогенных пароксизмов у 10-20% пациентов и позволяет ясно различить фокальные и генерализованные приступы (El-Naggar et al., 2017).

Дополнительное применение полуинвазивного метода электрофизиологического обследования с имплантацией сфеноидальных или фораминальных электродов может быть полезно для локализации и латерализации эпилептического очага при ВЭ (Velasco T., et al., 2006; Guangming et al., 2009). В большинстве случаев МР-ВЭ поверхностная иктальная ЭЭГ в совокупности с другими неинвазивными методами обеспечивает обнаружение эпилептического очага для принятия решения в пользу хирургического лечения (Foldvary et. al., 2001).

Интраоперационная ЭКоГ является неотъемлемой частью хирургии МРЭ, позволяет динамически локализовать эпилептический очаг с целью поэтапного и полноценного его удаления (Майорчик 1964; Земская А.Г., 1971; Зотов Ю.В., 1971; 1977; Рябуха Н.П., Берснев В.П., 2009; Хачатрян В.А., и соавт. 2008; 2016; Корсакова М.Б., и соавт., 2015; Денисова Н.П., и соавт., 2017; Fernandez&Loddenkemper 2013; Greiner et al., 2016), а применение гипервентиляции, акустической или ритмической фотостимуляции значительно повышают ее информативность (Берснев В.П. и соавт., 2004; Степанова Т.С, 2001; Рябуха Н.П., 1986; Зотов 1971; 1975; Савченко Ю.Н., 2007). Однако, по данным современной мировой литературы, ЭКоГ применяют 55% клиник, занимающихся хирургией детской эпилепсии, подвергая сомнению ее роль с указанием на низкую диагностическую точность и прогностическую ценность (Cukiert et al., 2016; El Tahry et al., 2016).

1.4.3. Нейровизуализация

1.4.3.1. Структурная нейровизуализация. Применение современных методов нейровизуализации в диагностике эпилепсии становится все более актуальным (Алиханов А.А., 2001; 2009; Базилевич С.Н., 2001; Тютин Л.А., и соавт., 2002; Ананьева Н.И., и соавт., 2005; Холин А.В., 2007; Асатрян Э.А., 2016; Colombo et al., 2003; Kral et al., 2002; Kuzniecky&Jakson 2004). За последние десятилетия МРТ становится одним из самых важных методов в дооперационном обследовании пациентов с МРЭ, направленной на выявление структурных изменений головного мозга, которые могут быть эпилептогенным очагом. Благодаря усовершенствованию методов нейровизуализации и внедрению в практику МРТ, процент выявляемых структурных изменений головного мозга при МРЭ достигает до 80-86% (Raybaud&Widjaja 2010; Urbach 2013).

Компьютерная томография (КТ) головного мозга не служит ведущим способом обследования больных с эпилепсией, но может дополнять данные МРТ

в выявлении кальцификатов, например, при туберозном склерозе, АШВ (Корниенко В.Н., и соавт., 2008; Алиханов А.А., 2009; Kuzniecky&Jakson 2004).

МРТ выявляет патологические изменения головного мозга, позволяет оценить анатомию борозд и извилин наряду с серым и белым веществом, и является методом выбора в дооперационном обследовании детей, по сравнению с другими способами нейровизуализации (Алиханов А.А., 2001; 2009; Ананьева Н.И., и соавт., 2005; Холин А.В., 2007; Корниенко В.Н., и соавт., 2008; Rosenow et al., 2001; Kral et al., 2002; Colombo et al., 2003; Kuznecky&Jakson 2004; Urbach 2013). В настоящее время для выявления структурных изменений головного мозга в большинстве эпилептических центров применяют высоко- и сверхвысокопольные МРТ с напряженностью магнитного поля 1,5–3 Тл и тонкими срезами по протоколу «эпилепсия», специальные последовательности (FLAIR, SPGR, DTI, инверсия – восстановление), которые позволяют определить умеренные корковые изменения и помочь выявлению корковой дисплазии (Kuzniecky&Jakson 2004).

Выявление патологических изменений на МРТ, совпадающих с данными иктальной и интериктальной эпилептической активности и характером приступов дозволяет хирургу оперировать больного без дальнейшего инвазивного обследования. Однако выявление аномальных изменений на МРТ зависит от качества изображений и опыта рентгенолога (Алиханов А.А., 2001; 2009; Ананьева Н.И., и соавт., 2005; Urbach 2013). Когда же регистрация скальповой ЭЭГ не позволяет локализовать эпилептический очаг, структурные изменения, обнаруженные по данным МРТ, могут в большей мере указывать на место имплантации внутричерепных диагностических электродов.

Поскольку наблюдения с эпилепсией могут быть разделены на МРТ-положительные и МРТ-негативные, МРТ также имеет прогностическое значение: отсутствие структурных изменений на дооперационных МРТ сопряжено с худшими результатами операции по сравнению с наличием таковых (Tellez-Zenteno et al., 2005; Benifla et al., 2006b; 2009; Raybaud&Widjaja 2010).

Склероз гиппокампа является наиболее распространенным эпилептогенным поражением МР ВЭ у взрослых, менее распространен у детей (Benifla et al.,

2006b) и характеризуется потерей нейронов и глиозом в CA1, CA3 и CA4 (Холин А.В., 2007; Алиханов А.А., 2009; Копачев Д.Н., и соавт., 2015; Kuznecky&Jakson 2004; Urbach 2013). Чувствительность МРТ в выявлении склероза гиппокампа по качественной оценке составляет 80-90%. Визуальная оценка МРТ может надежно обнаруживать асимметрию гиппокампа при его изменении более чем на 20%, а меньшая степень асимметрии требует количественной оценки – волюметрии (Urbach 2013; Sidhu et al., 2018), включая автоматизированный анализ содержания серого вещества гиппокампа и его атрофию (Bonilha et al., 2009).

МКР и высокодифференцированные медленно растущие опухоли - наиболее часто выявляемая патология, ассоциированная с эпилепсией у детей, достигающая более 50% (Englot et al., 2013; Ormond et al., 2018; Cloppenborg et al., 2018). Напротив, склероз гиппокампа реже встречается в детской популяции по сравнению со взрослыми, на долю которых приходится 50-70%. В серии из 126 детей с МР ВЭ, которым выполнены темпоральные лобэктомии, склероз гиппокампа составил 13% (Benifla et al., 2006b). Однако в другой когорте из 109 детей отмечалась более высокая распространенность - 45% (Mittal et al., 2005).

ФКД чаще встречается в лобной доле, и в половине случаев вовлечены в процесс две соседние извилины, реже одна извилина или углубление борозды. Иногда две различные формы ФКД могут быть обнаружены у одного и того же пациента (Kuzniecky&Jakson 2004; Urbach 2013). На МРТ особенности ФКД включают утолщение коры, размытость корково-подкоркового перехода, патологический сигнал от белого вещества и углубление борозд. От коры головного мозга получают умеренно гиперинтенсивный сигнал на T1 и гипоинтенсивный - на T2ВИ. Хотя накопление контрастного вещества для ФКД нехарактерно, некоторые авторы сообщают об этом (Urbach 2013). ФКД Тейлора (IIA и IIB) чаще встречается в экстратемпоральной коре, имеет гиперинтенсивный сигнал на T2 и FLAIR, который постепенно уменьшается по направлению к желудочку (Colombo et al., 2003; Kuzniecky&Jakson 2004; Urbach 2013). В противоположность этому, ФКД не-Тейлоровского типа (IA и IB) чаще располагается в височной доле с умеренным повышением сигнала и гипоплазией

или атрофией белого вещества и ассоциирована со склерозом гиппокампа (Colombo et al., 2003). У младенцев с ФКД ранние исследования могут быть нормальными, но повторные МРТ выявляют гиперинтенсивный сигнал на Т2ВИ в белом веществе, гиперинтенсивный сигнал на Т1 в коре головного мозга, и размытость корково-подкоркового перехода белого вещества (Urbach 2013), в связи с чем рекомендуется повторное обследование. Кроме того, в отличие от гиперинтенсивного сигнала на Т2ВИ и FLAIR изображениях в белом веществе ФКД у детей, новорожденных и младенцев может определяться гипоинтенсивный сигнал на Т2 и гиперинтенсивный на Т1ВИ.

Гемимегалэнцефалия на МРТ характеризуется увеличением одного полушария с расширенным сводом черепа и может ассоциироваться с увеличением ипсилатерального бокового желудочка (Broumandi et al., 2004). Кора, как правило, утолщенная с широкими извилинами. Белое вещество обычно имеет гипоинтенсивный сигнал на Т1 и гиперинтенсивный на Т2 с возможными кистозными изменениями и кальцификацией. У младенцев сигнал от белого вещества пораженного полушария может быть гиперинтенсивным на Т1 и гипоинтенсивным на Т2ВИ, предположительно из-за ранней миелинизации (Kuzniecky&Jakson 2004). Гемимегалэнцефалия может вовлекать мозжечок (Di Rocco et al., 2001) или быть ограничена только частью полушария, как правило, его задней порцией (D'Agostino et al., 2004).

Патологические изменения головного мозга при туберозном склерозе (ТС) можно рассматривать как синдромный вариант ФКД. На снимках ТС характеризуется наличием множественных корковых/подкорковых туберов, разбросанных в обоих полушариях, и субэпендимарными узелками по краю желудочков. Туберы имеют широкие извилины, утолщенную кору и патологический сигнал от коры и подкоркового белого вещества и могут иногда содержать кальцификаты.

На ранней стадии ЭР данные КТ и МРТ могут быть нормальными или характеризоваться отечностью коры. По мере развития заболевания на МРТ появляются признаки прогрессирующей атрофии с наиболее частым вовлечением

в патологический процесс лобной и височной долей, ипсилатеральной атрофией стриатума и гиппокампа (Алиханов А.А., 2009; Kuzniecky& Jakson 2004).

АШВ по данным МРТ характеризуется диффузным расширением одного полушария, типично над ее задней порцией, которая отражает пиальную ангиому. Контрастное усиление на FLAIR последовательности лучше демонстрирует ангиому (Griffiths et al., 2003). Другие обычные проявления - большое сосудистое сплетение в ипсилатеральном боковом желудочке и аномалия развития вен - трансмедуллярные вены. Иногда обнаруживается отек полушария от продолжительной судорожной активности. Могут выявляться признаки острой ишемии с фокальным отеком и, возможно, кровоизлияние. У младенцев белое вещество может быть представлено гипоинтенсивным сигналом на Т2 (Kuznecky&Jakson 2004). Кальцификации для младенцев не типичны. Ангиоматозное полушарие может выглядеть как атрофия из-за судорожной активности или дефекта перфузии.

Диффузионно-тензорные изображения (DTI или МРТ трактография) являются относительно новой техникой, которая обеспечивает трехмерную информацию о диффузии воды в тканях (Корниенко В.Н., и соавт., 2008; Anastasopoulos et al., 2014). Метод чувствителен к движению молекул воды, которое указывает на целостность клеток и патологии. DTI позволяет обнаружить структурные связи между отделами мозга и определить ход нервных волокон, образующих нервные тракты, из-за чего его называют трактографией. Некоторые отчеты показали, что DTI может помочь в локализации эпилептогенных областей у пациентов с рефрактерной эпилепсией, когда результаты МРТ были нормальными (Thivard et al., 2006; Chen et al., 2008). Учет результатов трактографии позволяет планировать операционные доступы на основании знаний расположения хода проводников (смещение, деформация, разрушение, инвазия) и структурных изменений мозга с целью максимального разобщения путей распространения эпилептической активности с минимальными послеоперационными осложнениями.

Магнитно-резонансная спектроскопия (МРС) является неинвазивным методом измерения уровня метаболитов в ткани головного мозга в естественных условиях (Pardoe et al., 2014). Протонная МРС (1Н-МРС) может обнаружить уменьшение N-ацетиласпартата по отношению к пикам холина и креатинина, свидетельствующих о нейрональной потере, а также одностороннее увеличение лактата и липидов в течение 24ч–7 суток после приступа в медиальных структурах височной доли, таким образом, латерализуя эпилептогенный фокус (Chernov et al., 2009; Xu et al., 2015). Мультивоксельная МРС дает возможность за один сеанс исследования получить спектрограммы большого объема мозгового вещества, оценить и сопоставить спектры отдельных участков зоны исследования. По изменению спектра основных метаболитов можно решить вопросы дифференциальной диагностики новообразований, ишемического поражения и демиелинизирующих заболеваний головного мозга. Роль МРС в клинической практике остается противоречивой, так как полученные результаты основаны на ретроспективном анализе.

Функциональная МРТ (фМРТ) обеспечивает неинвазивное измерение нейрональной активности на основе контрастности сигнала, зависящей от степени оксигенации крови. Она используется для оценки функциональной топографии коры больших полушарий головного мозга с определением первичной моторной, сенсорной коры, речевого центра и функции памяти (Oliver et al., 2012; Sidhu et al., 2018). В некоторых центрах хирургии эпилепсии полагаются на заключение нейрорадиолога о доминантности полушария по качественным фМРТ признакам (Benke et al., 2006; Gaillard et al., 2007), в то время как другие рекомендуют комбинацию качественных и количественных измерений (Wilke&Lidzba 2007) как совокупных доказательств. ФМРТ с речевой активацией позволяют определить расположение центра речи (зоны Брока, Вернике) с целью улучшить прогноз развития послеоперационного дефицита речи (Baldeweg&Liegeois 2010). В большой группе пациентов с левополушарным эпилептогенным фокусом (включая детей) показана нетипичная латерализация центра речи (Liegeois et al., 2004; Gaillard et al., 2007) в правое полушарие или в обе стороны.

В нескольких центрах специально исследовали значение фМРТ у кандидатов на хирургию эпилепсии среди детей (Liegeois et al., 2004; Anderson et al., 2006) в основном по сравнению фМРТ с комбинацией инвазивных исследований (тест Вада, электростимуляции коры) или клинических наблюдений. Полученные результаты подтвердили возможности фМРТ в оценке доминантности центра речи у детей, с оговоркой, что в некоторых случаях двустороннего представления на фМРТ определялись доказательства только односторонней локализации центра речи (Liegeois et al., 2004; Anderson et al., 2006).

Прогнозирование риска возможного снижения вербальной памяти посредством учета данных фМРТ имеет особенно важное значение при планировании височной лобэктомии со стороны доминантного полушария (Binder et al., 2008; Frings et al., 2008; Baldeweg&Liegeois 2010). Однако до сих пор остается неясным, какие парадигмы речи и памяти обеспечивают оптимальную активацию коры, и каким образом их следует оценивать количественно и достоверно в клинической практике у детей (Collinge et al., 2017).

Имеется достаточно свидетельств, указывающих на возможность применения ЭЭГ-фМРТ для локализации эпилептического очага на основе изменения контрастности, зависящей от степени оксигенации крови. Однако ЭЭГ-фМРТ все еще не получила широкого распространения в клинике (Oliver et al., 2012; Moeller et al., 2013). Исследования показали корреляцию фМРТ активации с фокусом разрядов на ЭЭГ, а также способность ЭЭГ-фМРТ в иктальном или интериктальном периоде определить вовлеченность структурной патологии в эпилептогенез у пациентов с пороками развития коры головного мозга и помочь в обнаружении потенциальной хирургической мишени (Tyvaert et al., 2008; Moeller et al., 2013). Обнадеживающие данные были получены у детей с 6-летнего возраста с фокальной МРЭ, у которых фМРТ совместно с ЭЭГ выявили разряды эпилептической активности, уменьшая движения в сканере и не влияя на возникновение интериктального разряда путем подачи благоприятного естественного стимула (Centeno et al., 2016).

1.4.3.1. Молекулярная нейровизуализация.

Межприступная (редко иктальная) позитронно-эмиссионная томография (ПЭТ) с 18-фтордезокси-глюкозой (18ФДГ) и периодом полураспада 110 мин представляет собой наиболее часто используемый метод для визуализации метаболизма глюкозы в головном мозге. Скорость метаболизма глюкозы в коре головного мозга у новорожденного, как правило, на 30% меньше, чем у взрослых, достигает взрослых значений ко второму году жизни, превышает их на третий год и достигают пиковых значений (вдвое больше чем у взрослых) к 3-4 годам. Это плато сохраняется примерно до 10-летнего возраста, а затем постепенно снижается, достигая значения взрослых в возрасте 16-18 лет (Kumar&Chugani 2010). Выраженность метаболизма глюкозы зависит от временного интервала между ПЭТ и последним припадком, и чем короче этот промежуток, тем более выражен его гипометаболизм (Bouvard et al., 2005). Хотя метаболизм глюкозы во время эпилептического припадка в эпилептической зоне возрастает во много раз, иктальная ПЭТ не очень надежна, трудно интерпретируема и практически не выполняется (Kumar&Chugani 2010).

Поскольку ПЭТ с 18ФДГ обычно показывает большую площадь гипометаболизма, выходящую за пределы эпилептического очага, она не может быть надежно использована для точного определения хирургической границы. Тем не менее, она может применяться для латерализации и общей локализации фокуса припадков (Kumar&Chugani 2010; Sidhu et al., 2018).

Использование специфических индикаторов (11C-флумазенил для ГАМК-рецепторов, 11C-карфентанил для опиоидных рецепторов, 18F-FCWAY для рецепторов серотонина и a-11C метил-L-триптофан (AMT) для визуализации синтеза серотонина) может помочь в обеспечении более точного разграничения эпилептогенной ткани. Отсутствие больших клинических исследований ограничивает использование этих рецепторов по сравнению с 18ФДГ при эпилепсии (Goffin et al., 2008). Флумазенил-ПЭТ обладает более высокой чувствительностью при ВЭ по сравнению с 18ФДГ и показывает снижение связывания флумазенила в склерозированном гиппокампе (Koepp et al., 2000; Van

Bogaert et al., 2000), как правило, больше, чем может быть обусловлено потерей объема гиппокампа (Koepp et al., 2000; Kumar&Chugani 2010). Установлено, что при отсутствии структурных изменений на МРТ, ПЭТ с флумазенилом выявляла патологические изменения приблизительно у 85% пациентов с ВЭ (Koepp et al., 2000, Lamusuo et al., 2000).

Лобнодолевая эпилепсия у детей младшего возраста, как правило, связана с тонкими структурными изменениями (корковая дисплазия, гетеротопия), которые не видны на МРТ. При лобнодолевой эпилепсии чувствительность ПЭТ с ФДГ для локализации эпилептогенной зоны находится в диапазоне 45-73% и более информативна у детей по сравнению с взрослыми (Kim et al. 2002; Lee SK et al., 2005). Показана более высокая эффективность применения АМТ при экстратемпоральной эпилепсии (ЭЭ) с корковой дисплазией и значительное ограничение зоны по сравнению с гипометаболизмом глюкозы (Juhasz et al., 2003).

Willman и соавт. (2007), проведя мета-анализ, показали, что ипсилатеральный гипометаболизм 18ФДГ может быть индикатором для хорошего послеоперационного результата. Более того, если данные иктальной ЭЭГ и МРТ совпадают, нет необходимости в проведении ПЭТ. С другой стороны, если результаты МРТ и скальповой ЭЭГ нелокализованные, эффективно проведение ПЭТ для предоперационной оценки (O'Brien et al., 2008; Pardoe et al., 2014).

Однофотонно-эмиссионная компьютерная томография (ОФЭКТ) является неинвазивным методом оценки регионарного мозгового кровотока в иктальном или интериктальном периоде и используется как дополнительный метод локализации зоны начала приступа. В иктальной фазе кровоток в эпилептическом очаге может увеличиться до 300%, что можно рассматривать как площадь гиперперфузии на иктальной ОФЭКТ (Kumar&Chugani 2010). Как правило, применяются меченные 99mTc технецием соединения - димер 99mTc-этилцистеината или оксим 99mTc-гексаметилпропиленамин.

Основным ограничивающим фактором применения ОФЭКТ у детей является затруднение получения хорошей интериктальной или иктальной ОФЭКТ, из-за частых и кратковременных судорог при инфантильных спазмах или

миоклонических припадках, а также плохое ее пространственное разрешение (10-15 мм) по сравнению с ФДГ ПЭТ (~ 5-6 мм) (Kumar&Chugani 2010), и необходимость раннего введения изотопов для выявления начальной иктальной зоны (Van Paesschen 2004; Pardoe et al., 2014).

Межприступная ОФЭКТ имеет очень низкую чувствительность (менее 50%) в выявлении эпилептогенных регионов при ВЭ у детей, с ложно-положительными или ложно-отрицательными результатами от 20 до 75% случаев. Тем не менее, иктальная ОФЭКТ может правильно локализовать эпилептогенные очаги от 70 до 90% случаев с односторонней ВЭ (Голанов А.В., и соавт., 2012; Lee JJ et al., 2005; Benifla et al., 2006b; Zaknun et al., 2008). Дигитальная субтракция иктальной и интериктальной ОФЭКТ, совмещенная с МРТ (SISCOM), сочетающая в себе структурную и функциональную визуализацию, улучшают разграничение эпилептогенных зон и имеет прогностическое значение (Bruggemann et al., 2004; Matsuda et al., 2009; Sidhu et al., 2018).

У большинства (70%) детей с приемлемыми результатами хирургии ВЭ граница резекции совпадала с фокусом ОФЭКТ. У детей с ВЭ SISCOM оказался полезным в определении эпилептогенной области до 95% случаев (Kumar&Chugani 2010). При сравнении с внутричерепной ЭЭГ было установлено, что иктальная ОФЭКТ правильно локализовала зону начала приступов у 80% детей с МРЭ (Kaminska et al., 2003). Хотя иктальная ОФЭКТ при экстратемпоральной эпилепсии не так информативна, как при ВЭ, тем не менее, степень успеха может достигать 70% (Hwang et al., 2001).

Магнитоэнцефалографии (МЭГ) является неинвазивным методом определения коркового эпилептического очага на основе локализации магнитных диполей, указывающих на синхронную электрическую активность большого числа клеток. Кроме того, МЭГ может быть использована для локализации функционально значимой зоны вблизи эпилептического очага и для определения доминантного полушария (Коптелова А.М., и соавт., 2013; Stefan&Trinka 2017). Было показано, что МЭГ может обнаружить интериктальные спайки более точно, чем ВЭМ (Knake et al., 2006), однако, получение иктальной записи по МЭГ

технически очень трудоемкий процесс и ограничено в использовании. Вместе с тем, МЭГ может предоставить дополнительную информацию для локализации зоны начала приступов при ВЭ, прогнозирования результатов и, возможно, планирования хирургической тактики с целью минимальной резекции (Assaf et al., 2004; Medvedovsky et al., 2012). Недостатки МЭГ в основном технического характера: магнитное поле мозга очень низкое, а уровень магнитного шума в больницах высокий, в связи с чем необходимо помещение, специально оборудованное защитной стенкой. К тому же МЭГ регистрирует только радиальные компоненты разряда, и магнитное поле, возникающее от эпилептиформных разрядов в глубинных структурах мозга, постепенно ослабевает.

В настоящее время существует большое расхождение между центрами хирургии эпилепсии о роли теста Вада в предоперационной оценке пациентов с эпилепсией (Baxendale et al., 2008; Haag et al., 2008), и с появлением фМРТ в прехирургической оценке доминирования речи и вербальной памяти потребность в нем снижается (Baldeweg&Liegeois 2010). Установлено также, что выполнение теста Вада у детей затруднено технически и сложнее в интерпретации, и может быть безопасно назначено детям от 7-8 лет. Однако вероятность получения удовлетворительных результатов выше у детей старше 10 лет и высоких показателях общих когнитивных функций - IQ более 70-80 баллов (Lorittg&Lee 2010).

1.4.4. Инвазивное обследование

Не вызывает сомнений превосходство инвазивного обследования над рутинной скальповой ЭЭГ в идентификации фокуса приступов, и все же при отборе пациентов для хирургического лечения эпилепсии такая диагностика должна быть применена на последнем этапе. Тем не менее, в некоторых случаях данные неинвазивной диагностики дают неубедительные, порой противоречивые результаты относительно полушарной латерализации и локализации фокуса

эпилептической активности, и в таких ситуациях становится необходимым инвазивный ЭЭГ-мониторинг (Крылов В.В., и соавт., 2019; Byrne et al., 2008; Placantonakis et al., 2010, Roth et al., 2014; Goldstein et al., 2018). Частота инвазивного мониторинга для выявления эпилептического очага у взрослых колеблется от 25 до 50% (Sindou et al., 2006), у детей, по данным ILAE, - более 25% (Harvey et al., 2008).

Первыми описали применение эпидуральных электродов для внутричерепного ЭЭГ-мониторинга в 1954г У. Пенфилд и Г. Джаспер.

Субдуральные и внутримозговые глубинные электроды позволяют более точно локализовать эпилептический очаг за счет преодоления ограничений скальповых электродов в виде ослабления сигнала от кожи, кости, спинномозговой жидкости, твердой мозговой оболочки и мышечных артефактов (Roth et al., 2014; Goldstein et al., 2018; Sacino et al., 2018; Cataltep&Jallo 2019), а одновременная запись повышает их информативность (Nagahama et al., 2018). При этом субдуральные электроды позволяют осуществлять запись с большей площади коры головного мозга и могут быть использованы для его функционального картирования, но требуют краниотомии, и имеется высокая вероятность развития побочных эффектов (Roth et al., 2014).

Применение глубинных электродов позволяет достигать глубинных структур головного мозга, в том числе медиобазальных отделов височной доли, с меньшим риском ликвореи, внутричерепной инфекции и кровоизлияния, однако не позволяет охватывать большой объем мозга (Sindou et al., 2006; Goldstein et al., 2018; Sacino et al., 2018). Эпидуральные электроды оказывают незначительный масс-эффект и идеально подходят для двустороннего мониторирования (Пенфилд, Джаспер 1958; Byrne et al., 2008). Кроме того, нет необходимости в краниотомии и рассечении твердой мозговой оболочки, нет риска ликвореи и меньше риск развития других осложнений. Однако они не позволяют достигать субфронтальной коры и медиобазальных отделов височной доли, осуществлять стимуляцию и картирование коры головного мозга. По данным Byrne и соавт.

(2008), цилиндрические эпидуральные электроды дают возможность осуществить запись даже от медиобазальных отделов височной доли.

Полученные результаты многих авторов (Пенфилд, Джаспер 1958; Byrne et al., 2008; Placantonakis et al., 2010; Roth et al., 2014; Goldstein et al., 2018; Sacino et al., 2018; Nagahama et al., 2018) убедительно свидетельствуют о превосходстве инвазивного обследования в способности идентифицировать полушарие, ответственное за генерацию припадков.

Следует согласиться с утверждением, что необходимость инвазивного мониторирования/или картирования у детей с ЭЭ возникает чаще, чем при ВЭ (Morrison&Bhatia 2008; Goldstein et al., 2018). Это объясняется трудностью определения эпилептического очага при ЭЭ, что связано с диффузным его характером и частым вовлечением функционально значимых зон мозга (Morrison&Bhatia 2008; Cataltep&Jallo 2010; Oliver et al., 2012).

1.5. Общие представления о хирургии эпилепсии

История хирургии эпилепсии начинается с 1886 года, когда впервые В. Горслей выполнил субпиальную резекцию коры головного мозга. А.В. Мишин в 1894г первым в России выполнил подобную операцию у мальчика 11 лет (цит. по Берснев В.П. и соавт., 2010). В 1925 году Foerster опубликовал работу о патогенезе и хирургическом лечении эпилепсии на основе анализа 300 наблюдений. Поленов А.Л. в 1927 году предложил субкортикальную пирамидотомию при фокальной эпилепсии с помощью специального пирамидотома (цит. по Поленов А.Л. 1948). Пенфилд и Стилман в 1947г, Walker в 1949г модифицировали методику субпиальной резекции коры. Угрюмов В.М. и соавт. (1967), Земская А.Г. (1971), Зотов Ю.В. (1971) применили метод «щадящего» субпиального отсасывания коры мозга в зоне эпилептического очага. Земская А.Г. (1971) предложила поэтапное субпиальное удаление коры в области эпилептического очага под динамическим электрофизиологическим контролем,

что позволяло разграничить основной эпилептический очаг от зон мозга, динамически вовлеченных в патологический процесс.

Выбор в пользу резекционного или паллиативного метода операции зависит от результатов комплексного дооперационного обследования (Скрябин В.В., 1986; Крылов В.В., и соавт., 2015; 2017; 2019; Хачатрян В.А., и соавт., 2016; Luders 2008; Cataltep&Jallo 2019) в соответствии с общими требованиями, установленными в практике детской нейрохирургии, а промедление с операцией оказывает негативное влияние на когнитивные и поведенческие функции (Teutonico et al., 2013; Shurtleff et al., 2015; Jenny et al., 2017; Ramantani&Reuner 2018).

Фокальные корковые резекции, ограниченные отдельными извилинами (гирэктомия), показаны в тех случаях, когда структурные поражения полностью расположены в пределах извилин и совпадают с иктальными электрографическими данными.

Лобэктомия (резекция всей или почти всей доли) – типичные операции в хирургии эпилепсии. Удалена может быть любая доля большого полушария головного мозга, являющаяся эпилептическим и или эпилептогенным очагом, но в большинстве случаев у взрослых -это височные лобэктомии. Экстратемпоральные резекции составляют самый большой процент хирургических вмешательств для лечения МРЭ у детей (Blount 2017; Cloppenborg et al., 2019).

Гемисферэктомия и ее вариации, как правило, выполняются у пациентов с распространенной однополушарной патологией, гемипарезом и МРЭ (Rasmussen 1983a; Villemure&Mascott 1995; Binder&Schramm 2006; Delalande&Dorfmuller 2008).

В тех случаях, когда невозможно точно определить эпилептический очаг, показаны паллиативные методы – каллозотомия, СБН (Rosenfeld& Roberts 2009), стереотаксические деструкции (Абраков Л.В., 1975; Кандель Э.И., 1991; Talairach et al., 1974), а в случаях локализации очага в функционально важных зонах мозга целесообразны множественные субпиальные транссекции (МСТ) (Morrel et al., 1995; Benifla et al., 2006a).

1.5.1. Резекционные операции при темпоральной эпилепсии

Первые вариации хирургической техники височной лобэктомии (ВЛЭ), которые мы используем сегодня, были разработаны еще в 1950-х г. В 1948 году предложено резецировать неокортекс без удаления медиальных структур височной доли (Bailey&Gibbs 1951). Затем, Penfield&Flanigin в 1950г сообщили лучшие результаты после удаления гиппокампа и ункуса при резекции неокортекса. M. Falconer (1953) ввел стандартную блок-резекцию височной доли, которая включает удаление височной доли и ее медиобазальных структур. Впервые о результатах билатеральных классических вмешательств на височных долях сообщено Green и соавт. в 1951г при описании эффекта обширной левосторонней височной гирэктомии и правосторонней ВЛЭ, что привело к развитию синдрома Клювера-Бюси (цит. по Шрамка и соавт., 1993). В последующие 30 лет описано множество модификаций этих способов, отражающих изменения в понимании этиологии, патогенеза и гистопатологии ВЭ. После первоначальных исследований, касающихся роли гиппокампа в функции памяти, хирургическая техника развивалась в сторону ВЛЭ со значительным сохранением гиппокампа (Feindel et al., 1991; de Almeida et al. 2008; Schramm 2008; Benifla et al., 2017).

Расмуссен выполнил переднюю ВЛЭ, включив ункус и миндалину с применением ЭКоГ и протяженностью резекции гиппокампа от 1 до 1,5 см (Rasmussen 1983b). Feindel и соавт. (1991), в том же учреждении, обычно избегали удаления гиппокампа, чтобы сохранить функцию памяти, но агрессивно резецировали миндалевидный комплекс. Goldring и соавт. (1992) описали технику передней ВЛЭ с сохранением amygdala. Walker (1967) описал технику блок-резекции височной доли и считал, что она должна быть стандартной, независимо от данных интраоперационной ЭКоГ. Земская А.Г. (1966; 1971) подчеркивала, что тактика хирургического вмешательства должна решаться в каждом отдельном случае под электрофизиологическим контролем, так как эпилептический очаг может располагаться как в полюсе височной доли, так и в ее средних и медиобазальных структурах.

Существует множество вариаций классической передней 2/3 ВЛЭ, включая амигдалогиппокампэктомию (АмГЭ) (Spencer 1999; Polkey 2000). Средняя протяженность резекции от полюса височной доли составляет 5,5 см в недоминантной височной коре (диапазон 2 - 6,5 см), 4,5 см на доминантной стороне (диапазон 2 - 6 см) и 3 см гиппокампа (диапазон 1-3,5 см) (Spencer 1999). Протяженность резекции гиппокампа также является спорной. Хотя некоторые авторы считают достаточной резекцию передних 1,5 см гиппокампа, другие расширяют объем до 3 см. Нынешняя тенденция ограничивает переднюю височную резекцию неокортекса, тогда как предлагается быть более агрессивными с резекцией медиальных структур височной доли (de Almeida et al., 2008; Benifla et al., 2017).

Переднемедиальная ВЛЭ составляет 30-44% всех операций в опубликованных сериях хирургии эпилепсии у детей, тогда как у взрослых - 62-73% случаев (Adelson et al., 2001; Harkness 2006; Cossu et al., 2008; Kim et al., 2008). Этот метод является эффективным в лечении МР ВЭ у пациентов детского возраста (Adelson et al., 2001; Mohamed et al., 2001; Sinclair et al., 2003; Clusmann et al., 2004; Benifla et al., 2006b; Maton et al., 2008).

В середине 1950-х, Niemeyer (1958) описал селективную транскортикальную АмГЭ. Б.М. Рачков в 1971г разработал оригинальный доступ к медиобазальным структурам височной доли путем разделения сильвиевой борозды, указав на его меньшую травматичность (Рачков и соавт., 1978). Позже Yasargil и соавт. (1985) разработали технику селективной амигдалогиппокамп-эктомии (САмГЭ) через птериональный транссильвиевый подход и сообщили впечатляющие результаты контроля над припадками без удаления височного неокортекса. Его сущность заключается в селективной резекции миндалевидного комплекса (за исключением медиального и центрального ядер), грушевидной коры, которая включает крючок, передние 2/3 гиппокампа и парагиппокампальной извилины (Yasargil et al., 2000).

Большинство ретроспективных исследований, сравнивавших результаты передней ВЛЭ с АмГЭ и САмГЭ, пришли к заключению, что эти различные

стратегии хирургических подходов приводят к одинаково хорошим результатам в отношении припадков (Clusmann et al., 2004; Paglioli et al., 2006). Есть сообщения о худшем результате у детей, подвергающихся САмГЭ, которое вызывает сомнение в существовании чисто медиальной ювенильной ВЭ (Clusmann et al., 2004; Datta et al. 2009). В ретроспективном исследовании Bate и соавт. (2007) сравнили результаты припадков у 82 пациентов с передней ВЛЭ и 32 пациентов с САмГЭ и сообщили о значительно лучших результатах в группе с передней ВЛЭ.

Влияние протяженности резекции медиальной или неокортикальной височной доли на результаты припадков спорно. Некоторые исследования показывают лучшие результаты операций при обширной резекции гиппокампа или энторинальной коры (Bonilha et al., 2007). Shamim и соавт. (2009) использовали послеоперационные МРТ, чтобы вычислить объем резекции после ВЛЭ и пришли к заключению, что больший объем резекции был связан с лучшим контролем за припадками. С другой стороны, есть сообщения, указывающие на отсутствие пользы от более обширных резекций относительно контроля за приступами (van Rijckevorsel et al., 2005). Сравнивая данные послеоперационных МРТ, Joo и соавт. (2005) сообщили, что большая резекция гиппокампа может предсказать лучший результат, но это не было связано со степенью удаления латеральной коры височной доли.

1.5.2. Экстратемпоральные и мультилобарные резекции

К концу 1886 г Horsley V. прооперировал 10 пациентов, у которых эпилептический очаг располагался в сенсомоторной области лобной доли. Foerster в 1925г сообщил о хирургическом лечении травматической эпилепсии с локализацией эпилептического очага в лобной доле у 11, теменной у 7 и затылочной у 7 пациентов. Большой вклад в хирургию лобнодолевой эпилепсии внесли Пенфилд и Джаспер (1958), которые разработали концепцию дополнительных моторных областей лобной доли, междисциплинарный подход для решения проблем хирургии эпилепсии и определили методы обследования и

резекции лобной доли. Работы Talairach и Bancaud (1974) посвящены изучению роли стереоэлектроэнцефалографии (СЭЭГ) при эпилепсии лобной доли. На основе большого количества наблюдений с лобной, теменной и затылочной эпилепсией Rasmussen (1991) систематизировал хирургический подход в соответствии с различными типами припадков. Хирургии эпилепсии теменной доли посвящены работы: Francione и соавт. (2015), Pilipović-Dragović и соавт. (2018), Salanova (2018). Binder и соавт. (2009) показали опыт хирургического лечения 40 пациентов с эпилепсией теменной доли в сочетании со структурными изменениями и без таковых, у которых в 67,5% случаев отмечался благоприятный результат.

Guillaume&Mazar (1949) показали возможность резекции островка при локализации или распространении эпилептического очага в эту область по данным ЭКоГ. Пенфилд, Джаспер (1958) признавали возможность участия островка в эпилептическом процессе и указывали, что эпилептический очаг островка может быть причиной неэффективности ВЛЭ. Silfvenius и соавт. (1964) обобщили опыт резекции островка, включая данные литературы, и пришли к заключению, что результаты полной или частичной резекции островка существенно не отличались, а частота неврологических осложнений была довольно высокой. В связи с этим первоначальный энтузиазм ослаб. В последнее время с появлением передовых технологий вновь отмечается возрастание интереса к хирургии островка (Oliver et al., 2012; Balogh et al., 2017).

В доступной литературе имеется достаточно сведений о хирургическом лечении эпилепсии затылочной доли с высоким риском развития зрительных расстройств с Engel I результатом до 72% (Oliver et al., 2012; Binder et al., 2008; Yang et al., 2015; Hosoyama et al., 2017; Craciun et al., 2018).

Хирургия МР ЭЭ включает резекцию корковых эпилептических очагов любой локализации за пределами височной доли. Это наиболее распространенный тип операций у детей, что обусловлено преобладанием аномалий развития (ФКД, ТС, АШБ) и высокодифференцированных опухолей головного мозга в качестве структурной патологии (Paolicchi et al., 2000; Anderer et al., 2010), в отличие от

взрослых, у которых наиболее частой причиной является гиппокампальный склероз (Копачев и соавт., 2016; Крылов В.В. и соавт., 2019).

В исследованиях ряда авторов (Pomata et al., 2000; Sinclair et al., 2004; Kim et al., 2004; Anderer et al., 2010; Ansari et al., 2010; Dorward et al., 2011; Colonelli et al., 2012; Liava et al., 2012; Blount 2017) убедительно показана безопасность и эффективность хирургического лечения ЭЭ у детей. Пластичность развивающегося мозга у детей позволяет добиться лучшего функционального восстановления после резекции корковых очагов, которые могут быть связаны с функционально значимыми зонами коры головного мозга (Centeno 2006; Cukiert et al., 2016; Cloppenborg et al., 2019).

Большая часть литературы, касающейся хирургии ЭЭ, описывает лечение лобнодолевой эпилепсии (Зотов Ю.В. 1976; Мержоев А.М. 2010; Lee et al., 2008; Lazow et al., 2012; Hosoyama et al., 2017; Xu et al., 2019). В монографии Oliver и соавт. (2012) хорошо описаны различные формы резекции лобной доли в зависимости от локализации очага эпилептической активности: 1) фронтальная лобэктомия кпереди от прецентральной извилины, 2) передняя (субтотальная) лобэктомия с сохранением вертикальной полоски кпереди от прецентральной извилины на 1,5-2 см и соответствующей медиальной коры, 3) фронто-полярная резекция, 4) парамедианная фронтальная (медио-дорсальная) резекция, 5) латеральная конвекситальная резекция, 6) удаление зоны структурных изменений и кортикэктомия, 7) орбитальная резекция. Локализация эпилептического или эпилептогенного очага в сенсомоторной зоне санкционирует выполнение: резекции нижней или верхней части пре- и постцентральной извилин, удаление сенсомотрной зоны en bloc, МСТ, центральное отключение или функциональной гемисферэктомии (Oliver et al., 2012). При расположении эпилептического и/или эпилептогенного очага в теменной доле выполняются различные варианты резекции теменной доли. Затылочная лобэктомия включает в себя удаление затылочной доли в полном объеме, а сосредоточение очага в доминантном полушарии требует резекции кзади от P2 и угловой извилины, но в случае наличия структурных изменений выполняются более ограниченные резекции под

контролем ЭКоГ (Oliver et al., 2012). Cossu и соавт. (2018) описана техника передней периинсулярной квадрантотомии кпереди от моторной коры при лобнодолевой эпилепсии.

Основными факторами, затрудняющими выполнение хирургических вмешательств, при ЭЭ являются: мультифокальность эпилептического очага, высокая частота отсутствия структурных изменений на МРТ и частая близость эпилептогенных зон к функционально значимым областям коры головного мозга и сосудам. Поэтому для пациентов с наиболее сложными проявлениями ЭЭ предлагается использование многоэтапного хирургического подхода, который обычно состоит из периода инвазивного мониторинга, удаления очага, второго периода мониторинга и дальнейшей резекции (Anderer et al., 2010).

Многоочаговая эпилепсия с обширным эпилептическим очагом, включающим 2 или больше доли, но без вовлечения всего полушария и с сохраненными моторными и другими функциями может быть подвергнута мультилобарной резекции с сохранением функционально значимой коры (Рябуха Н.П, Берснев В.П. 2009; Leiphart et al., 2007; Nilsson et al., 2016; Hosoyama et al., 2017). Чаще выполняется резекция лобной и височной долей, реже – височной, теменной и затылочной (заднеквадрантная резекция) (Daniel et al., 2010). Заднеквадрантная резекция все шире используется в последнее десятилетие, но частота этих операций составляет менее 5% (Villemure&Peacock 1997; D'Agostino et al., 2004). Заднеквадрантная резекция показана, когда эпилептогенные зоны охватывают обширные области височной, теменной и затылочной долей. На ранних этапах выполнялась анатомическая заднеквадрантная резекция. В дальнейшем эта операция эволюционировала в сторону функциональной заднеквадрантной гемисферотомии. Осуществлялась расширенная ВЛЭ с последующим отключением теменной и затылочной долей. Последним достижением в хирургии такой эпилепсии стало введение периинсулярной заднеквадрантотомии с отключением всего заднего квадранта без резекции долей и с сохранением сосудов (Daniel et al., 2010).

1.5.3. Гемисферэктомия и гемисферотомия

Гемисферэктомия (ГЭ), или резекция всего полушария головного мозга, была впервые выполнена Dandy в 1928г у больного с диффузной глиомой. В 1938г McKenzie впервые применил технику ГЭ в лечении эпилепсии у ребенка со спастической гемиплегией с полным прекращением припадков. Отчет о первой серии ГЭ у 12 детей с эпилепсией и инфантильной гемиплегией был опубликован Krynauw в 1950г, который способствовал его популяризации в течение последующих десятилетий (цит. по Di Rocco et al., 2019). Первоначально она называлась анатомическая гемисферэктомия (АнГЭ) и заключалась в удалении всего патологически измененного полушария, выполняемая en-bloc или по частям. Однако после публикации Oppenheimer&Griffith в 1966г и последующих описаний поверхностного церебрального гемосидероза и других осложнений в посмертных исследованиях (Rasmussen 1983a; Delalande&Dorfmuller 2008; Di Rocco et al., 2019), АнГЭ была почти полностью приостановлена.

Усовершенствование техники операции сопровождалось постепенным ограничением объема резекции мозговой ткани, достигая разъединения всего полушария: гемидекортикация, модифицированная анатомическая и функциональная ГЭ. Гемидекортикация была описана Ignelzi&Bucy в 1968г как альтернатива АнГЭ при детской церебральной гемиатрофии с резекцией серого вещества коры, гиппокампа, оставляя интактными белое вещество и почти все субкортикальные структуры. Основные недостатки гемидекортикации заключаются в высоком риске кровопотери, развития инфекции и технической трудности резекции медиальной и базальной коры. Rasmussen (1983a) в 1970-х ввел термин функциональная гемисферэктомия (ФГЭ), которая может быть определена как частичная анатомическая резекция и полное функциональное разобщение. При этом сохраняют передние лобные, задние теменные и затылочные доли, в то время как резецируется парацентральная долька и передние 2/3 височной доли, включая медиальные структуры, разъединение всех комиссуральных и проекционных волокон с полной каллозотомией и разъединение связи со стволом мозга и таламусом через фронтобазальный и

окципитопариетальный разрезы. При этом результаты операций были сопоставимы с АнГЭ. После ее введения эта техника стала наиболее широко используемой в клинической практике, которая также была в дальнейшем модифицирована - транссильвиевая ФГЭ (Comair 2001).

В 1990-х, методы ГЭ усовершенствованы в направлении разобщения всех нервных волокон и функциональной изоляции пораженного полушария без большого объема корковой резекции (Villemur&Mascott 1995; Delalande&Dorfmuller 2008; De Ribaupierre&Delalande 2008; Schramm 2019). Эти поиски привели к развитию методов гемисферотомии, как последнего этапа естественной эволюции гемисферических методов хирургии (Меликян А.Г., и соавт. 2016; Shimizu&Maehara 2000a; Schramm et al., 2001; Cook et al., 2004; Wen et al., 2004; Villemure&Daniel 2006). В 2010г Казарян А.А., Меликян А.Г. и соавт. разработали оригинальный способ гемисферотомии (Казарян А.А. 2010).

Преимущества гемисферотомии заключаются в сокращении времени операции, снижении кровопотери, лучшем анатомическом сохранении оперированного полушария и снижении послеоперационных осложнений. Все методы гемисферотомии могут быть разделены на две группы в зависимости от применяемого доступа: с вертикальным или горизонтальным подходом. Основное отличие между различными методами гемисферотомии заключается в объеме резекции мозговой ткани, подхода к боковому желудочку, резекции или сохранении коры островка, резекции или разобщении гиппокампа и сохранении или пересечении сосудистых структур периинсулярной области.

Трансвентрикулярная вертикальная гемисферотомия, описанная Delalande&Dorfmuller (2008), является наиболее часто выполняемой техникой. Другой подход через межполушарную щель описан Danielpour и соавт. в 2001г.

Среди боковых доступов описаны: перисильвиевая транскортикальная трансвентрикулярная гемисферическая деафферентация (Schramm 2019), транссильвиевая ФГЭ через ключевую точку (Schramm et al., 2001), периинсулярная гемисферотомия (Villemure&Mascott 1995; Kestle et al., 2000; Villemure&Daniel 2006) и модифицированная периинсулярная гемисферотомия

(Shimizu&Maehara 2000a; Schramm et al., 2001; Wen et al., 2004; De Almeida et al., 2006).

Cook и соавт. (2004) разработали «модифицированную боковую гемисферотомию» для уменьшения интраоперационной кровопотери при АнГЭ, и снижения количества реопераций при ФГЭ.

АнГЭ начала возрождаться в 1980-х годах с появлением новых модификаций (Adams 1983), и особенно показана при гемимегалэнцефалии, диффузных МКР, при которых необходимо удаление большого объема мальформированной гемисферы, а вопрос удаления базальных ганглиев и таламуса для снижения риска рецидива приступов остается дискуссионным (Limbrick et al., 2009; Di Rocco et al., 2019). Анализ отдаленных результатов АнГЭ в более поздних исследованиях показал намного меньшее развитие осложнений (Gonzalez-Martinez et al., 2005; Di Rocco et al., 2019) и немало сообщений, отрицающих развитие церебрального гемосидероза (Montes et al., 2001; Nagel et al., 2008).

ILAE в 2004г провела исследования в 20 центрах хирургии детской эпилепсии в Европе, США, Австралии, и выяснилось, что ГЭ составляет 16% от всех операций (Harvey et al., 2008).

1.5.4. Неспецифические (паллиативные) операции в хирургическом лечении эпилепсии

Кроме приведенных выше основных вариантов классических операций предложен целый ряд паллиативных вмешательств с деструкцией ткани мозга (каллозотомия, МСТ, стереотаксические операции) или без (нейромодуляция, радиохирургия), получивших меньшее распространение из-за их низкой эффективности.

В 1940 г Van Wagenen и Herren описали каллозотомию от колена и тела мозолистого тела до и/или, включая его валик, в комбинации с рассечением свода для лечения эпилепсии. Bogen&Vogel в 1960-х годах возобновили каллозотомию,

показав его высокую эффективность в лечении МРЭ с генерализованными тонико-клоническими, комплексными парциальными приступами и атоническими абсансами (Mathews et al., 2008).

Многочисленные усовершенствования в хирургической технике в дальнейшем привели к уменьшению послеоперационных осложнений, смертности и инвалидности, что способствовало широкому признанию этого метода в качестве альтернативного способа лечения МРЭ. Было также показано, что тотальная каллозотомия более эффективна, чем парциальная (Sunaga et al., 2009). К настоящему времени каллозотомия по-прежнему остается эффективным методом лечения больных с рефрактерной эпилепсией (Шершевер А.С. 2003; 2005; Хачатрян В.А. и соавт., 2008; 2016; Берснев В.П. и соавт., 2010; Бейн Б.Н., 2010; Касумов В.Р., 2011; Tanriverdi et al., 2009a; Jalilian et al., 2010; Wong et al., 2010), когда применение других методов лечения не представляется возможным.

В большинстве случаев МРЭ, особенно при атонических приступах, выполняется передняя каллозотомия с рассечением передних 2/3 МТ (Бейн Б.Н. 2010; Maxwell 2009; Tanriverdi et al., 2009a; Kasasbeh et al., 2014). Реже проводится рассечение задних отделов (валика) МТ – задняя каллозотомия при билатеральных эпилептических разрядах, исходящих из задних отделов больших полушарий головного мозга, в частности – затылочной доли. Тотальная каллозотомия обычно выполняется как многоэтапная операция, но некоторые авторы предлагают ее выполнение до валика МТ и за один этап (Cukiert et al., 2006). Другие авторы сообщают о возможности одноэтапного рассечения МТ, включая валик (Wong et al., 2010; Kasasbeh et al., 2014).

После внедрения в конце 40-х годов XX века в нейрохирургическую практику стереотаксического метода стали осуществляться оперативные вмешательства на различных подкорковых структурах, в том числе таламусе и субталамической области (Шефер Д.Г. и соавт., 1970; Л.Н. Нестеров Л.Н., 1978; Рогулов В.А., 1986; Сакарэ К.М., 1985; Гармашов Ю.А., 1993; Яцук С.Л., 1997). Talairach (1974), Шершевер А.С., (2005) и другие авторы накопили значительный опыт стереотаксической деструкции передней и задней спаек мозга, свода, колена

МТ у больных с мультифокальными эпилептическими очагами или с неустановленным источником разрядов. Позже появилась методика радиохирургической каллозотомии гамма ножом (Pendl et al., 1999) и эндоскопическая каллозотомия (Bahuleyan et al., 2011).

Техника МСТ с интервалом 5 мм, не нарушающая кровоснабжение коры головного мозга, была впервые описана в 1989г Morrell и соавт. как новый метод хирургического лечения пациентов с эпилептическим очагом в функционально значимых зонах коры головного мозга, где резекционная операция может привести к неприемлемым неврологическим дефицитам (Morrell et al., 1995). По данным обзора подкомиссии хирургии детской эпилепсии ILAE Harvey и соавт. (2008) МСТ была наименее часто выполняемой операцией при эпилепсии - 0,6%.

Основными показаниями для МСТ являются фокальные припадки из функционально значимых областей мозга, синдром Ландау-Клеффнера, синдром злокачественной роландически-сильвиевой эпилепсии (Benifla et al., 2006a; Tovar-Spinoza&Rutka 2019; Nariai et al., 2018). Как у взрослых, так и у детей, эта операция может быть выполнена как изолированная (Schramm et al., 2002) или сочетаться с корковой резекцией или удалением зоны структурных изменений (Blount et al., 2004; Benifla et al., 2006a; Guenot 2004; Shimizu&Maehara 2000b).

Современные развивающиеся методы хирургического лечения эпилепсии, прежде всего, включают нейромодуляцию (Velasco A., et al., 2006; Geller et al., 2018), радиохирургию гамартом гипоталамуса и височной эпилепсии (Bartolomei et al., 2008; Regis et al., 2019), методы удаления, дисконнекции гамартом гипоталамуса (Regis et al., 2019), в том числе и эндоскопической (Shim et al., 2017), а также стереотаксическую лазерную абляцию (Alexander et al., 2019).

К образованиям головного мозга, способным при их стимуляции оказывать тормозные влияния с различными клиническими эффектами, относятся: кора и ядра мозжечка (Velasco F., et al., 2005; Kinoshita et al., 2004), передние (Kerrigan et al., 2004) и центромедиальные ядра таламуса (Шрамка М., Чхенкели С.А., 1993; Velasco A et al., 2006), головка хвостатого ядра (Шрамка, Чхенкели 1993), гиппокамп (Шрамка М., Чхенкели С.А., 1993; Velasco A., et al., 2006; Vonck et al.,

2005), субталамическое ядро (Neme et al., 2004). Более привлекательными являются методы стимуляции с использованием «реагирующих» нейростимуляторов (Sun et al., 2008; Geller 2018).

Клинический опыт стимуляции левого блуждающего нерва начинается с 1988 г., когда впервые был имплантирован СБН у пациента с МРЭ. К настоящему времени накоплен большой опыт, показывающий положительный эффект СБН у больных с МРЭ (Elliott et al., 2011a; b; Patel et al., 2018).

В РНХИ им. проф. А.Л. Поленова в 2004 г. В.П. Берсневым и соавт. (2005) разработан метод радиочастотной электростимуляции нервов синокаротидной рефлексогенной зоны.

Другим относительно новым методом хирургического лечения эпилепсии является гиппокампальная транссекция (Shimizu 2019) с целью сохранения вербальной памяти у пациентов с эпилептическим очагом в медиальных отделах левой височной доли без атрофии гиппокампа.

1.6. Повторные операции в хирургии эпилепсии

Хотя применение современных методов диагностики и лечения за последние десятилетия привело к улучшению результатов хирургического лечения эпилепсии, тем не менее, частота повторных операций составляет по данным разных авторов 3-14% у взрослых (Kim SK et al., 2008; Kim DW et al., 2009; Surges&Elger 2013), 6-23% у детей (Steinbok et al., 2009; Winkler et al., 2011; Ramantani et al., 2013b; Englot et al., 2014; Bower et al., 2015; Muthaffar et al., 2017) и до 40% (Hallbook et al., 2013). В 86% случаев рецидивирование приступов отмечается в течение первого года и в 50% наблюдений в течение 1-го месяца (Gonzales-Martinez et al., 2007).

Ранний рецидив и возникновение острых послеоперационных припадков в течение 7-14 суток (Tigaran et al., 2003; Koh et al., 2004; Greiner et al., 2014) является фактором риска неэффективности операций. Большинство работ, изучающих ранние рецидивы, включают взрослых, и мало работ посвящено детям

(Park et al., 2002; Tigaran et al., 2003; Mani et al., 2006). Острые послеоперационные приступы у детей чаще отмечаются вслед за экстратемпоральными резекциями и реже после гемисферэктомии (Mani et al., 2006). Ранние рецидивы предсказывают плохой контроль у детей с прекращением приступов от 13 до 51% (Park et al., 2002; Mani et al., 2006). Тем не менее, в части случаев возможны спонтанные ремиссии ранних послеоперационных приступов или их прекращение на фоне коррекции противоэпилептической терапии или применения методов нейромодуляции (Salanova et al 2005; Jehi et al 2010; Surges&Elger 2013).

Временной интервал между первичными и повторными оперативными вмешательствами по данным разных авторов колебался в среднем от 2 до 5,5 лет (Siegel et al., 2004; Gonzalez-Martinez et al., 2007; Surges&Elger 2013) - от 1 недели до 16 лет у взрослых (Gonzalez-Martinez et al., 2007) и от 2 недель до 9 лет у детей (Muthaffar et al., 2017). Повторные операции в строго отобранной группе могут быть очень эффективными, но ассоциированы со специфическими рисками, которые часто выше, чем при первой операции (Schwarts&Spencer 2001; Surges&Elger 2013).

Дискуссионным остается вопрос относительно подходящего времени определения неэффективности хирургии эпилепсии, и при какой частоте припадков следует прибегнуть к переоценке результатов и рассмотрению повторных вмешательств, хотя существует достаточно много литературных данных, указывающих на снижение показателей прекращения приступов в течение первых нескольких лет после операции (Blount et al., 2010; Surges&Elger 2013).

Незначительное количество публикаций, главным образом у взрослых, посвящено выявлению и изучению потенциальных причин неэффективности хирургических интервенций при эпилепсии (Goodman 2011; Harroud et al., 2012; Vale et al., 2012).

Основные причины неэффективности хирургического лечения эпилепсии связаны с неполной резекцией эпилептического или эпилептогенного очагов либо из-за функциональных ограничений, либо невыявления очага при мониторинге,

либо невыполнения операции как планировалось, либо вторичного эпилептогенеза (Terra-Bustamante et al., 2005; Basheer et al., 2007; Ramantani et al., 2013; Englot et al., 2014).

У значительной доли больных с эпилепсией после фиаско первичной операции на МРТ выявлены остаточные церебральные структуры в зоне вмешательства, в том числе медиальные темпоральные или латеральные корковые ткани или области неудаленных структурных изменений, а семиология приступов и ЭЭГ совпадала с дооперационной (Salanova et al., 2005; Gonzales-Martinez et al., 2007; Schulz et al., 2011; Zachenhofer et al., 2011; Ramantani et al., 2013b; Surges&Elger 2013; Muthaffar et al., 2017). Таким образом, ведущая причина неэффективности хирургического лечения эпилепсии – неполноценная резекция эпилептогенного и/или эпилептического очагов.

Неокортикальная эпилепсия также печально известна своей способностью к формированию новых областей эпилептогенеза и дальнейшему прогрессированию и распространению, несмотря на правильную локализацию и достаточную резекцию, особенно при МКР (Wang et al., 2006; Krsek et al., 2009a).

Неверная первоначальная гипотеза и ошибочная локализация, несмотря на применение методов структурной и молекулярной визуализации и инвазивного мониторинга, объясняется расхождением клинических проявлений с данными ЭЭГ и структурных изменений, смещением пространственной ориентировки при внутричерепной записи ЭЭГ, или операция не выполнена как планировалось, когда границы эпилептогенного или эпилептического очага не удалось уточнить во время операции при двойной патологии, или не установлен ведущий очаг при мультифокальной эпилепсии (Blount et al., 2010; Ramantani et al., 2013; Surges&Elger 2013).

Эпилептические приступы могут рецидивировать также из-за запланированного ограничения резекции, учитывающей расположение или примыкание эпилептического фокуса к функционально значимым зонам коры головного мозга (Blount et al., 2010; Ramantani et al., 2013; Surges&Elger 2013), или

дефектов нейрохирургической техники с частичным удалением эпилептогенного поражения (Surges&Elger 2013).

Другой причиной может быть изначально более широкая иктогенная сеть, включающая не только медиобазальные темпоральные структуры (миндалину, гиппокамп, энторинальную кору и парагиппокампальную извилины) в случае медиальной ВЭ, но также другие отделы коры мозга при мультифокальной эпилепсии или подкорковых областей.

Предложен также термин “височная "плюс" эпилепсия”, чтобы описать состояние, которое клинически выглядит как “чисто” ВЭ, но включающее участки мозга в сочетании с височной долей (например, орбито-фронтальной, оперкулярной коры лобной и теменной долей, островка Рейля и височно-теменно-затылочного стыка), в конечном счете, приводящей к неправильной или неполной локализации фокуса приступов (Ryvlin&Kahane 2005).

Наличие двойной патологии (сочетание склероза гиппокампа с ФКД в одной височной доле) часто является дополнительной причиной хирургических неудач и хорошо выявляется с появлением высокоразрешающей МРТ (Schwarts&Spencer 2001; Fauser et al., 2006; Ramantani et al., 2013). Немаловажную роль играет прогрессирование заболевания из-за рецидива доброкачественных опухолей, учитывая преобладание опухолей в качестве этиологического фактора в детской популяции (Muhtaffar et al., 2017). Наконец, доказано возникновение нового очага эпилептической активности (вовлечение контралатеральной височной доли или полушария) с формированием зеркального очага. Возможность развития такого механизма может быть частично связана с генетическим и воспалительным процессами, такими как мутации SCN1A или аутоиммунно опосредованный лимбический энцефалит в ассоциации с ВЭ и склерозом гиппокампа (Bien et al., 2007; Colosimo et al., 2007).

В большинстве исследований преобладали реоперации, суть которых сводилась к расширению области первичной резекции с дополнительным удалением зоны структурных изменений, лобэктомиями или ГЭ (Jehi et al., 2010; Muthaffar et al., 2017). Интересно также, что 4,7-14,1% пациентов оперированы в

третий раз (Siegel et al., 2004; González-Martínez et al., 2007; Muthaffar et al., 2017) с хорошими результатами.

Повторные операции после ГЭ и каллозотомий имеют свои особенности, обусловленные необходимостью дисконнекции, и требуют ранней переоценки и разобщения в ближайшее время после операции при условии, что доказано неполное разъединение (Blount et al., 2010).

Во множестве сообщений у взрослых в 20-41% добились прекращения приступов после повторных операций (Siegel et al., 2004; Salanova et al., 2005; Gonzalez-Martinez et al., 2007; Goodman 2011; Schultz et al., 2011). После повторных резекционных операций у детей полное прекращение приступов достигается в 44-87% (Steinbok et al., 2009; Winkler et al., 2011; Ramantani et al., 2013; Englot et al., 2014; Bower 2015; Muthaffar et al., 2017).

1.7. Возраст и хирургия эпилепсии у детей

Известно, что 90% роста и созревания мозга происходит до 5 лет, а интенсивное формирование дендритных синаптических связей и процессы миелинизации нервных волокон продолжаются до 7-8 лет, что делает этот период более благоприятным для достижения лучшего послеоперационного восстановления. Выраженность пластичности нейронов детей максимальна, и функционально значимые зоны коры головного мозга имеют большую способность реорганизовать свои функции и могут быть представлены в обоих полушариях головного мозга (Obeid et al., 2009a; Benifla et al., 2009).

Существуют убедительные доказательства, подтверждающие смещение определенных функций мозга, особенно речи, в противоположное полушарие после ранних операций. Однако точный возраст, до которого такая пластичность мозга возможна, по настоящее время не определена (Daniel et al., 2010). Предполагается, что до 6 лет удаление области мозга, ответственной за речевые функции, может замедлить развитие речи, но не должно значительно ухудшить способность ребенка говорить в отдаленной перспективе, в отличие от детей

более старшего возраста. Существует также мнение, что если ГЭ выполнена ребенку младше 3 лет, то никакого дополнительного неврологического дефицита вообще не ожидается, а выбор времени хирургии определяется тяжестью припадков и их влиянием на его познавательное и нейропсихологическое развитие (Cataltepe&Jallo 2019).

Harvey и соавт. (2008) на основании оценки результатов хирургического лечения 548 пациентов из 10 центров показали возрастную зависимость определенных синдромов у детей, и что большинство операций составляли мультилобарные резекции и ГЭ. Хотя у 60% детей эпилепсия развилась в возрасте до 2 лет, тем не менее, только 35% из них оперированы в течение 2 лет от начала заболевания.

Показана высокая степень корреляции между интеллектуальными нарушениями и возрастом начала эпилепсии. Начало припадков до 2 лет является значительным фактором риска развития задержки умственного развития независимо от этиологии заболевания, особенно если отмечаются ежедневные припадки (Vasconcellos et al., 2001; Hermann et al., 2006). У 82% детей с началом приступов в возрасте до 1 года отмечены интеллектуальные расстройства (Cormack et al., 2007). Одним из аргументов в пользу ранней хирургии является возможность предотвратить ухудшение познавательной функции и психомоторного развития с вероятностью улучшения развития после достижения контроля над припадками, особенно у пациентов с ранним началом катастрофической эпилепсии (Nagel et al., 2001; Freitag&Tuxhorn 2005; Gonzalez-Martinez et al., 2005; Daniel et al., 2007; De Ribaupierre&Delalande 2008; Skirrow et al., 2015). С этой точкой зрения согласны и эксперты ILAE (Cross et al., 2006).

В литературе имеются единичные сообщения о хирургическом лечении ВЭ у детей раннего возраста (от 6 до 53 мес). 11 из оперированных были в возрасте до 21 месяца и с началом припадков до 1 месяца. Достигнуты результаты лечения, сопоставимые с детьми старшего возраста и взрослыми: полное прекращение припадков в 65% и более чем 90% сокращение у 15%. В отдаленном периоде все родители детей с полным прекращением припадков отметили улучшение

психомоторного развития, поведения и качества жизни (Maton et al., 2008). Hynes&Mar (2009) убедительно доказали улучшение когнитивных функций, социальной адаптации и возможность получения профессии после ВЛЭ в возрасте до 2 лет с катамнезом в течение 19 лет.

Dunkley и соавт. (2011) показали возможность и целесообразность хирургического лечения детей до 3 летнего возраста (3-36мес). 42 детям выполнены: 27 ГЭ, 4 мультилобарных резекций, 7 лобарные и 4 фокальные резекции с прекращением приступов у 48% и улучшением у 43%.

Получены данные, показывающие, что чем короче временной интервал между началом припадков и хирургией, тем выше показатель успешности лечения (Jenny et al., 2016; Radhakrishnan et al., 2018), особенно у пациентов с энцефалитом Расмуссена (Villemure&Daniel 2006). Более ранний контроль за припадками у детей способствует лучшей психосоциальной адаптации и развитию (Montes et al., 2001; Gonzales-Martines et al., 2005; Villemure&Daniel 2006; Nagel et al., 2008). Lettori и соавт. (2008) выполняли ГЭ детям в возрасте от 5 месяцев до 5 лет с катамнезом 4 года и полным прекращением припадков у 73% без доказательств когнитивных расстройств. Malik и соавт. (2013) показали хорошие результаты лечения больных с синдромом Отахара у 11 пациентов (9 литературных и 2 собственных наблюдений) с Engel Ia у 7 и IIв – у 4. Ramantani и соавт. (2013a) привели когнитивные результаты хирургического лечения фокальной эпилепсии 30 детей в возрасте до 3 лет (5-33,6 мес) с началом припадков в возрасте до 1 года у 90%. Результат Engel I достигнут у 70%, что сочеталось с улучшением развития у 93%. Loddenkemper и соавт. (2007) показали 70% прекращение припадков у 50 детей до 3 лет после ГЭ и фокальных корковых резекций с улучшением развития.

Хотя изначально применение СБН у детей младше 12 лет считалось «применением вне зарегистрированных показаний», имеется большой материал показывающий опыт его применения в младшем возрасте, включая наблюдения до 2 лет (Ghaemi et al., 2010; Elliot et al., 2011a; b). Ghaemi и соавт. (2010) выявили, что младший возраст является более достоверным предсказателем хороших

результатов, тогда как Elliott и соавт. (2011a) указали на отсутствие статистически достоверной корреляция между возрастом и положительными результатами.

Земская А.Г. (1971) в своей монографии считает нецелесообразным проводить хирургическое вмешательство у детей до 3 лет, основываясь на учете своеобразия анатомо-физиологических особенностей детского черепа и головного мозга.

1.8. Результаты и осложнения хирургического лечения эпилепсии

Систематическая оценка исходов операций у детей ограничена разнородностью хирургических групп, как с точки зрения операций (височная, экстратемпоральная резекция, ГЭ, множественные субпиальные транссекции, каллозотомия), так и этиологических факторов. Наиболее общепринятой классификацией оценки послеоперационных результатов является шкала Engel (1993).

Ретроспективные анализы хирургического лечения ВЭ у детей свидетельствуют о полном прекращении приступов (Engel I) у 58-88% (Paolicci et al., 2000; Chen et al., 2002; Jarrar et al., 2002; Sinclair et al., 2003; Mittal et al., 2005; Terra-Bustamante et al., 2005; Benifla et al., 2006b; Kim et al., 2008; Morrison&Bhatia 2008; Miserochi et al., 2013; Hosoyama et al., 2017).

В обзорной статье Englot и соавт. (2013a) по данным литературы за 20-летний период (1993-2012) на основании 36 статей с числом наблюдений более 10 оценили результаты хирургического лечения ВЭ у 1318 детей до 19 лет. Прекращение приступов (Engel I) получено у 1002 (76%) через 1 год наблюдения, в то время как у остальных сохранялись приступы - Engel II-IV. Авторы показали отсутствие существенных различий исходов от возраста, пола пациента или продолжительности эпилепсии. Дети с лезиональной эпилепсией, парциальными и редкими приступами, как правило, достигали прекращения припадков, в отличие от нелезиональной, с генерализованными и ежедневными припадками.

Наличие структурных изменений на МРТ было связано с Engel I - исходом, чем МРТ-негативные, а локализованная иктальная ЭЭГ не влияла на результаты.

В большой серии из 126 детей с ВЛЭ Benifla и соавт. (2006b) показали полное прекращение приступов у 74% детей, включая 7 с повторной операцией и средним периодом наблюдения 67 месяцев. Среднее время рецидива приступов составляло 15 месяцев. Гистологически у 52% обнаружены опухоли, ФКД у 14,3%, гиппокампальный склероз у 13%, каверномы у 3% и др. Лучшие результаты были у пациентов со структурными изменениями височной доли и отсутствием вторично генерализованных приступов. Осложнения включали: нарушение поля зрения (12%), инфекции (4 больных), дисфазию (1), гемипарез (1), смерть (1). В другой серии из 109 детей с темпоральной резекцией и катамнезом как минимум 5 лет, в 81,7% достигнут исход Engel I. Гистологически опухоли составили 45%, ФКД 34,9%, гиппокампальный склероз 34,9%. Повторные операции выполнены у 23 детей (Mittal et al., 2005).

Lopez-Gonzalez и соавт. (2012) приводят результаты хирургического лечения 130 детей младше 18 лет (МР негативные - 15%, ФКД 41,4%, опухоли 25,2%, склероз гиппокампа 23% и др.). Полное прекращение приступов через 1 год отмечено у 75,3%. Авторы впервые применили анализ выживаемости Каплана-Меера для оценки результатов хирургии эпилепсии и показали прекращение приступов через 1, 2, 5 и 12 лет у 76%, 72%, 54% и 41% соответственно. На основании многофакторного анализа они показали, что единственным значимым фактором, связанным с хорошим результатом, была обширная резекция с полным удалением эпилептогенного и эпилептического очагов (кортико-амигдалогиппокампэктомия с лезионэктомией), хотя опухолевая этиология, левосторонняя резекция и меньшее количество применяемых ПЭП коррелировали с благоприятными результатами.

Miserocchi и соавт. (2013) представили результаты лечения 68 детей в возрасте от 1 до 15 лет с минимальным катамнезом 1 год, среди которых опухоли встречались у 51,5%, ФКД у 23,5%, гиппокампальный склероз у 11,7%. Engel I класс достигнут у 85% оперированных.

Ormond и соавт. (2018) приводят самый большой материал с ВЭ у 183 детей до 18 лет. В качестве эпилептогенного очага у 43,5% были опухоли, в том числе и злокачественные. Исход Engel I класс достигнут у 78,7% через 1 год. Катамнез прослежен у 64 пациентов до 2 лет, у 64 от 2 до 4 лет, более 4 лет у 55 детей, и показано, что с течением времени результаты (Engel I-II) изменялись в сторону ухудшения - 81,5%, 78,1, 76,4%. Лезионэктомия и наличие структурных изменений на МРТ были единственным фактором, связанным с хорошим результатом. Авторы также провели литературный обзор результатов темпоральных резекций у 2089 детей, из которых в 32,1% были опухоли, в 29,5% медиальный темпоральный склероз, в 13,2% - ФКД. У 79% детей достигнут исход Engel I-II, у 21% Engel III-IV.

Результаты экстратемпоральных резекций с прекращением припадков составили 54-60% по сравнению с темпоральными 72-88% (Cossu et al., 2008; Kan et al., 2008; Kim et al., 2008). Englot и соавт. (2013b) проанализировали обзор литературы за 20-летний период (1993-2012) на основании 36 статей с числом наблюдений более 10 и оценили результаты хирургического лечения ЭЭ у 1259 детей до 19 лет. Прекращение приступов (Engel I) достигнуто у 704 (56%) через 1 год наблюдения (по долям: лобная 57%, теменная 59%, роландическая 58%, затылочная 60%, мультилобарные 51%), в то время как у остальных сохранялись приступы – Engel II-IV. Авторы показали, что меньшая продолжительность эпилепсии (<7 лет), лезиональная этиология, отсутствие генерализованных приступов и локализованная иктальная ЭЭГ предсказывали отсутствие приступов.

Kim и соавт. (2008) отметили прекращение приступов у 88% пациентов после темпоральной резекции и благоприятный исход у 90%, по сравнению с экстратемпоральной, где достигнут в 55% Engel I и в 64% - Engel I-II исход с средним катамнезом 5 лет, несмотря на более инвазивные предоперационные обследования у последней группы. По данным Cossu и соавт. (2008) из 113 детей со средней продолжительностью наблюдения 55 месяцев прекращение приступов достигнуто у 54% пациентов после экстратемпоральной резекции и - 91% пациентов после темпоральной.

Liava и соавт. (2012) привели результаты хирургического лечения ЭЭ у 53 детей с катамнезом от 1,5 до 13,5 лет (32 – лобнодолевые и 21 – задняя группа). МРТ-негативные составили 12,8%, ФКД – 54,7%, опухоли – 25,7%. Исход Engel Ia достигнут в 66% случаев. Небольшая продолжительность болезни до операции, изменения на МРТ, локализованные интериктальные и иктальные паттерны, полнота резекции эпилептогенной зоны, ФКД II типа, а также отсутствие острых послеоперационных приступов коррелировали со статистически значимым прекращением приступов.

D'Argenzio и соавт. (2012) оценили результаты лечения 80 детей с ЭЭ (ФКД 46,3%, опухоли 27,5%) с катамнезом более 2 лет и показали Engel I исход у 50%. 8 из них оперированы повторно в связи с рецидивом за период от 2 до 7 лет. Лезиональная этиология заболевания была единственным предиктором хороших результатов. В исследовании Dorward и соавт. (2011) при нелезиональной ЭЭ из 33 детей Engel I исход отмечался у 42,4%.

Прекращение приступов после ГЭ составляет от 51 до 92% у отобранных пациентов (Devlin et al., 2003; Villemur&Daniel 2006; Dorfer et al., 2013; Griessenauer et al., 2015). Hu W-H. и соавт. (2015) выполнили обзор литературы гемисферических операций (АнГЭ, ФГЭ, гемисферотомия, гемидекортикация, гемикортикэктомия) из 56 статей с общим количеством 1528 пациентов, подавляющее большинство из которых были дети, за 1970-2013 годы, отвечавших критериям более 5 пациентов с минимальным катамнезом 1 год. Полное прекращение приступов достигнуто у 73%. Факторами, связанными с хорошими послеоперационными исходами, были приобретенная этиология эпилепсии (постнатальная и перинатальная инфаркт/ишемия, инфекции, травмы, гемиконвульсия-гемиплегия эпилепсия), отсутствие генерализованных припадков, латерализованные изменения на межприступной или приступной ЭЭГ, отсутствие контралатеральных структурных изменений на МРТ. Предикторами неблагоприятных результатов были наличие контралатеральных МРТ-изменений, врожденная этиология (гемимегалэнцефалия, диффузная и фокальная корковая дисплазия, полимикрогирия, микродисгенезия). Раннее начало приступов и более

младший возраст к моменту операции был характерен для пациентов с плохим контролем приступов, а продолжительность эпилепсии была одинаковой в группе с Engel I и Engel II-IV исходами, однако выявлены существенные неоднородности между исследованиями.

В другой обзорной статье Griessenauer и соавт. (2015) на основании 29 статей с числом наблюдений более 10 до 20-летнего возраста показали полное прекращение приступов у 73,4% из 1161 детей. Только приобретенная и прогрессирующая (ЭР, АШВ) этиология были статистически достоверно связаны с лучшими результатами по сравнению с врожденной, с прекращением приступов у 82,4%, 82,8% и 61,4% соответственно. Не выявлено статистически значимой разницы результатов от типа операции, хотя после АнГЭ достигнут Engel I у 80,7%, против 71,9% после ФГЭ и 76% после гемисферотомии.

Мета-анализ результатов ГЭ Cao и соавт. (2016) показал прекращение приступов у 71% через 5 лет после операции. Потенциальным предиктором прекращения приступов была МРТ-патология. Хотя возраст на момент операции и длительность заболевания не оказывали влияния на результат, однако выявлена тенденция к худшим результатам при раннем возрасте начала эпилепсии.

Послеоперационный контроль над приступами после ГЭ зависит в первую очередь от удаления кортикального субстрата различной этиологии, вероятно, ответственного за эпилептическую активность (Devlin et al., 2003; Kim et al., 2008; Villarejo-Ortega et al., 2013; Griessenauer et al., 2015). По мнению некоторых авторов, поскольку большая часть полушария удаляется, патология может не иметь значения (Daniel&Villemur 2003; Pulsifer et al., 2004).

В серии Devlin и соавт. (2003) прекращение приступов отмечалось у 82% детей с приобретенной патологией, у 50% с прогрессирующими расстройствами, и – 31% с врожденной этиологией. Но в серии Gonzalez-Martinez с соавт. (2005) у 18 детей младше 2 лет этиология катастрофической эпилепсии не была связана с послеоперационным исходом. Неполное разъединение было единственным фактором, ассоциированным с результатом операции.

Schramm и соавт. (2012) показали исход Engel I у 84,8% из 92 пациентов через 5 лет, через 0 лет у 80% и через 15 лет у 77%. Лучшие результаты замечены при транссильвиевом подходе по сравнению с перисильвиевым, Engel I у 89% и 57% соответственно. Прекращение приступов отмечено у 90,1% с приобретенной этиологией, у 84,2% с прогрессирующей, у 70% с врожденной. Послеоперационная смертность – 1,1%, инфекции – 3,6%, ликворошунтирующие операции – 5,2%, асептический менингит – 18%. Kossof и соавт. (2003) указали на прекращение приступов у 64,8% из 105 детей. Результаты операции были хуже при врожденной патологии по сравнению с ЭР и ишемической патологией – 51% и 71% соответственно. Moosa и соавт. (2013) привели полное прекращение приступов у 65,9% из 170 пациентов с катамнезом 5 лет.

По данным А.Г. Меликян и соавт. (2016), прекращение приступов достигнуто у 86%. Этиология являлась единственным фактором, связанным с послеоперационным исходом и Engel I исходом у 100% при прогрессирующей этиологии и в 92% при приобретенной, а в 73% – при врожденной.

Dorfer и соавт. (2013) показали прекращение приступов в 91,9% из 40 детей с 1 летальным исходом, у которых постишемические изменения выявлены в 47,5% и МКР у 25. Villemur и соавт. (2006) указали на прекращение приступов у 91,9% из 43 детей, среди которых более чем у половины был врожденный этиологический фактор при 1 летальном исходе и 1 ликворошунтирующей операции.

По данным литературы, прекращение приступов при нелезиональной эпилепсии колебалось от 37 до 51%, среди которых большинство пациентов составляли взрослые (Adhami&Harini 2019). Исследования, включающие преимущественно или исключительно детей, показывают прекращение припадков от 29 до 62% у детей с нелезиональной эпилепсией (Paolicchi et al., 2000; Blume et al., 2004; Sylaja et al., 2004; Lee et al., 2005; Ben-Ari&Holms 2006; Ramachandrannair et al., 2007; Jayakar et al., 2008). Paolicchi и соавт. (2000) в серии из 35 детей с нелезиональной эпилепсией достигли прекращения приступов у 51%. Однако 21 из них были обозначены как нелезиональные на основе МРТ 0,5

Тесла. В другом исследовании у 36% в группе из 22 детей достигнуто прекращение приступов (Ramachandrannair et al., 2007). В серии Jayakar и соавт. (2008), преимущественно детей, с нелезиональной парциальной эпилепсией к 2 годам наблюдения 44% были без приступов и 58% имели благоприятный исход. Через 5 лет исходы оставались стабильными - 44% Engel I и 59% Engel I-II, а спустя 10 лет 38% были без припадков и 68% имели Engel I-II. Эти данные свидетельствуют об эффективности операции и в случаях нелезиональной эпилепсии.

Возраст начала припадков, продолжительность эпилепсии и возраст на момент операции в большинстве педиатрических исследований не влияли на послеоперационные исходы (Paolicchi et al., 2000; Benifla et al., 2006b). Однако имеются сообщения о более низком риске рецидива приступов с началом эпилепсии в более старшем возрасте (Cossu et al., 2008), и продолжительность эпилепсии более 5 лет до операции была связана с худшим результатом (Mittal et al., 2005). Наличие фебрильных припадков в анамнезе является благоприятным предиктором у детей с ВЛЭ (Mittal et al., 2005; Sylaja et al., 2004), тогда как вторичная генерализация и полиморфные приступы - неблагоприятным (Blume et al., 2004; Sylaja et al., 2004; Tonini et al., 2004; Lee et al., 2005; Benifla et al., 2006b; Ramachandrannair et al., 2007).

Пациенты с локализованными структурными изменениями на МРТ имеют более низкий риск рецидивирования, чем с мультифокальными или МРТ-негативными (Cossu et al., 2008; Kim et al., 2008; Tellez-Zenteno et al., 2010). Наличие структурных изменений височной доли, как правило, связано с лучшим результатом, по сравнению с экстратемпоральным (Cossu et al., 2008; Kan et al., 2008; Kim et al., 2008). Есть также публикация, указывающая на отсутствие зависимости исходов от структурных изменений височной или экстратемпоральной локализации, или отсутствия изменений на МРТ у 75 детей младше 12 лет (Paolicchi et al., 2000). Совпадение семиологии припадков, нейрорадиологических данных и локализованной ЭЭГ коррелируют с благоприятным исходом (Kan et al., 2008). Вторичная генерализация при ВЭ

связана с послеоперационными рецидивами (McIntosh et al., 2004; Jeong et a., 2005; Benifla et al., 2006b; Englot et al., 2013), а наличие генерализованных приступов связано с более значительной мезиальной атрофией (Cendes 1994; Englot et al., 2013a).

В целом, результаты операции лучше после височной резекции, чем экстратемпоральной (Cossu et al., 2008; Kan et al., 2008; Kim et al., 2008) и после унилобарной по сравнению с мультилобарной (Cossu et al., 2008; Kim et al., 2008). Некоторые авторы показали лучшие результаты при более агрессивной резекции, в том числе кортикэктомии и/или АмГЭ, что дополнительно уменьшает риск рецидива (Cataltep&Jallo 2019; Ogiwara et al., 2010; Englot et al., 2012; 2013a). Как можно ожидать, неполная резекция эпилептогенного поражения связана с худшим исходом (Ramachandrannair et al., 2007; Cossu et al., 2008). Мультилобарная или ограниченная резекция из-за функциональной значимости коры, неполная лезионэктомия, прогрессирование опухоли связаны с неблагоприятным исходом экстратемпоральных резекций (Kim et al., 2008; Adhami&Harini 2019).

Наличие высокодифференцированных опухолей связано с лучшим послеоперационным исходом, чем без патологических изменений или неопухолевой гистопатологии (Benifla et al., 2006b; Cossu et al., 2008). Структурные изменения при врожденной этиологии плохо отграничены и имеют широко распространенную эпилептогенную зону, которую даже при инвазивной ЭЭГ невозможно точно определить, и дают худший результат (Kim et al., 2008). Обнаружение широко распространенной, битемпоральной или мультилобарной активности на послеоперационных ЭЭГ связано с неблагоприятным исходом (Kim et al., 2008; Miserochi et al., 2013).

Выявление острых послеоперационных приступов после темпоральных и экстратемпоральных резекций было связано с меньшим шансом прекращения приступов по сравнению с их отсутствием, 26-51% против 76-80% (Park et al., 2002; Koh et al., 2004; Miserochi et al., 2013; Greiner et al., 2014; Schramm et al., 2012). После ГЭ такой связи не выявлено (Greiner et al., 2014), а наличие более 5 приступов коррелировало с худшим результатом (Koh et al., 2004).

Исход операции не всегда остается стабильным с течением времени. Jarrar и соавт. (2002) в долгосрочном наблюдении ВЛЭ у детей обнаружили, что к 1 году 75% были в классе Engel I, к 15 годам - только 53%. Cohen-Gadol и соавт. (2006) показали ухудшение результатов от 78% через 1 год до 72% через 10 лет.

Ретроспективные исследования многих авторов показывают сокращение частоты генерализованных приступов после каллозотомии от 56 до 100% (Бейн Б.Н. 2010; Tanriverdi et al., 2009a; Sunaga et al., 2008; Graham et al., 2016). Самый лучший и полный ответ наблюдается при приступах drop attacks с коэффициентом ответа, достигающим 100% (Maehara&Shimizu 2001). Обзор результатов каллозотомии в различных клиниках у 563 больных показал полное прекращение приступов у 43 (7,6%), значительное улучшение – у 343 (60,9%), и 177 (31,5%) оставались без изменения (Engel 1993).

Cukiert и соавт. (2006) описали 76 пациентов с расширенной каллозотомией с сохранением его валика. В целом, у 91% пациентов достигнуто более чем 50% сокращение частоты приступов, в том числе 68% – с 90% сокращением их частоты. Степень ответа при атонических припадках составляла 92%, атипичных абсансов 82%, тонико-клонических 57%, тонических 51% и 27% для миоклонических. Tanriverdi и соавт. (2009a) опубликовали исходы операции на материале 95 пациентов (44 – 1/2 каллозотомия, 39 – 2/3, 12 – тотальная каллозотомия) в возрасте от 3 до 60 лет с катамнезом от 5 до 25 лет. При генерализованных тонико-клонических припадках сокращение частоты припадков более чем на 75% достигнуто у 77,3%, при drop attacks – 77,2%, генерализованных тонических – 71,4% и простых парциальных – 71,4%, миоклонических – 65,3%, атипичных абсансах – 56,1%. После рассечения передней 1/2 мозолистого тела результаты были несколько хуже, чем после 2/3 резекции (хорошие результаты при drop attacks 71% и 81%, при генерализованных тонико-клонических припадках 76% и 93% соответственно). На материале 78 больных в возрасте от 1 до 39 лет Sunaga и соавт. (2008) с катамнезом от 3 до 13 лет показали наилучшие результаты при приступах drop attacks - 88% удовлетворительных результатов (отсутствие припадков или более чем 90%

сокращение их частоты), простых парциальных – в 53%, атипичных абсансах – в 47%, генерализованных тонико-клонических – в 44%, комплексных парциальных – в 21%. После полной каллозотомии при наблюдении более 3 лет у 90% достигнуто прекращение припадков drop attacks, при наблюдении более 6 лет у 82%, а после частичной каллозотомии у 54% и 58% пациентов соответственно. Частота рецидивов drop attacks после 6 лет наблюдения составила 13% и 31%. В большой серии наблюдений из 268 детей достигнуто 50% сокращение частоты приступов у 50% пациентов (Wong et al., 2010).

По данным Б.Н. Бейн (2010) на материале 45 пациентов в возрасте от 5 до 44 лет, среди которых детей и подростков было 15, с катамнезом более 10 лет у 28, сообщили о сокращении частоты припадков более чем на 50% у 54,5%, без динамики – 27,2% и в 4 случаях (9,1%) – полное прекращение приступов.

Анализ факторов, влияющих на исходы каллозотомии, показал лучший результат у пациентов с преобладанием мультифокальных билатерально синхронных межприступных спайк-, остро-волновой активности на дооперационных ЭЭГ (Maxwel 2009; Tanriverdi et al., 2009a).

Протяженность рассечения МТ была и остается дискуссионным вопросом до настоящего времени. Имеются публикации, показывающие, что передняя каллозотомия является эффективной (Tanriverdi et al., 2009a; Liang et al., 2014), но полная каллозотомия может быть в два раза эффективнее и значительно снижает или устраняет генерализованные припадки всех типов (Sunaga et al., 2009; Jalilian et al., 2010; Wong et al., 2010; Kasasbeh et al., 2014; Grahama et al., 2016). Некоторые авторы предлагают полную каллозотомию у больных, состояние которых существенным образом не улучшилось после передней каллозотомии (Tanriverdi et al., 2009a; Kasasbeh et al., 2014).

Большинство авторов считают, что хорошие результаты могут быть достигнуты также у больных с тяжелой задержкой умственного развития (синдромами Веста, Леннокса-Гасто), у которых достигнуто значительное улучшение при drop attacks и генерализованных тонико-клонических припадках (Tanriverdi et al., 2009a; Liang et al., 2014; Graham et al., 2016). Как указывают

многие авторы, не существует особой разницы в частоте сокращения припадков между детьми и взрослыми, и возраст пациента к моменту операции не влияет на исход операции после передней или тотальной каллозотомии (Engel 1993; Tellez-Zenteno et al., 2005; Wong et al., 2010; Maxwell 2009; Tanriverdi et al., 2009a).

Уникальная особенность хирургии эпилепсии заключается в необходимости удаления или разъединения различных областей «относительно здорового» мозга, что может привести к функциональному дефициту. В связи с этим некоторые послеоперационные расстройства могут быть рассмотрены как ожидаемые или допустимые побочные эффекты, а не осложнения, если они неизбежны или разрешаются полностью в течение от нескольких дней до 3 месяцев (транзиторные). Стойкие осложнения вызывают значительную морбидность, которая может быть постоянной (Oliver et al., 2012; Hader et al., 2013).

Наиболее частые общехирургические осложнения, связанные с краниотомией, включают инфекции (менингит, эмпиема или абсцесс) у 0,7-5,3% и внутричерепную гематому у 0,7-2,5% (Behrens et al., 1997; Rydenhag&Silander 2001; Tanriverdi 2009b; Lopez-Gonzalez et al., 2012; Hader et al., 2013; Ormond et al., 2018). Послеоперационная смертность по данным разных авторов составляла 0,7-3,3% (Pilcher 2004; Oliver et al., 2012; Hader et al., 2013). По данным обзора частота этих осложнений была в 2 раза выше у детей по сравнению с взрослыми: гематома 4% и 2%, инфекции 3,9% и 1,9%, гидроцефалия 2,4% и 1,3%, а гематомы чаще после экстратемпоральных резекций - 3,1% и 1,5% соответственно (Hader et al., 2013).

Транзиторные неврологические осложнения колебались от 0% до 5,5% у взрослых (Behrens et al., 1997; Rydenhag&Silander 2001; Hader et al., 2013) и от 6,3% до 22% в педиатрической серии (Kim et al., 2008; Hader et al., 2013). Гемипарез – самый распространенный дефицит среди детей (до 6%) и взрослых (до 1,9%), и после экстратемпоральной резекции – до 7,9%, а темпоральной – до 1,8%. Другие неврологические осложнения, такие как нарушение речи, дисфазия до 3,7%, преходящие параличи черепных нервов до 2,1% (Hader et al., 2013). Транзиторные неврологические расстройства чаще встречались после

мультилобарной резекции (14,6%), каллозотомии в сочетании с резекцией очага (6,2%), экстратемпоральной (5,6-7,9%), темпоральной резекции (1,2-1,9%) (Tanriverdi et al., 2009b; Hader et al., 2013).

Верхнеквадрантная и гомонимная гемианопсия также характерны для височной резекции, до 50% и 2-4% соответственно (Behrens et al., 1997; Rydenhag 2001; Pilcher 2004; Benifla et al., 2006b; Kim et al., 2008; Hader et al., 2013). Стойкий дефект поля зрения отмечался у 0,4-2,1% детей (Behrens et al., 1997; Rydenhag&Silander 2001; Tanriverdi 2009b; Lopez-Gonzalez et al., 2012; Hader et al., 2013) до 14,4% (Ormond et al., 2018).

Частота стойких неврологических осложнений колебалась от 0% до 4,2% в отчетах педиатрической хирургии (Benifla et al., 2006b; Kim et al., 2008; Ormond et al., 2018) и от 0,1% до 2,6% у взрослых (Behrens et al., 1997; Rydenhag&Silander 2001). Наиболее распространенным стойким неврологическим осложнением был гемипарез, который встречался у 0,7-2,2% (Behrens et al., 1997; Rydenhag&Silander 2001) с преобладанием у детей 3,3% и 1% у взрослых (Hader et al., 2013). Парез после височных резекций составил 0,7-1,8%, экстратемпоральных 0,9-2,3% и после каллозотомии в сочетании с резекцией 0,8-2,2% (Behrens et al., 1997; Rydenhag&Silander 2001; Benifla et al., 2006b; Tanriverdi et al., 2009b; Oliver et al., 2012; Hader et al., 2013; Ormond et al., 2018). Гемипарез после темпоральных резекций объясняется манипуляциями на ветвях средней мозговой артерии или повреждением передней хориоидальной артерии (Oliver et al., 2012). Психиатрические расстройства отмечались преимущественно после темпоральных резекций: транзиторные в 5,8% и постоянные в 1,9%; эпилептический статус в 0,2% (Hader et al., 2013).

Осложнения гемисферэктомии включают гемосидероз в ранних исследованиях, смертность от 4 до 6% после анатомической гемисферэктомии (Villemur& Peacock 1997; Kossof et al., 2003; Terrabustamante et al., 2007; Koubeissi et al., 2009; Lin et al., 2015). Поздние осложнения в виде обструктивной гидроцефалии, хронической интракраниальной геморрагии с отложением гемосидерина на поверхности мозга – до 25%, приводящим к высокой смертности

(цит. по Di Rocco et al., 2019). По данным обзора Griessenauer и соавт. (2015), общая смертность после гемисферэктомий в течение 30 дней составила 2,2% без статистически достоверной разницы между типами операций. Шунтирующие операции потребовались у 5-20% пациентов (Basheer et al., 2007, Delalande&Dorfmuller 2008; Griessenauer et al., 2015; DiRocco et al., 2019), а по некоторым данным до 38% (Lam&Mathern 2019), особенно часто после анатомической гемисферэктомии и при ранее перенесенных оперативных вмешательствах (Lin et al., 2015). По данным Lin и соавт. (2015), в США в течение 2000-2009 годов отмечено увеличение частоты шунтирующих операций с 6,7% до 16,5%. Cook и соавт. (2004) выполнили шунтирующие операции у 78% детей после АнГЭ, у 9,4% после ФГЭ и 22% после латеральной гемисферотомии.

Острые послеоперационные неврологические осложнения каллозотомии характеризуются развитием мутизма, апраксии недоминантной руки и ноги, недержанием мочи (Quattriani et al., 1997). Эти осложнения почти всегда являются транзиторными. Разрешение мутизма отмечается в течение нескольких недель и, предполагается, что причиной этому может быть и интраоперационная тракция, и манипуляции на структурах срединной щели. По данным обзора, транзиторный синдром разобщения отмечался после тотальной каллозотомии у 12,5% детей (Graham et al., 2016). Дефицит памяти отмечается в незначительных случаях и может быть обусловлен или повреждением форникса, или обширной секцией заднего отдела мозолистого тела, затрагивающей гиппокампальную комиссуру.

По данным обзора литературы, частота внутримозговых гематом при имплантации глубинных электродов у детей составляет 2,9%. После субдуральной имплантации электродов у детей ликворея отмечалась у 11,9%, интракраниальная геморрагия – у 10,7%, инфекционные осложнения – у 10,7% (Sacino et al., 2018). Постимплантационный отек мозга обнаружен у 2,2% пациентов после инвазивного мониторинга (Nagahama et al., 2018).

Другие общие осложнения хирургии эпилепсии включают в себя гипертермию (0,9%), асептический менингит (0,52%-15%) (Behrens et al., 1997;

Rydenhag et al., 2001; Kim et al., 2008; Tanrivedi et al., 2009; Oliver et al., 2012; Hader et al., 2013), гидроцефалию (Oliver et al., 2012).

Резюме. Таким образом, медикаментозно резистентная эпилепсия у детей встречается с довольно высокой частотой, характеризуется прогредиентным течением, а имеющиеся методы лечения не всегда эффективны.

Несомненно, что большую часть больных с эпилепсией следует лечить медикаментозно, а хирургическое лечение сопряжено с решением сложных исследовательских задач с определением структурно-функциональной организации и иерархии в эпилептической системе и адекватным выбором резекционных или неспецифических методов лечения.

Несмотря на неоспоримую роль неинвазивных методов обследования, их относительное значение и приоритетность, остаются спорными вопросы о роли и месте инвазивной диагностики в системе предоперационного обследования.

Анализ современных литературных источников позволяет утверждать, что в настоящее время имеется ряд неразработанных проблем, связанных с ранним выявлением медикаментозно резистентных случаев, выяснением механизмов эволюции и формированием первичных и вторичных эпилептических очагов, выделением отдельных форм эпилепсии в общей структуре заболевания. Эти факторы обуславливают необходимость разработки научно обоснованной индивидуализированной стратегии и тактики выбора адекватного алгоритма хирургического лечения эпилепсии у детей.

Очевидна актуальность и важность создания патогенетически обоснованной эффективной системы диагностики и лечения фармакорезистентной эпилепсии у детей. Решение этой задачи требует дальнейшего изучения и разработки дифференцированных эффективных методов лечения тяжелых и сложных форм медикаментозно резистентной эпилепсии у детей, а также определение прогностических факторов для отдельных хирургических форм эпилепсии с применением современных методов диагностики и лечения.

ГЛАВА II. ОБЩАЯ ХАРАКТЕРИСТИКА КЛИНИЧЕСКОГО МАТЕРИАЛА И МЕТОДЫ ОБСЛЕДОВАНИЯ

2.1. Общая характеристика клинического материала

Работа основана на анализе клинико-неврологических, нейропсихологических, электрофизиологических и нейровизуализационных обследований, а также результатов хирургического лечения и катамнестических сведений 387 детей и подростков, находившихся в отделении нейрохирургии детского возраста РНХИ им. проф. А.Л. Поленова в период с 1994 по 2014 гг.

Создана база данных, которая включает истории болезни и амбулаторные карты с заполнением модифицированного листка обследования детей с эпилепсией. Представлены общие сведения о больном, этиологические факторы заболевания, типы эпилептических припадков, данные неврологического и нейропсихологического обследования, результаты электрофизиологических, нейровизуализационных методов диагностики, а также виды хирургических вмешательств, ближайшие и отдаленные исходы лечения.

Пациенты, которым выполнялись только инвазивные обследования, не включены в исследование.

С учетом полученных результатов клинического, нейропсихологического, электрофизиологических и нейровизуализационных методов обследования, а также видов хирургических вмешательств и локализации эпилептического очага все больные распределены на 5 групп. Больные с височной локализацией эпилептического очага (без экстратемпорального распространения) составили 143 (36,95%) наблюдения, экстратемпоральные – 133 (34,36%), с многоочаговой формой эпилепсии – 47 (12,14%), генерализованной – 46 (11,9%) и гемисферической – 18 (4,65%). Экстратемпоральная форма эпилепсии состояла из наблюдений с локализацией эпилептического очага вне височной доли, у которых осуществлялись экстратемпоральные резекции. В группу с многоочаговой формой эпилепсии включены пациенты с локализацией эпилептического очага в

нескольких долях одного полушария головного мозга, которым выполнялась резекция эпилептических очагов, располагавшихся в височной и/или в других долях большого мозга. Гемисферические формы составили пациенты с распространенным полушарным эпилептическим очагом или обширными поражениями гемисферы большого мозга, которым выполнялись различные виды гемисферэктомий (гемисферотомий). Распределение больных в зависимости от локализации эпилептического очага по группам представлено на рисунке 1. В отдельной главе VIII рассмотрены данные 41 пациента с рецидивами приступов и повторными хирургическими вмешательствами.

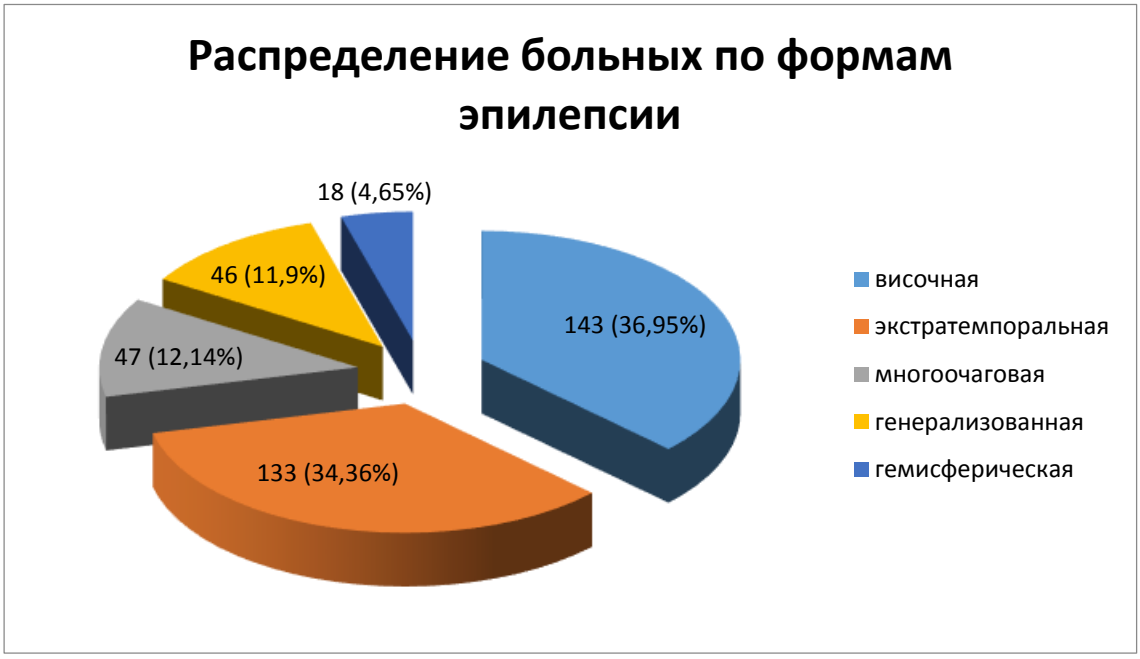

Рисунок 1 – Распределение больных по группам показывает преобладание темпоральной и экстратемпоральной форм.

Возраст пациентов варьировал от 4 месяцев до 17 лет. Средний возраст составил 9,87±4,72 года (Мо – 13, Ме – 10). Данная таблица указывает на тот факт, что подавляющее большинство 267 (68,99%) пациентов оперированы в возрасте старше 8 лет. Это обстоятельство связано с тем, что большая часть детей поступает в нейрохирургический стационар после длительного безуспешного приема ПЭП, и проходит предварительный отбор. Наряду с этим были пациенты, которых оперировали в более раннем возрасте: до 3-х летнего возраста – 52 (13,4%) и в возрасте 4-7 лет – 68 (17,6%). Распределение больных по полу и

возрасту на момент операции представлено в таблице 1. Всего прооперировано 387 детей и подростков. Существенной разницы по половому признаку не выявлено. Пациентов мужского пола было 227 (58,65%), женского – 160 (41,35%).

Таблица 1 – Распределение наблюдений по полу и возрасту

Возрастная группа (лет)	Мальчики		Девочки		Итого		Достоверность отличий между группами (p) по Fisher
	Абс. число	%	Абс. число	%	Абс. Число	%	
0 – 3	26	11,4% 6,7%	26	16,25% 6,7%	52	13,4%	p= 0,15
4 – 7	36	15,9% 9,3%	32	20% 8,3%	68	17,6%	p= 0,23
8 – 11	66	29,1% 17,1%	42	26,25% 10,8%	108	27,9%	p= 0,37
12 – 18	99	43,6% 25,6%	60	37,5% 15,5%	159	41,1%	p= 0,22
Всего	227	100% 58,7%	160	100% 41,3%	387	100%	

На основании подробного анализа анамнестических сведений, данных нейровизуализации и гистологии были обнаружены следующие предполагаемые этиологические факторы (морфологический субстрат и анамнестические сведения), послужившие причиной возникновения эпилепсии: 1) перинатальная патология (патология беременности и родов) у 77 (19,9%); 2) кортикальная дисплазия – 74 (19,12%); 3) последствия ЧМТ – 39 (10,08%); 4) последствия нейроинфекций – 40 (10,34%); 5) арахноидальные кисты (АК) – 29 (7,49%); 6) каверномы – 19 (4,91%); 7) склероз гиппокампа – 17 (4,39%); 8) глионевральные опухоли – 17 (4,39%); 9) смешанная этиология (сочетание перинатальной патологии или черепно-мозговой травмы и инфекции) – 9 (2,33%); 10) туберозный склероз (ТС) – 13 (3,36%); 11) ангиоматоз Штурге-Вебера (АШВ) – 6 (1,55%); 12) энцефалит Расмуссена (ЭР) – 5 (1,29%); 13) последствия инсульта – 4 (1,03%); 14) неясная этиология – 38 (9,82%). Наследственная отягощенность отмечалась у 16 (4,1%) детей. Как видно, преобладали наблюдения с последствиями перинатальной патологии и корковой дисплазией. В меньшем количестве были дети с последствиями ЧМТ, нейроинфекцией и АК. В исследование также

включены 17 (4,39%) детей с глионевральными опухолями головного мозга (ганглиоглиомы и дисэмбриопластические нейроэпителиальные опухоли (ДНЭО)), протекавшими бессимптомно в течение длительного периода времени, и единственным проявлением которых были эпилептические приступы. Этиологические факторы не выяснены у 38 (9,82%) пациентов.

Средний возраст манифестации заболевания составил 4,71± 4,06 лет (Мо – 2, Ме – 4) и колебался от момента рождения до 17 лет. При этом начало заболевания в возрасте до 1 года выявлено у 103 (26,6%) пациентов, что свидетельствует о довольно раннем начале заболевания. У 287 (74,16%) пациентов заболевание манифестировало в возрасте до 7 лет.

Значительный интерес представляют данные о длительности течения заболевания к моменту операции (таблица 2). Средняя длительность течения заболевания до операции составила 5,15±3,4 года (Мо – 3, Ме – 4).

Таблица 2 – Распределение детей по длительности течения заболевания

Длительность течения заболевания (лет)	Число детей	
	Абс. число	%
< 2 лет	49	12,66%
2 – 5	168	43,41%
5 – 10	129	33,34%
> 10 лет	41	10,59%
Всего	387	100%

Из таблицы видно, что длительность заболевания до операции менее 2 лет отмечалась всего лишь у 49 (12,66%) пациентов; 2–5 лет у 168 (43,41%); 5–10 лет у 129 (33,34%); свыше 10 лет у 41 (10,59%). Обращает на себя внимание то, что у подавляющего большинства 338 (87,34%) пациентов длительность течения заболевания была более 2–х лет. Наряду с этим были дети с длительностью течения заболевания менее 2-х лет – 49 (12,66%) наблюдений и более 10 лет – 41 (10,59%). Характеризуя все группы, можно утверждать, что в большинстве случаев длительность течения заболевания составляла от 2 до 5 лет, что отмечалось в 168 (43,41%) наблюдениях.

Структура эпилептических приступов уточнялась в соответствии с Международной классификацией эпилептических припадков (ILAE, 1981). Как показывает приведенная таблица 3, вид эпилептических припадков у пациентов детского возраста мог быть весьма разнообразным и формировался как из простых и комплексных, так и генерализованных судорожных припадков.

Таблица 3 – Распределение больных по видам припадков (n = 387)

Тип эпилептических приступов	Абс. число	%
Комплексные парциальные	70	18,1
Простые парциальные	63	16,3
Простые парциальные с вторичной генерализацией	40	10,3
Первично генерализованные	47	12,1
Простые парциальные и комплексные парциальные	32	8,3
Комплексные парциальные и первично генерализованные	27	6,9
Простые парциальные и простые парциальные с вторичной генерализацией	20	5,2
Полиморфные первично генерализованные	20	5,2
Комплексные парциальные с вторичной генерализацией	19	4,9
Комплексные парциальные и комплексные парциальные с вторичной генерализацией	16	4,1
Простые парциальные с вторичной генерализацией и первично генерализованные	6	1,5
Простые парциальные и первично генерализованные	6	1,5
Простые парциальные и комплексные парциальные с вторичной генерализацией	5	1,3
Комплексные парциальные с вторичной генерализацией и первично генерализованные	4	1,0
Простые парциальные, комплексные парциальные и первично генерализованные	3	0,8
Простые парциальные, комплексные парциальные и первично генерализованные	2	0,5
Простые парциальные, простые парциальные с вторичной генерализацией и первично генерализованные	2	0,5
Простые парциальные, комплексные парциальные и простые парциальные с вторичной генерализацией	1	0,3
Простые парциальные, переходящие в сложные, а затем в генерализованные	1	0,3
Комплексные парциальные и простые парциальные с вторичной генерализацией	1	0,3
Комплексные парциальные, простые парциальные и первично генерализованные	1	0,3
Простые парциальные и комплексные парциальные с вторичной генерализацией и первично генерализованные	1	0,3
Всего	387	100%

- Виды припадков указаны в соответствии классификацией ILAE, 1981

У 240 (62,02%) больных отмечались мономорфные приступы. Среди мономорфных припадков превалировали комплексные парциальные у 70 (18,1%) детей; простые парциальные обнаружены у 63 (16,3%); вторично-генерализованные – у 60 (15,5%); первично-генерализованные – у 47 (12,1%). В части наблюдений отмечался полиморфизм приступов, что зафиксировано у 147 (37,98%) пациентов. При этом обращает на себя внимание то, что среди полиморфных приступов у всех пациентов отмечались первично и/или вторично-генерализованные припадки в различных сочетаниях.

Частота эпилептических припадков была различной и колебалась от 50 раз в сутки до 2 раз в месяц. В подавляющем большинстве случаев – 333 (86,1%) детей поступали с частыми, более 4 раз в месяц, приступами. При этом ежедневные эпилептические припадки наблюдались у 138 (35,7%) детей. Из них более 2 приступов в сутки отмечались у 113 (29,2%) больных, от 1 до нескольких за неделю – у 114 (29,5%), еженедельные – у 81 (20,9%). Редкие эпилептические припадки с частотой 2-3 раза в месяц отмечались в 54 (13,9%) наблюдениях. Наклонность к статусному и серийному течению заболевания отмечено у 81 (20,9%) пациента.

Структура видов хирургических вмешательств у детей со сложными фармакорезистентными формами эпилепсии была различной в зависимости от типа эпилептических припадков и локализации эпилептического очага или очагов.

Нами было предпринято 472 оперативных вмешательства у 387 больных. Из них у 41 пациента выполнялись 43 повторные операции в связи с сохранением и/или рецидивом приступов, у 42 – для инвазивного мониторинга осуществлялась имплантация глубинных, субдуральных, эпидуральных и сфеноидальных электродов.

Проводились операции с применением различных методов дифференцированного хирургического лечения.

Хирургические вмешательства у большей группы больных были направлены на удаление эпилептического и эпилептогенного очагов в пределах

патологически измененной доли, долей или гемисферы. Распределение больных по видам оперативного вмешательства представлено на рисунке 2.

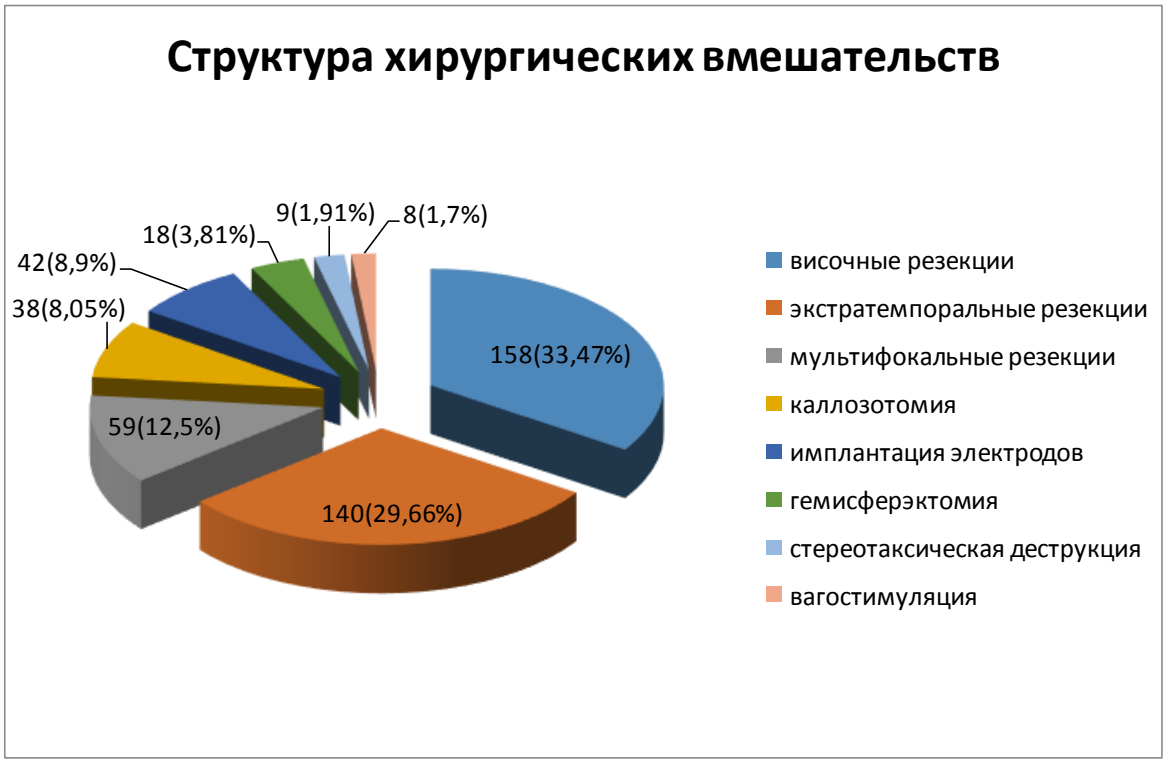

Рисунок 2 – Виды хирургических вмешательств.

Характер хирургических вмешательств был следующим: в 158 (33,47%) наблюдениях проведены височные резекции, в 140 (29,66%) – экстратемпоральные резекции, в 59 (12,5%) – мультифокальные резекции, в 38 (8,05%) – каллозотомии, в 42 (8,9%) – имплантация электродов, в 18 (3,81%) – гемисферэктомия, стереотаксические вмешательства – у 9 (1,91%) и стимуляция левого блуждающего нерва – у 8 (1,7%) больных. Множественные субпиальные транссекции осуществлялись только в сочетании с резекцией эпилептического очага при его локализации в функционально значимых зонах мозга – у 18 (3,81%).

Таким образом, характер оперативных вмешательств по поводу сложных фармакорезистентных форм эпилепсии был различным в зависимости от локализации, протяженности границ эпилептического и эпилептогенного очагов, а также функциональной дозволенности резекции.

2.2. Клинико-неврологическое и нейропсихологическое обследование

Клинико-неврологическое обследование заключалось в подробном сборе анамнестических сведений, включающем в себя течение беременности, родов и исчерпывающую характеристику структуры эпилептических припадков, динамику развития заболевания, начиная с истории первых пароксизмов в соответствии с международной классификацией приступов (ILAE, 1981). Обращалось внимание на выявление особенностей основных клинических проявлений эпилепсии. Оценивалась также их частота и периодичность. Эпилептические приступы разделены на: 1) частые (больше 2-х приступов за сутки, ежедневные, еженедельные, от 1 до нескольких раз в неделю) и 2) редкие (от 2 до 3 раз месяц).

Неврологическое обследование было направлено на выявление очаговых неврологических нарушений, свидетельствующих о фокальной церебральной дисфункции, при которых вероятнее всего следует искать латерализованный фокус эпилептической активности. Подробно изучалась выраженность и динамика очаговых признаков поражения ЦНС.

Неврологическое обследование детей в дооперационном периоде в подавляющем большинстве (326 – 84,2%) случаев не выявило признаков неврологических симптомов выпадения, позволяющих уточнить локализацию эпилептического очага. Однако при детальном обследовании, у большей части (219 – 56,6%) детей выявляли микросимптоматику органического поражения головного мозга в виде рефлекторной асимметрии с конечностей, слабости конвергенции, асимметрии носогубной складки, оживления сухожильных и периостальных рефлексов, которые указывали на несколько большее поражение одного из полушарий головного мозга. Грубая очаговая неврологическая симптоматика в дооперационном периоде, в основном в виде моторного дефицита, обнаружена у 61 (15,8%) детей. У 39 (10,1%) детей определялся спастический гемипарез (у 20 – левосторонний, у 19 – правосторонний), спастический тетрапарез – у 10 (2,6%) пациентов. Сторона поражения была выражена неотчетливо в 12 наблюдениях.

Детальное нейропсихологическое обследование использовалось для оценки интеллектуальных, мнестических функций, эмоционально-волевой, поведенческой сферы и функции специфических областей головного мозга. Нейропсихологическое тестирование проводилось у 317 (81,9%) детей старше 5 лет, которые имели достаточный уровень развития. Обследование позволяло получить дополнительную информацию в поиске фокуса дисфункции мозга, а также определить доминантность полушария. Полученные результаты сопоставлялось с данными нейрофизиологического обследования и нейровизуализации. Дооперационные нейропсихологические базы данных использовались для сравнения когнитивных способностей до и после оперативного вмешательства, что является одним из критериев эффективности хирургического лечения. Проводились различные тесты с помощью стандартизированных методик (Лурия, отыскание чисел по таблице Шульте, тест Бендера, Люшера, двойной тест Мучника-Смирнова), оценивающие общий интеллектуальный статус, языковую функцию, визуальную и пространственную способности, память, моторику, умственный контроль. Оценивались количественные и качественные характеристики основных свойств внимания (объем, устойчивость, переключаемость), а также различные виды и фазы мнестической деятельности и качество жизни.

Предоперационный дефицит памяти проявлялся в различных звеньях мнестического процесса и зафиксирован у 190 (59,9%) детей. При этом выраженные мнестические расстройства обнаружены в 142 (44,8%), и резко выраженные в 48 (15,2%) наблюдениях. Нормально-пограничный диапазон когнитивных функций отмечался у 127 (40,1%) детей.

Нейроофтальмологические и отоневрологические исследования позволяли определить функциональное состояние и наличие поражений центрального и/или периферического отделов зрительного, слухового и обонятельного анализаторов.

2.3. Нейрофизиологическое обследование

Нейрофизиологическое обследование при эпилепсии имеет особенно важное диагностическое значение. Электроэнцефалография (ЭЭГ) проводилась в разные годы на различных аппаратах 16- и 19-канальных чернильнопишущих электроэнцефалографах фирмы «Nihon Cohden» (Япония) и «Alvar Electronic» (Франция) у всех 387 обследуемых. Применялась международная система расположения электродов «10–20». Проводился анализ ЭЭГ-активности между приступами (интериктальная ЭЭГ) и во время приступа (иктальная ЭЭГ) для доказательства истинной очаговости биоэлектрической дисфункции головного мозга. Определялась локализация эпилептического очага и его латерализация. Проводилась многократная регистрация ЭЭГ с целью повышения эффективности нейрофизиологического обследования с использованием стандартных или специальных функциональных проб (одиночной или ритмической фотостимуляции, 3-5 минутной гипервентиляции, темновой адаптации, депривации ночного сна), иногда – преднамеренное снижение дозы или полная отмена антиконвульсивной терапии в течение 2-3 суток (под наблюдением врача) для выявления эпилептического очага. Осуществлялся анализ амплитудно-частотных характеристик биопотенциалов головного мозга, состояния его возбудимости, параметров основного альфа- и бета-ритмов, а также особенностей патологических форм активности. Выделяли судорожные формы активности (острые волны, комплексы «острая-медленная волна», «пик-волна»), медленноволновую активность. Учитывая незавершенность процессов формирования нормальных ритмов, у детей раннего возраста при анализе результатов ЭЭГ-исследования основное внимание обращалось на особенности эпилептической активности, изменения возбудимости мозга, структуру и пространственное распределение медленно-волновой активности с учетом возраста пациента. При общей оценке ЭЭГ использовали классификацию Е.А. Жирмунской. Генерализованные пароксизмальные изменения с локальным преобладанием выявлены в 17 (4,4%) наблюдениях, без локального преобладания – в 46 (11,9%). Очаговые пароксизмальные изменения в правом полушарии – в 43

(11,1%), в левом полушарии – в 46 (11,9%), с двух сторон – в 3, очаговые пароксизмальные изменения в лобных долях – в 20 (5,2%), лобно-центральных – в 12 (3,1%), центрально-теменных – в 14 (3,6%), теменных – в 3, теменно-затылочных – в 9, затылочных – в 5, височно-затылочных – в 2, височно-теменных – в 12(3,1%), височно-центральных – в 2, височно-лобных – в 49 (12,7%), височных – в 85 (21,9%), височных с двух сторон – в 19 (4,9%) наблюдениях.

Когда ЭЭГ-изменения не могли быть интерпретированы в локализационном аспекте, осуществлялась регистрация ЭЭГ-активности с сопутствующим ей визуальным изображением – видео-ЭЭГ-мониторинг (ВЭМ), выполнявшийся от нескольких часов до нескольких суток на энцефалографе «Nihon Cohden», по системе отведений «10-20». ВЭМ осуществлялся у 78 (20,2%) детей. В 58 случаях мониторинг выполнен на догоспитальном этапе в других учреждениях. ВЭМ позволял не только тщательно изучать запись во время пароксизма, но и синхронно сопоставлять биоэлектрические изменения с характером и динамикой приступа. Обращали внимание на корреляцию устойчиво повторяющихся судорожных форм активности на ЭЭГ и семиологию приступов, характерных для ирритации этих зон. Эти методы позволили локализовать эпилептический очаг у 68 (87,2%) пациентов. В ряде случаев проведенное исследование не позволяло локализовать местоположение электрических разрядов, и тогда выполняли «инвазивную» ЭЭГ непосредственно в контакте с мозгом.

В интраоперационном периоде всем больным выполнялся поэтапный электрокортикографический (ЭКоГ) и электросубкортикографический мониторинг (ЭСКоГ) биоэлектрической активности. Использовался 16-канальный электроэнцефалограф «Nihon Cohden» (Япония). В зоне эпилептического очага или очагов регистрировались локальные пространственно ограниченные разрядные формы активности, в то время как в области эпилептогенного очага выявлялась медленноволновая низкоамплитудная запись. Анестезиологическое обеспечение операции подбиралось совместно с анестезиологом и электрофизиологом, учитывая влияние наркотических препаратов на биоэлектрическую

активность головного мозга. Операции проводились с использованием ингаляционной анестезии, в основном, закисью азота и севорана. ЭКоГ позволяла с достаточной степенью точности установить границы эпилептического очага. Применялись как 8- и 16-контактные, так и 32- или 64- контактные электроды, охватывающие большую кортикальную область.

Регистрация фоновой ЭКоГ дополнялась пробой с гипервентиляцией и биполярной электростимуляцией. Стимуляционное картирование коры головного мозга осуществлялось силой тока 1-2мА, частотой 1-30Гц и длительностью импульса 1-5 секунд при локализации эпилептического очага в функционально значимых зонах мозга. Топическая диагностика эпилептического очага, определение его границ проводилось при помощи поэтапного динамического электрофизиологического контроля, который позволял определить объем удаления области патологической активности. ЭСКоГ осуществлялась игольчатыми или многоконтактными электродами, введенными под контролем УЗИ-навигации. Одновременная запись ЭКоГ и ЭСКоГ позволяла определить границы расширенной резекции в зависимости от заинтересованности в патологическом процессе, как коры, так и глубинных структур головного мозга.

2.4. Структурная нейровизуализация

Наиболее высокоинформативным методом нейровизуализации является МРТ головного мозга, которая проведена у 352 (90,1%) больных. МРТ головного мозга выполнялась в основном на аппаратах Excite General Electric (США), Siemens Erlangen (Германия), Gyroscan Philips Medical Systems (Нидерланды), с напряженностью магнитного поля 1,5 у 136 (38,6%) больных, и 3,0 Тл у 103 (29,3%) пациентов по стандарту протокола эпилепсии. У оставшейся части больных, в основном на более ранних этапах, на менее мощных аппаратах.

При обследовании больных обращали внимание на точную локализацию структурно-морфологических изменений, отношение патологического процесса к функционально значимым зонам мозга, определение интенсивности сигнала, накопление контрастного вещества, наличие зоны перифокального отека, определение размеров гиппокампов и изменение субарахноидальных пространств и желудочковой системы. Мы использовали стандартный протокол обследования больных с МРЭ и давали всестороннюю характеристику обнаруженных патологических изменений, а также оценивали зависимость результатов операций от типа патологических изменений по данным МРТ. Структурные изменения по результатам МРТ обнаружены у 256 (72,7%) детей.

Исследования проводились в трех взаимно перпендикулярных плоскостях с использованием стандартного аксиального базового орбито-меатального среза в Т1 и Т2ВИ со сканированием в горизонтальной, сагиттальной и коронарной плоскости с толщиной среза 5 мм. Дополнительно выполняли специальные режимы МРТ визуализации 3D Т1ВИ на основе градиентного эха (GRI) в сагиттальной проекции для выявления тонких деталей анатомического строения и мелких патологических образований с толщиной срезов 1 мм. Специальные последовательности (FLAIR, SPGR, DTI, инверсия – восстановление) с тонкими срезами позволили определить умеренные корковые изменения и помочь выявлению корковой дисплазии у 61 (17,3%) больного. Кроме того, применялась методика FLAIR быстрого спинового эха, обеспечивающая подавление сигнала от свободной воды (спинномозговой и некоторых других физиологических

жидкостей) и Т2ВИ быстрые спин-эхо (FSI) последовательности с толщиной среза 5 мм и шагом 1 мм, ориентированные или вдоль длинной оси гиппокампа или вдоль передней и задней комиссуры. Особенности сканирования и ориентир срезов зависели от типа приступов и данных ЭЭГ. У большинства пациентов срезы были ориентированы вдоль длинной оси гиппокампа, что объясняется преобладанием больных с ВЭ. При подозрении источника эпилептической активности в первичной моторной или сенсорной коре, или задних отделов лобной доли, срезы ориентировались вдоль линии, соединяющей переднюю и заднюю комиссуры. В случае подозрения на объемное образование МРТ проводилась с внутривенным введением контрастного препарата (омнискан, магневист). Данные МРТ оценивались совместно с рентгенологами, и результаты исследования сопоставляли с данными клинических, электрофизиологических исследований до и после лечения.

Для оценки хода магистральных сосудов артериального круга большого мозга и его ветвей, уточнения характера патологического процесса, исключения сосудистой патологии и оценки венозного кровотока у 239 (67,9%) больных из 352 проведена МРТ головного мозга с сосудистой программой (как с введением контрастного вещества, так и без его введения). Применялись как времяпролетная ангиография (TOF), так и фазово-контрастная ангиография (PC).

Диффузионно-тензорная МРТ (dtMRI) трактография волокон, характеризующая количественное изменение значений фракционной анизотропии и коэффициента диффузии, была использована у 68 пациентов при локализации структурных изменений в функционально значимых зонах мозга и планировании оперативного доступа, а также для оценки полноты разобщения после деструктивных вмешательств.

Другой МРТ – метод, получивший своё развитие в последние десятилетия - МР-спектроскопия, которая определяет уменьшение пика N-ацетиласпартата у пациентов с височной эпилепсией. Для исследования метаболизма в гиппокампах у 57 пациентов выполнялась МР-спектроскопия в ЦНИРРИ МЗ РФ и ЛДЦ МИБС.

Оценивался уровень NAA (N-ацетиласпартата), Cr (кератина) и Ch (холина) в симметричных гиппокампах.

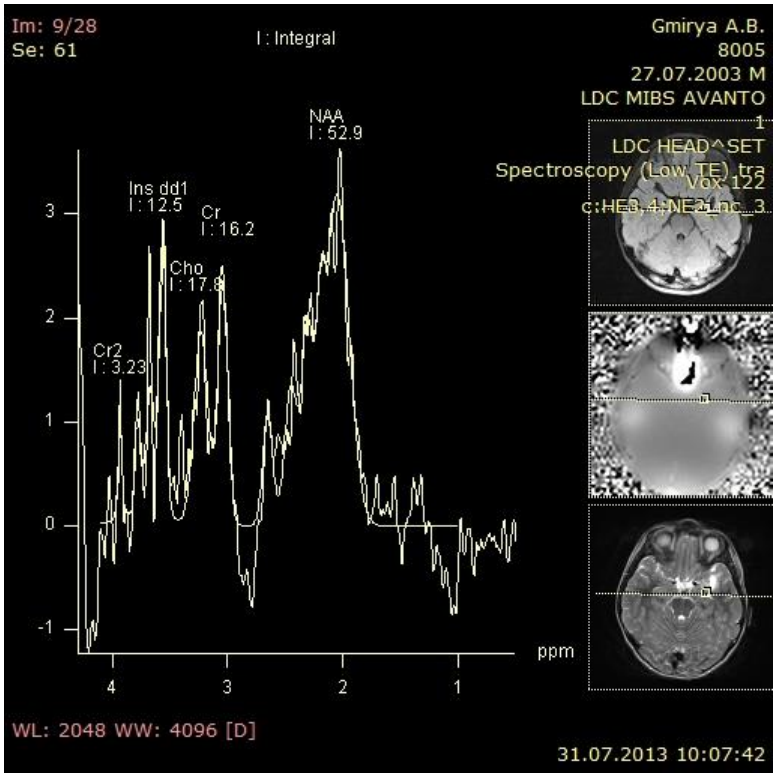

Рисунок 3 – Больной Г., 9 лет. Ист. б. №1881-13. ФКДIIb левой височной доли. Изменение спектра метаболитов.

Новейший метод определения локализации мозговых функций, функциональная магнитно-резонансная томография (фМРТ), осуществлялся у 17 детей старше 8 лет в ЛДЦ МИБС. Регистрировались минимальные изменения интенсивности сигнала в зависимости от уровня кислорода, связанные с влиянием на церебральный кровоток выполнения обследуемым элементарных команд (шевеление языком, произнесение слов, обращение к воспоминаниям, движение пальцев руки и т.д.), что позволило выявить первичную моторную, зрительную кору, речевой центр. Этот неинвазивный метод нейровизуализации может воспроизвести индивидуальную анатомо-функциональную модель головного мозга человека при планировании хирургического подхода и минимизировать послеоперационные осложнения.

КТ головного мозга выполнялась, в основном, на ранних этапах обследования и в послеоперационном периоде для исключения внутричерепных

гематом, а также для определения локализации внутричерепных электродов. КТ была наиболее информативна для определения участков кальцификации, в том числе при АШВ и ТС.

КТ головного мозга была проведена у всех больных на томографах Simens (Германия) и Phillips. В основном применялись стандартные укладки. У 32 детей СКТ головного мозга с ангиографией осуществлялась на фоне дополнительного внутривенного введения контрастного вещества (омнипак, ультравист). Данные исследования оценивали на основании заключения рентгенолога и собственного анализа томограмм. Обращали внимание на наличие вентрикуломегалии, кистозных изменений, гемиатрофии, микрогирии, обызвествлений. Оценивалась плотность зоны патологических изменений в единицах Haunsfield (гиподенсное, изоденсное, гиперденсное) и накопление контрастного вещества. Наряду с характеристикой патологического процесса отмечали наличие и выраженность гидроцефалии (отсутствует, незначительно выраженная, выраженная), состояние базальных цистерн, а также степень проявлений перифокальных изменений в структурах мозга.

2.5. Молекулярная нейровизуализация

Позитронно-эмиссионная томография (ПЭТ) – функциональный метод обследования, применяемый для выявления области дисфункции мозга как очага гипометаболизма глюкозы. ПЭТ проводилась 105 пациентам в ЦНИРРИ МЗ РФ и ИМЧ им. Бехтеревой после внутривенного введения 18-фтор-дезоксиглюкозы (18ФДГ) с целью определения интенсивности метаболизма глюкозы в эпилептическом очаге, что позволяло выявлять более четко его границы. В области патологически функционирующего мозга отмечалось снижение метаболизма глюкозы в межприступном периоде в зависимости от возраста детей. Хотя во время приступа отмечается гиперметаболизм глюкозы, из-за необходимости большего периода времени для срезов (время обследования

больше 30 мин), иктальная ПЭТ трудно интерпретируема, не поэтому не выполнялась.

Однофотонная эмиссионная компьютерная томография (ОФЭКТ) применялась у 21 детей для оценки регионарного мозгового кровотока с использованием внутривенного введения радиофармпрепарата (РФП) ^{99m}Tc-CERETEC (регистрационный № 94/158/10 от 29.07.04 г.), являющегося меченным ^{99m}Tc препаратом эксаметазима (гексаметилпропиленаминоксим, HMPAO, 0,5 мг). РФП вводился внутривенно во время начала приступа у 6 детей, в остальных случаях в интериктальном периоде. Нейроны, вовлеченные в приступ, имеют высокий метаболизм и требуют большего кровотока. Поэтому повышенная перфузия и высокая плотность радиоизотопа регистрировалась в области начала приступа. Однако информативность этого метода в межприступном периоде довольно низкая. ОФЭКТ головного мозга проводилась в ЦНИРРИ МЗ РФ на двухдетекторной гамма-камере E. Cam. Var фирмы «Siemens Medical Systems, Inc.» (Германия).

Проведение ЭЭГ, ПЭТ, ОФЭКТ и МРТ позволяло сопоставлять функциональные изменения головного мозга в эпилептическом очаге со структурно-морфологическими расстройствами.

Потребность в проведении церебральной ангиографии у пациентов с эпилепсией невелика. На данном этапе развития медицины такое инвазивное исследование, в большинстве случаев, заменяется МРТ- или КТ – ангиографией. Церебральная ангиография была выполнена при пробе с амобарбиталом натрия у 2 пациентов перед подготовкой к операции. Большую ценность при планировании каллозотомии имели результаты МРТ- и КТ-ангиограмм в венозной фазе.

2.6. Инвазивное обследование

Инвазивное обследование выполнено у 42 (10,9%) детей. Критерии отбора пациентов для имплантации внутричерепных электродов включали: невозможность латерализации и локализации эпилептического очага неинвазивными методами обследования, несоответствие ЭЭГ-данных со структурными изменениями и клиническими проявлениям заболевания, а также наличие эпилептического очага в функционально значимых зонах мозга и необходимость определения взаимосвязи эпилептического очага с областью структурных изменений.

Методика билатеральной имплантации электродов для латерализации источника эпилептической активности была стандартной. Места проекции расположения электродов определялись на основании результатов предоперационных клинических, нейровизуализационных обследований и ЭЭГ. Внутричерепные полосчатые (strip) электроды (8- или 16-контактные) в количестве 4 – 5 имплантировались субдурально или эпидурально с двух сторон через фрезевые отверстия. При одностороннем неокортикальном эпилептическом очаге, когда недостаточно данных для локализации фокуса эпилептических припадков, у 7 пациентов выполняли одностороннюю краниотомию, с целью увеличения зоны имплантации 32- или 64- контактных сетчатых (grid) электродов, охватывающих большую кортикальную область, иногда в комбинации со strip электродами.

У 5 пациентов неинвазивное обследование указывало на битемпоральное происхождение припадков. В этих случаях фрезевые отверстия накладывали кпереди и выше от наружного слухового прохода, через них с двух сторон имплантировали 2 strip электрода, один из которых вводили под основание височной доли и второй к полюсу височной доли по его латеральной поверхности. В одном случае имплантировались сфеноидальные электроды с двух сторон.

У 9 пациентов глубинные электроды имплантировали с применением стереотаксиса в срединные структуры височной доли через затылочно-височный доступ путем наложения фрезевых отверстий над затылочными долями на уровне

лямбдовидного шва, отступя на 2 см от средней линии по траектории, проходящей через гиппокамп и миндалевидный комплекс. У детей старшей возрастной группы при локализации зоны интереса в функционально значимых участках мозга проводилось также картирование коры головного мозга.

Расположение электродов определяли интраоперационно по анатомическим ориентирам или после операции по данным краниографии и спиральной КТ головного мозга (рисунок 4). Электрофизиологический мониторинг осуществляли на аппарате Nihon Cohden в течение 3-10 суток в сочетании с ВЭМ. Осуществляли мониторинг, по крайней мере, 3 эпизодов типичных приступов, в том числе с гипервентиляцией, депривацией сна, который позволял уточнить локализацию фокуса эпилептической активности. Всем больным на период инвазивного обследования назначалась профилактическая антибактериальная терапия.

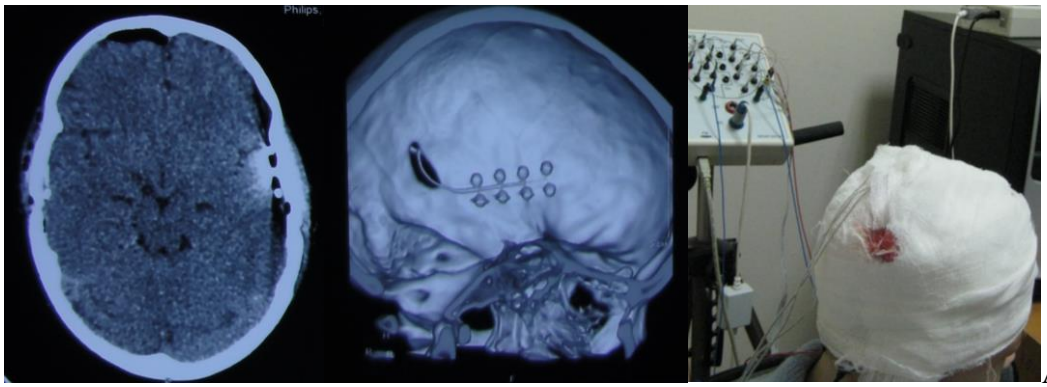

А

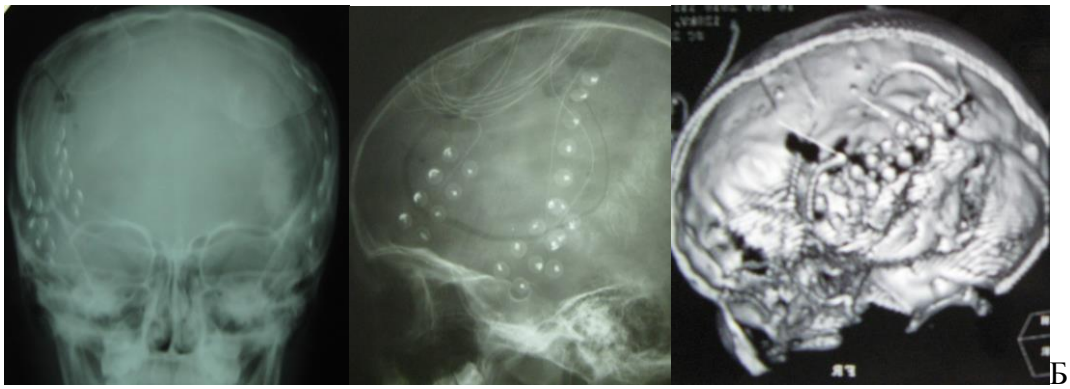

Б

Рисунок 4(А,Б) – Больная Т., 6 лет (А). Ист. б. № 789-10. КТ-контроль расположения битемпоральных электродов и мониторинг. Больной А., 15 лет (Б). Ист. б. №. 346-08. Рентген и 3D СКТ-контроль расположения субдуральных электродов.

2.7. Методика оценки результатов лечения

Оценивали ближайшие и отдаленные результаты хирургического лечения детей со сложными фармакорезистентными формами эпилепсии. При оценке результатов лечения учитывали динамику основных проявлений эпилепсии: частоту и структуру эпилептических припадков, психопатологическую симптоматику, картину биопотенциалов мозга и итоги реабилитации. Результат лечения оценивался на основании шкалы Engel (1993). Исход лечения оценивался как хороший, если после операции эпилептические припадки полностью прекращались – Engel I. Ближайшие результаты лечения учитывали на основании состояния больных при выписке из стационара, через 6 мес и 1 год. Отдаленные результаты оценивалась через 3, 5, 10 и более лет после операции, амбулаторно или в стационаре.

Катамнез изучался на основании данных историй болезни при повторных госпитализациях и анализе амбулаторных карт. При невозможности явки, результаты у части пациентов оценивались через почтовую и электронную переписку по анкетам в соответствии со шкалой оценки, и по телефону. Изучены результаты лечения, качество жизни, социальная и трудовая адаптация пациентов. Отдаленные результаты изучались у 289 (74,7%) пациентов, наблюдавшихся более 3 лет после операции.

При проведении патоморфологических исследований биопсийного материала использовались различные методики окрашивания (окраска по Ортего, Кахалю, электронная микроскопия и рутинные методы), в том числе иммунные морфологические исследования. Микроскопически были исследованы препараты, окрашенные гематоксилином и эозином, по Шпильмейеру; на жир – суданом. И в большинстве случаев выявлялись явления эпилептической лейкоэнцефалопатии.

2.8. Методы статистической обработки

Статистическую оценку полученных результатов проводили на основании стандартных методов обработки научных исследований. Пользовались параметрическими (Стюдента t) и непараметрическими (Колмогорова-Смирнова, Пирсона χ②) критериями анализа информации. Использовали методы оценки достоверности различий показателей и средних величин, корреляционного анализа. Результаты считали достоверными при $p \leq 0{,}05$ с поправкой Бонферрони при множественном сравнении. При статистической обработке пользовались табличными редакторами с созданием базы данных в MS Office Excel 2013 для Windows.

Полученные в процессе исследования клинические данные обрабатывались с использованием программной системы IBM SPSS 22 для Windows. Массив исходных данных по нашей работе содержал более 200 показателей, описывающих для 387 пациентов дооперационное состояние, ближайшие и отдаленные результаты. При проведении описательного статистического анализа результаты представлены абсолютными и относительными значениями для категориальных переменных (n, %) и параметрами центральной склонности (среднее – M, медиана – Me, мода – Mo) и дисперсии (минимальное и максимальное значения, стандартное отклонение – SD, стандартная ошибка среднего – SEM) для непрерывных переменных. Сопоставление частотных характеристик качественных показателей проводилось с помощью непараметрических методов χ②, с поправкой Йетса (для малых групп), критерия Фишера. Сравнение количественных параметров в исследуемых группах осуществлялось с использованием критериев Манна-Уитни, медианного хи-квадрат и дисперсионного анализа Anova. Оценка изучаемых показателей в динамике после проведенного лечения выполнялась с помощью критерия знаков и критерия Вилкоксона.

ГЛАВА III. ДИАГНОСТИКА И РЕЗУЛЬТАТЫ ХИРУРГИЧЕСКОГО ЛЕЧЕНИЯ ВИСОЧНОЙ ЭПИЛЕПСИИ

3.1. Клинико-нейрофизиологическая и нейровизуализационная характеристика детей с височной эпилепсией

В группу больных с височной формой эпилепсии включены 143 наблюдений (мальчики 77 – 53,85% и 66 девочки – 46,15%), которые соответствовали критериям височной эпилепсии (ВЭ) с локализацией эпилептического очага в корковых или глубинных отделах височной доли.

Возраст пациентов на момент операции варьировался от 1 года до 17 лет. Средний возраст составил 10,49±4,42 (Мо – 13, Ме – 11). Отмечалось преобладание детей старше 8 лет, что составило 106 (74,13%) наблюдений.

При комплексной оценке анамнестических сведений, данных нейровизуализации и гистологии выявлены следующие этиологические факторы заболевания: 1) ФКД – 31 (21,7%), 2) последствия нейроинфекций – 21 (14,7%), 3) склероз гиппокампа – 17 (11,9%), 4) перинатальная патология – 16 (11,2%), 5) АК – 14 (9,8%) 6) последствия ЧМТ – 12 (8,4%), 7) неясная этиология – 11 (7,6%), 8) опухоли – 9 (6,3%), 9) ТС – 5 (3,5%), 10) смешанная этиология – 3 (2,1%), 11) кавернома – 3 (2,1%), 12) последствия инсульта – 1 (0,7%).

Фебрильные судороги в анамнезе отмечались у 17 (11,9%) пациентов, наследственная отягощенность по первой или второй линии родства – у 9 (6,3%).

Возраст манифестации заболевания колебался от 0 месяца до 15 лет. Средний возраст составлял 4,93±3,79 лет (Мо – 9, Ме – 4,6). При этом начало заболевания до 1 года выявлено у 36 (25,17%) пациентов, что свидетельствует о довольно раннем начале заболевания; от 1 до 3 лет у 25 (17,48%), от 4 до 7 лет у 44 (30,77%), от 8 до 10 лет у 28 (19,58%), от 11 до 14 лет у 8 (5,6%) детей и 15 лет – у 2 (1,4%) пациентов. Таким образом, у подавляющего большинства - 105 (73,42%) больных заболевание манифестировало до 7 лет.

Длительность течения заболевания до операции колебалась от 16 месяцев до 17 лет (в среднем 5,60±3,55 года (Мо – 3, Ме – 4,6)). Данные таблицы 4

указывают на преобладание пациентов с продолжительностью заболевания до момента операции менее 5 лет, что составило 76 (53,2%) наблюдений.

Таблица 4 – Распределение наблюдений по длительности заболевания по полу и возрасту

Возрастная группа (лет)	Мальчики		Девочки		Всего		p-value
	Абс. число	%	Абс. число	%	Абс. число	%	
< 2	6	7,8% 4,2%	7	10,6% 4,9%	13	9,1%	p= 0,4
2 – 5	33	42,8% 23,1%	30	45,5% 20,1%	63	44,1%	p= 0,5
5 – 10	25	32,5% 17,5%	25	37,9% 17,5%	50	34,9%	p= 0,4
>10	13	16,9% 9,1%	4	6% 4,2%	17	11,9%	p= 0,05
Всего	77	100% 53,8%	66	100% 46,2%	143	100%	

Основные типы эпилептических приступов у больных с височной эпилепсией представлены в таблице 5.

Таблица 5 – Распределение наблюдений по виду припадков (n = 143)

Тип припадков	Абс. число	%
Комплексные парциальные	49	34,2%
Простые парциальные	19	13,3%
Комплексные парциальные и генерализованные	14	9,8%
Комплексные парциальные и комплексные парциальные с вторичной генерализацией	13	9,1%
Простые парциальные и комплексные парциальные	11	7,7%
Простые парциальные с вторичной генерализацией	8	5,6%
Комплексные парциальные с вторичной генерализацией	8	5,6%
Простые парциальные и простые парциальные с вторичной генерализацией	7	4,9%
Генерализованные	4	2,8%
Простые парциальные и комплексные парциальные с генерализацией	3	2,1%
Простые парциальные, комплексные парциальные и генерализованные	3	2,1%
Простые парциальные и генерализованные	1	0,7%
Простые парциальные, комплексные парциальные, простые парциальные с вторичной генерализацией	1	0,7%
Комплексные парциальные, простые парциальные с вторичной генерализацией, генерализованные	1	0,7%
Простые парциальные, простые парциальные с вторичной генерализацией и генерализованные	1	0,7%
Всего	143	100%

У 88 (61,5%) больных отмечались мономорфные приступы. Среди мономорфных превалировали комплексные парциальные припадки – 49 (34,2%) случаев. Простые парциальные были у 19 (13,3%), вторично-генерализованные – у 16 (11,2%), первично-генерализованные – у 4 (2,8%) детей. В части наблюдений отмечался полиморфизм приступов, что зафиксировано у 55 (38,5%) пациентов. При этом обращает на себя внимание превалирование наблюдений – 46 (83,6%) с комплексными парциальными припадками в сочетании с другими типами приступов. Эпилептический статус в анамнезе отмечался в 21 (14,7%) случае, причем у 11 (52,4%) из них отмечались полиморфные приступы с первично или вторично генерализованными припадками.

В 52 (36,4%) наблюдениях в анамнезе отмечались ауры (восходящая эпигастральная, дежавю, психическая, обонятельная аура, вегетативные изменения). В большинстве случаев – 37 (71,2%), это было у детей старше 8 лет и подростков со сложными парциальными и вторично генерализованными приступами ($p<0,05$). Инфантильные спазмы в анамнезе обнаружены в 5 (3,5%) случаях.

Частота эпилептических приступов колебалась от 3 раз в месяц до нескольких припадков в сутки. У 36 (25,18%) больных отмечались более 2-х приступов за сутки (от 2 до 20). У 16 (11,19%) пациентов были ежедневные приступы. Эпилептические припадки с частотой от 2 до нескольких приступов за неделю обнаружены у 42 (29,37%) детей, еженедельные – у 27 (18,88%), 3 раза в месяц – у 22 (15,38%). Таким образом, ежедневные или более одного приступа за сутки наблюдались у 52 детей (36,37%), что свидетельствует о формировании эпилептической системы и прогредиентном течении заболевания. В 21 (14,7%) наблюдении был диагностирован эпилептический статус.

Предоперационное нейропсихологическое тестирование выполнено у 125 пациентов старше 5 лет с достаточным уровнем развития. Нормально-пограничный диапазон когнитивных функций отмечался у 59 (47,2%) детей. Предоперационный дефицит памяти проявлялся в различных звеньях мнестического процесса и зафиксирован у 66 (52,8%) детей. Когнитивные

расстройства носили комплексный характер и проявлялись как в непосредственном, так и отсроченном воспроизведении материала и снижением объёма внимания. При этом выраженные мнестические расстройства обнаружены в 46 (36,8%), и резко выраженные – в 20 (16%) случаях. Расстройство кратковременной зрительной и слухоречевой памяти, как и ожидалось, были более выражены у больных с частыми полиморфными приступами, ранним началом заболевания и склонностью к серийному и статусному течению ($p<0,01$). Более выраженные нарушения кратковременной слуховой вербальной памяти отмечались у детей с очагом эпилептической активности в левой височной доле, тогда как зрительная кратковременная память больше страдала у пациентов с очагом в правой височной доле.

Эмоционально-волевые расстройства различной степени выраженности отмечались у 128 (89,51%) больных с частыми приступами и длительным течением заболевания.

Клинико-неврологическое обследование в дооперационном периоде не выявило признаков грубого очагового поражения головного мозга у подавляющего большинства детей – 130 (91,9%). Однако, при детальном обследовании определялась рассеянная микроочаговая симптоматика в виде рефлекторной асимметрии и умеренно выраженного контралатерального лицевого пареза у 86 детей (60,1%).

Грубая очаговая неврологическая симптоматика в дооперационном периоде обнаружена у 13 (9,1%) пациентов. Сторона поражения была выражена неотчетливо у 6 больных. Только в 5 наблюдениях неврологическая симптоматика указывала на сторону поражения (в 3 слева, в 2 справа, в 2 с – двух сторон). Спастический левосторонний гемипарез выявлен в 3, правосторонний - в 2, спастический тетрапарез – в 2 наблюдениях.

Всем пациентам проведена скальповая ЭЭГ и 21 – ВЭМ. Интериктальная скальповая ЭЭГ выявляла ипсилатеральную височно-долевую пространственно ограниченную пароксизмальную активность в виде одиночных и множественных спайков, острые волны, пик-волновые комплексы, пароксизмальные тета-волны,

сочетание медленных и полифазных острых волн различной амплитуды или устойчивые медленные волны у 82 (57,4%) из 143 детей (рисунок 5).

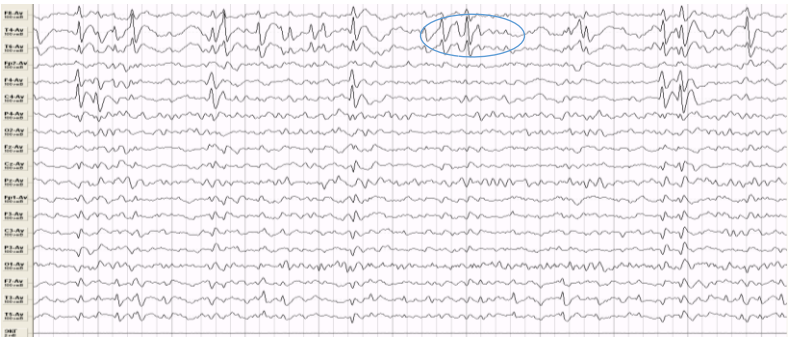

Рисунок 5 – ЭЭГ больного А., 9 лет. Ист. б. № 499-11. Эпилептическая активность с локализацией эпилептического очага в правой височной доле.

Односторонняя мультифокальная пароксизмальная активность обнаружена у 40 детей (очаговые пароксизмальные изменения височно-лобных отделах – в 24, ипсилатеральная диффузная эпилептиформная активность в левом полушарии – в 11, правом полушарии – в 3, височно-теменных – в 2). Очаговые битемпоральные пароксизмальные разряды обнаружены у 16 (11,18%) пациентов с вовлечением в патологический процесс стволовых структур. Генерализованная эпилептиформная активность с локальным преобладанием выявлена в 5 наблюдениях.

Среди 21 пациента, которым выполнен ВЭМ (рисунок 6), у 15 во время записи отмечался хотя бы один эпилептический приступ. В остальных 6 наблюдениях никаких клинических проявлений приступов не было зарегистрировано.

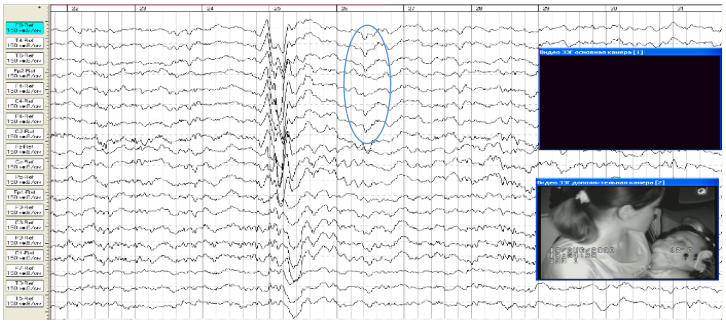

Рисунок 6 – Больная Ч., 4 лет. Ист. б. № 1890-12. ВЭМ определяет эпилептическую активность в правой лобной и височной области.

Иктальная ЭЭГ указывала на ипсилатеральную височную локализацию эпилептического очага у 15 больных (таблица 6). В 4 случаях изменения носили битемпоральный характер. У одного пациента ЭЭГ показала генерализованную активность, и не могла быть использована для локализации начала приступов.

Таблица 6 – Распределение наблюдений с иктальной и межприступной ЭЭГ

Латерализация ЭЭГ	Количество наблюдений				p-value
	Интериктальная ЭЭГ		Иктальная ЭЭГ		
	Абс. число	%	Абс. число	%	
Односторонняя височная	82	57,4%	16	76,2%	p=0,3
Однополушарная мультифокальная	40	27,9%	0	0%	p=0,07
Битемпоральная	16	11,2%	4	19,1%	p=0,3
Генерализованная	5	3,5%	1	4,7%	p=0,6
Всего	143	100%	21	100%	

У детей старше 5 лет пароксизмальные изменения на ЭЭГ были фокальными и ограничены височной долей в 83,6% наблюдений, в то время как у детей младшего возраста были вовлечены экстратемпоральные области у 65,8% пациентов ($p<0,05$). У 4 пациентов иктальная или межприступная ЭЭГ не смогли показать конкретную локализацию эпилептического очага в одном полушарии. В этой группе детей решение провести темпоральную резекцию было принято на основе структурных изменений по данным нейровизуализации, ПЭТ, ОФЭКТ или инвазивного мониторинга.

При анализе результатов нейровизуализации (МРТ, КТ) височно-долевой эпилепсии структурные изменения головного мозга обнаружены у 124 (86,7%) из 143 детей. Распределение патологических структурных изменений по локализации выглядело следующим образом: в височной доле в 93 (65%), сочетанные изменения – 31 (21,7%), отсутствие изменений – в 19 (13,3%) наблюдений. МРТ головного мозга выполнена 123 пациентам. По данным МРТ головного мозга структурные реорганизации обнаружены у 108 (87,7%) из них в височной доле – у 92 (74,8%) больных (рисунок 7 А-Ц). В 15 (12,2%) случаях по данным МРТ патологии не выявлено. У остальных 16 (13,1%) детей с сочетанными изменениями имели место диффузные поражения с расширением желудочковой системы и субарахноидальных пространств.

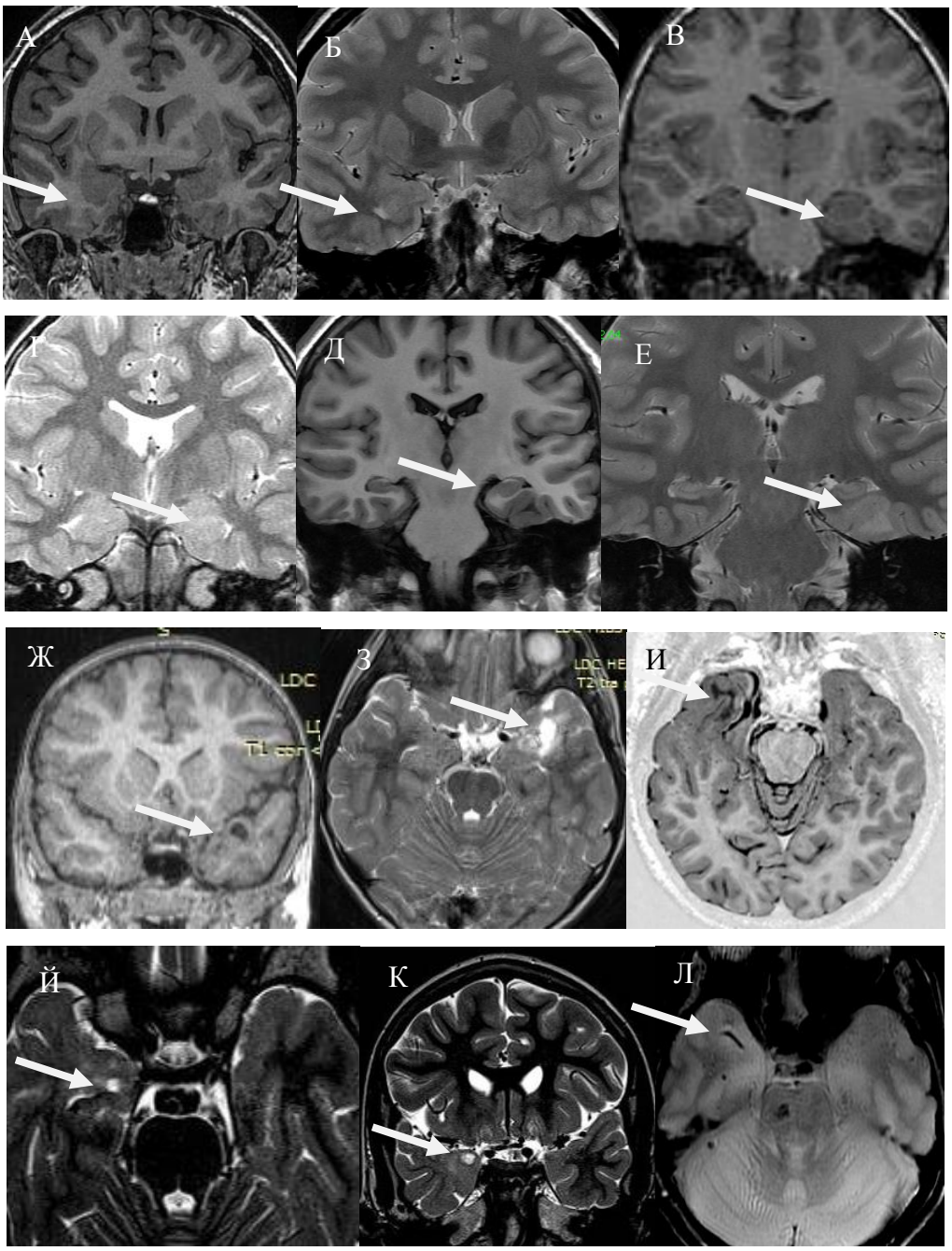

Рисунок 7(А-Л) – МРТ 3Тл. Больной К., 16 лет (А, Б). Ист. б. № 3287-13. ФКД II типа медиобазальных отделов правой височной доли на Т1 и Т2ВИ. Больной Л., 7 лет (В, Г). Ист. б. № 2458-11. На Т2ВИ и SPGR последовательности отмечается утолщение кортикальной пластинки крючка парагиппокампальной извилины - субкортикальная гетеротопия. Больной О., 16 лет (Д,Е). Ист. б. № 861-12. Утолщение коры левой височной доли и изменение интенсивности сигналов от субкортикальных отделов на Т1 и Т2 ВИ. Больной Г., 9 лет (Ж, З). Ист. б. № 1881-13. ФКД IIb медиобазальных отделов левой височной доли. Больной С., 8 лет (И). Ист. б. № 650-13. ФКД IIb полюса правой височной доли. Больная А., 13 лет (Й, К). Ист. б. № 1648-13. ФКД (IIIb) медиальных отделов правой височной доли в сочетании с ДНЭО. Больная К., 3 лет 7 мес (Л). Ист. б. № 1497-10. Кавернозная ангиома правой височной доли.

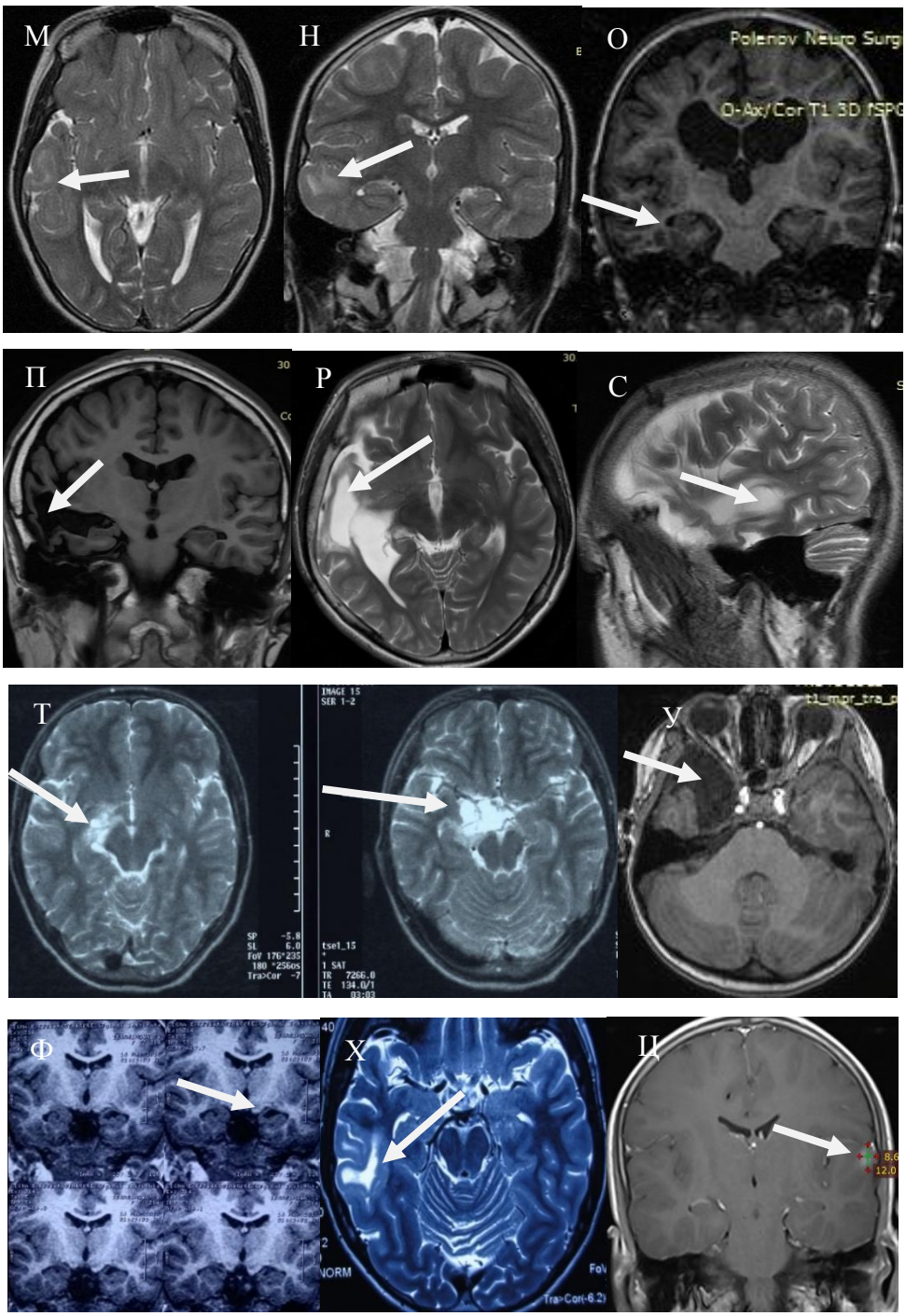

Рисунок 7(М-Ц) – МРТ 3Тл. Больная Д., 5 лет (М,Н). Ист. б. № 1441-10. МРТ 1,5 Тл. Туберозный склероз. Больная С., 5 лет (О). Ист. б. № 1653-14. На МРТ 3Тл склероз левого гиппокампа. Больной Б. 14 лет (П-С). Ист. б. № 1788-09. Кистозно-атрофические изменения правой височной доли. Больной Петров 13 лет (Т). Ист. б. № 3059-09. Посттравматическая киста правого гиппокапма на МРТ 1,5 Тл. Больная С., 9 лет (У). Ист. б. № 1546-14. Арахноидальная киста правой височной доли. Больная И., 13 лет (Ф). Ист. б. № 852-13 Гиппокампальный склероз. Больной И., 16 лет (Х). Ист. б. № 1791-13. ФКД IIIb правой височной доли. Больной З. 17 лет (Ц). Ист. б. № 1982-10 ДНЭО левой височной доли.

Фокальные корковые дисплазии на МРТ выявлены у 28 (22,8%) пациентов. У 3 детей признаки ФКД при нейровизуализации не обнаружены. Множественные кортикальные туберы (гамартомы) выявлены в 5 (4,1%) наблюдениях. Кавернома – в 3 (2,5%), глионевральные опухоли – в 9 (ДНЭО – 7, ганглиоглиома – 2), АК – в 6 (4,8%) наблюдениях. Глиозные и кистозно-атрофические изменения с уменьшением в размерах преимущественно височной доли и фокально увеличенным субарахноидальным пространством были диагностированы у 41 (33,3%) пациентов. На МРТ с тонкими коронарными и косыми срезами через височную долю, гиппокамп и миндалины выявлен гиппокампальный склероз с повышением интенсивности сигнала на Т2ВИ, снижением объема гиппокампа и уменьшением границы серого и белого вещества полюса височной доли у 16 (13,1%) детей. В одном случае гиппокампальный склероз на МРТ не обнаружен. В 3 случаях ФКД, подтвержденная гистологическим исследованием (1-ФКД I типа и 2-ФКД IIIа в сочетании с гиппокампальным склерозом), не продемонстрирована по данным МРТ.

Диффузионно-тензорная МРТ с трактографией выполнена у 19 пациентов. Методика диффузионно-взвешенных изображений позволила выявить признаки «обеднения» трактов, что дополнительно указывало на возможность участия этих отделов мозга в реализации эпилептического припадка за счет нарушения целостности проводников, реорганизации связей между кортикальными и субкортикальными отделами и изменения передачи информации (рисунок 8).

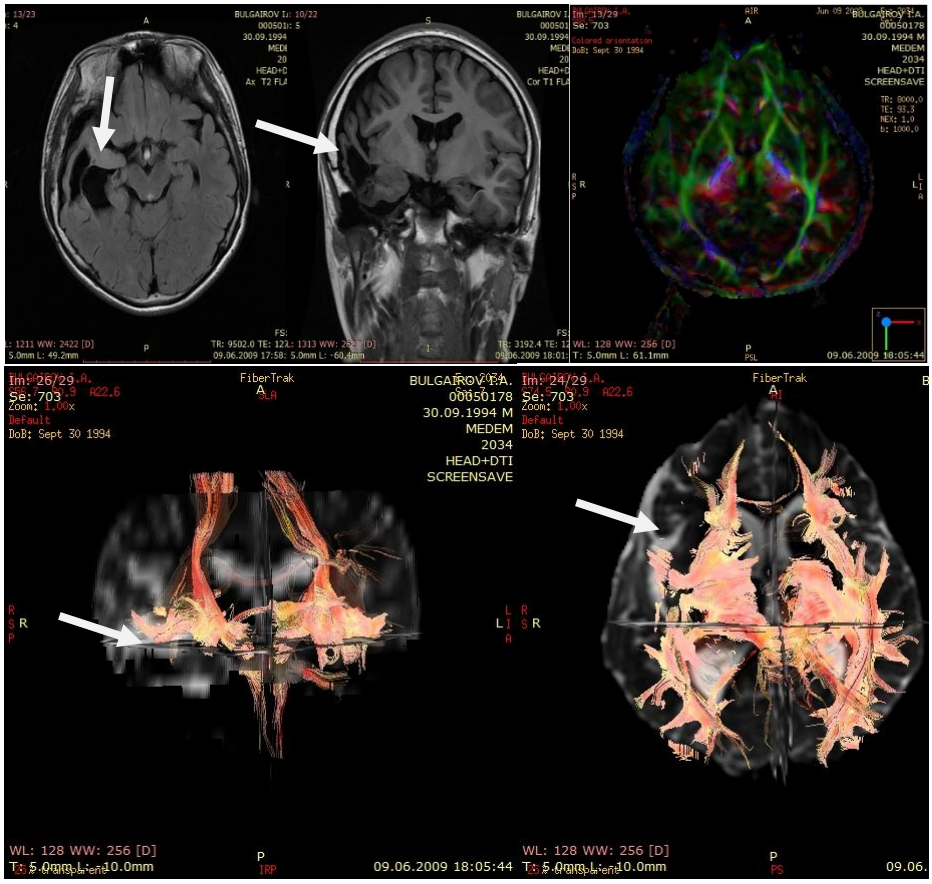

Рисунок 8 – Больной Б., 14 лет. Ист. б. №1788-09. Кистозно-атрофические изменения правой височной доли. При исследовании трактов определяется обеднение трактов правой височной доли.

Магнитно-резонансная спектроскопия (МРС) выполнена у 22 детей. Она демонстрировала анатомическое распределение биологических метаболитов холина и N-ацетиласпартата. Этот метаболит оказывался локально уменьшенным при гиппокампальном склерозе, указывая на некоторую степень фокальной нейрональной метаболической дисфункции. Метаболические нарушения в области одного гиппокампа обнаружены в 14 наблюдениях (рисунок 9 А-Г) и в обоих – в 8. Эти данные хорошо коррелировали с результатами структурной и молекулярной нейровизуализации, а также скальповой ЭЭГ и инвазивного ЭКоГ-мониторинга.

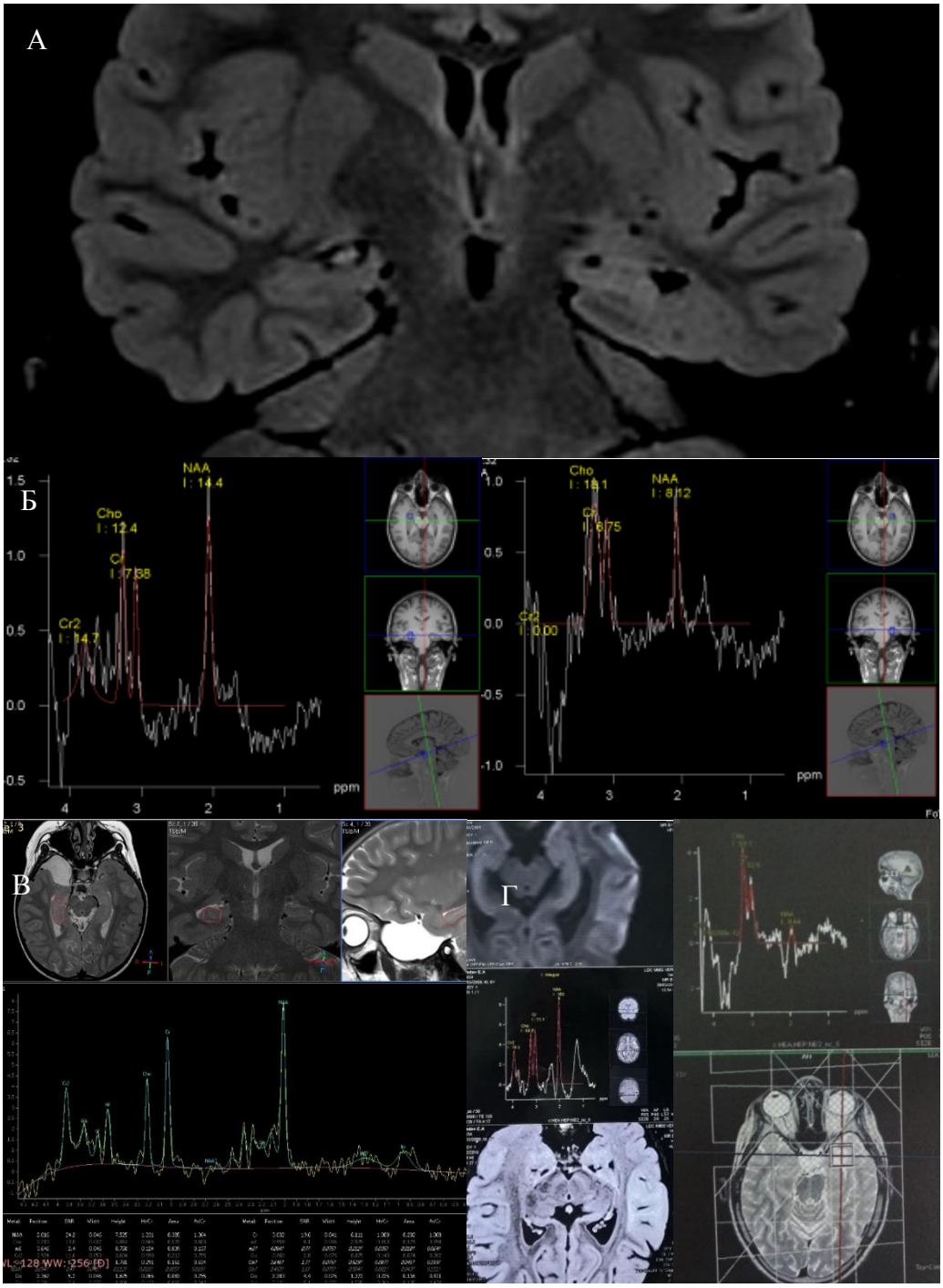

Рисунок 9 – Больной К., 16 лет (А). Ист. б. №3287-13. МРТ и МРС больного. Изменение соотношения Cho и NAA. Больная С., 9 лет (Б). Ист. б. № 1512-14, с арахноидальной кистой правой височной доли. Больной Ф., 10 лет (В). Ист. б. №194-13. ФКД левой височной доли. Больная А., 13 лет (Г). ДНЭО. Ист. б. №1648-13. Одновоксельная спектроскопия образования в медиобазальных отделах левой височной доли определяет выраженное снижение количества NAA по отношению к пикам холина и креатинина (индекс NAA/Cho 0,8-1,0).

По типичному паттерну изменений спектра метаболитов и пролиферативной активности на дооперационном этапе диагностированы ДНЭО у 7 и глионевральные опухоли у 2 детей. МРС была полезна также в неинвазивной локализации эпилептического очага и прогнозировании результата хирургического лечения особенно при битемпоральной эпилепсии.

ФМРТ была выполнена у 7 пациентов для локализации речевого центра и сенсомоторной зоны. В 5 наблюдениях речевой центр был представлен в левом полушарии (рисунок 10). У одного пациента доминантным оказалось правое полушарие. В одном случае результаты фМРТ были неубедительными. Результаты фМРТ позволили получить дополнительную информацию о локализации речевого центра, что помогало при планировании хирургического доступа.

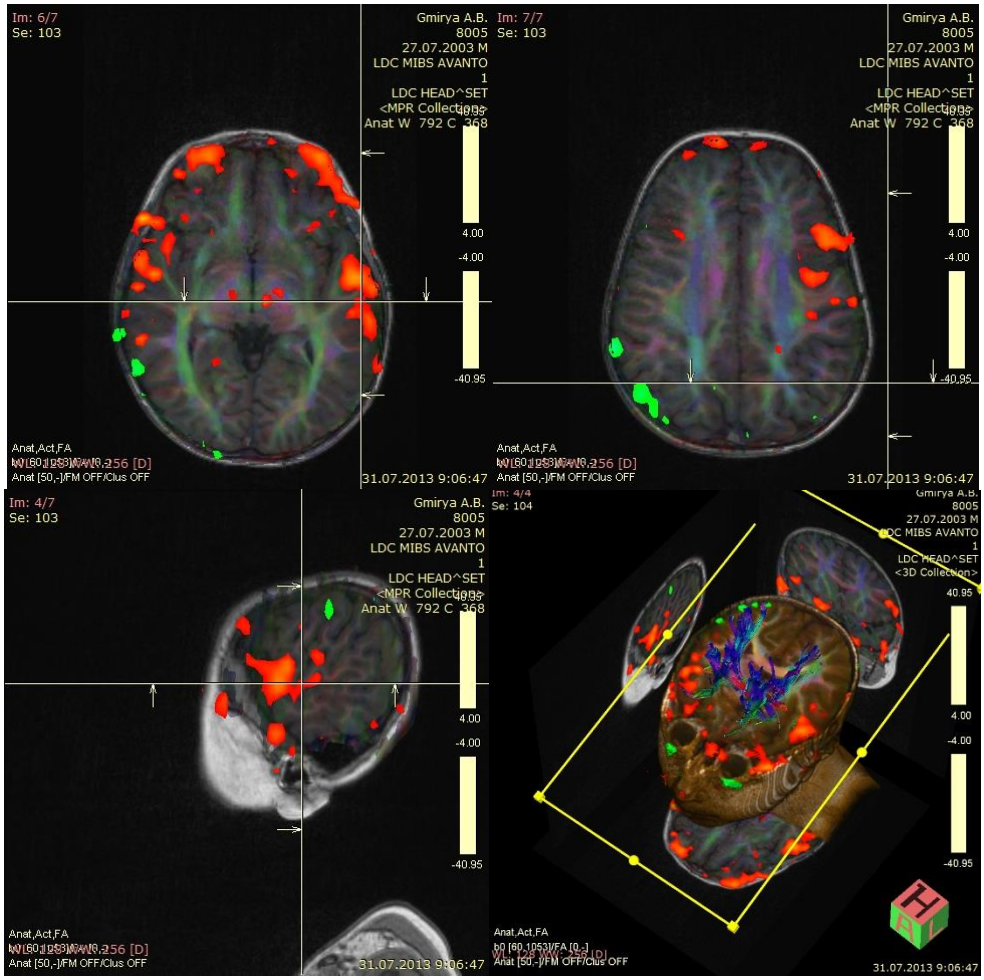

Рисунок 10 – Больной Г., 9 лет. Ист. б. №1881-13. (ФКД IIb левой височной доли). Преимущественное расположение зон сенсорной (Вернике) речевой коры и моторной (Брока) речевой коры в левом полушарии (доминирование левого полушария).

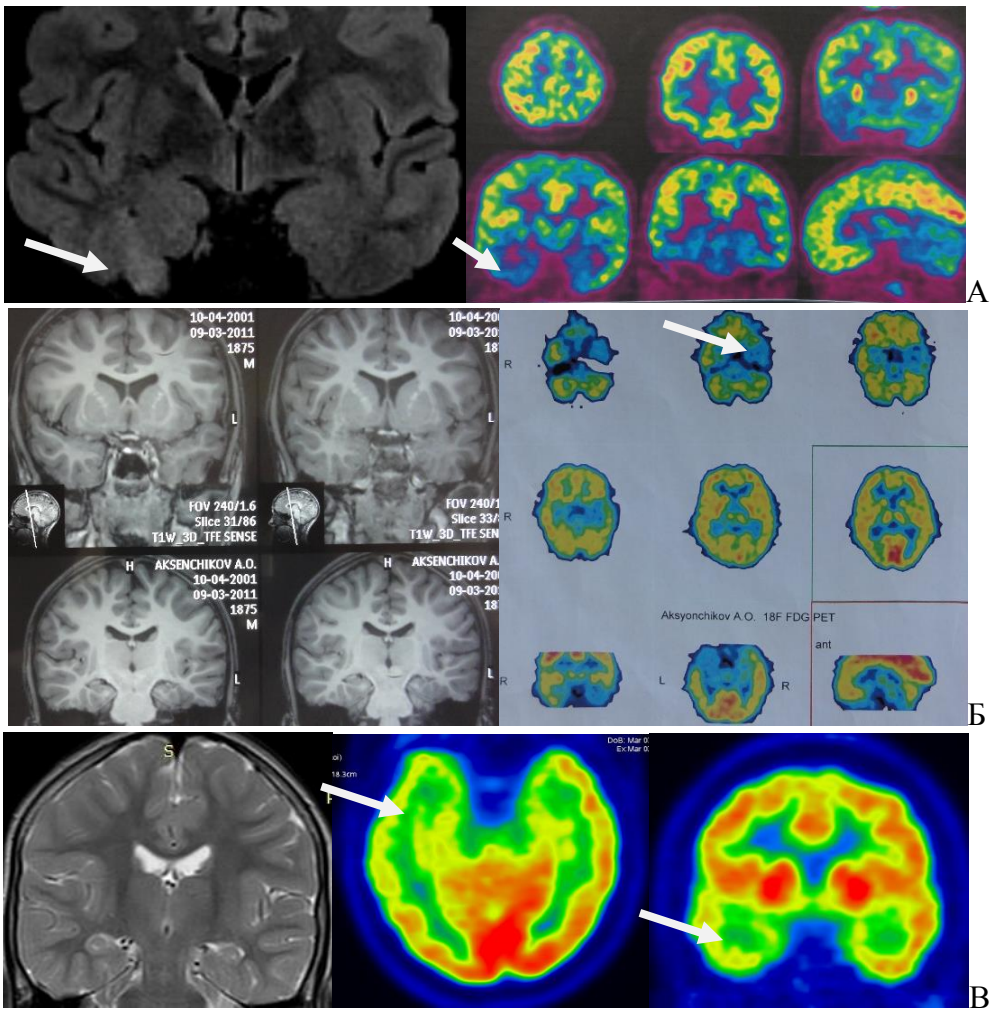

Рисунок 11 – МРТ 3 Тл и ПЭТ. Больной Б., 10 лет (А). Ист. б. №2449-07. ФКД и гипометаболизм глюкозы в области корковой дисплазии медиобазальных отделов правой височной доли. Больной А., 10 лет (Б). Ист. б. №499-11. На МРТ нет патологии. На ПЭТ гипометаболизм глюкозы в левой височной доле (в медиальной коре на 21%, в полюсном отделе на 29%, в латеральной на 11%). Больная С., 10 лет (В). Ист. б. №2815-14. МРТ без патологии. ПЭТ гипометаболизм глюкозы в коре и медиобазальных структурах.

ПЭТ с 18ФДГ в межприступном периоде выполнена у 48 детей, в том числе у всех 15 детей без структурных изменений по данным МРТ (рисунок11 Б, В.). Гипометаболизм глюкозы в медиальных височных структурах в течение межприступного периода определялся только у 9 детей из 12 с медиальным темпоральным склерозом. При этом у 3 из них гипометаболизм глюкозы наряду с склерозированным гиппокампом выявлялся и в латеральной коре височной доли. В одном случае гипометаболизм отмечался и вневисочных регионах

ипсилатерального полушария. В 9 случаях из 10 при ФКД область гиипометаболизма (рисунок 11 А) совпадала с зоной корковой дисплазии височной доли, выявленной на МРТ (p<0,001). У 1 пациента с ФКД область гипометаболизма не соответствовала данным МРТ. Снижение интенсивности метаболизма в области полюса и латеральной височной коры обнаружено у 15 детей. Гипометаболизм глюкозы в области полюса и латеральной коры височной доли в 8 случаях сочетался с областью гипометаболизма вневисочных регионов ипсилатерального полушария, таких как лобная, теменная кора, подкорковые структуры, островок и ствол. Таким образом, ПЭТ с 18 ФДГ указывали на латерализацию очага эпилептической активности, что в сочетании с клинической картиной заболевания позволяло ставить показания для хирургического вмешательства. У 9 (19,6%) пациентов ПЭТ не показала изменение его метаболизма. В 6 (13,1%) случаях отмечались распространенные изменения метаболизма в обоих полушариях мозга. При отсутствии структурных изменений по данным МРТ головного мозга и латерализациии по ПЭТ, дальнейшая тактика сводилась к инвазивному мониторингу.

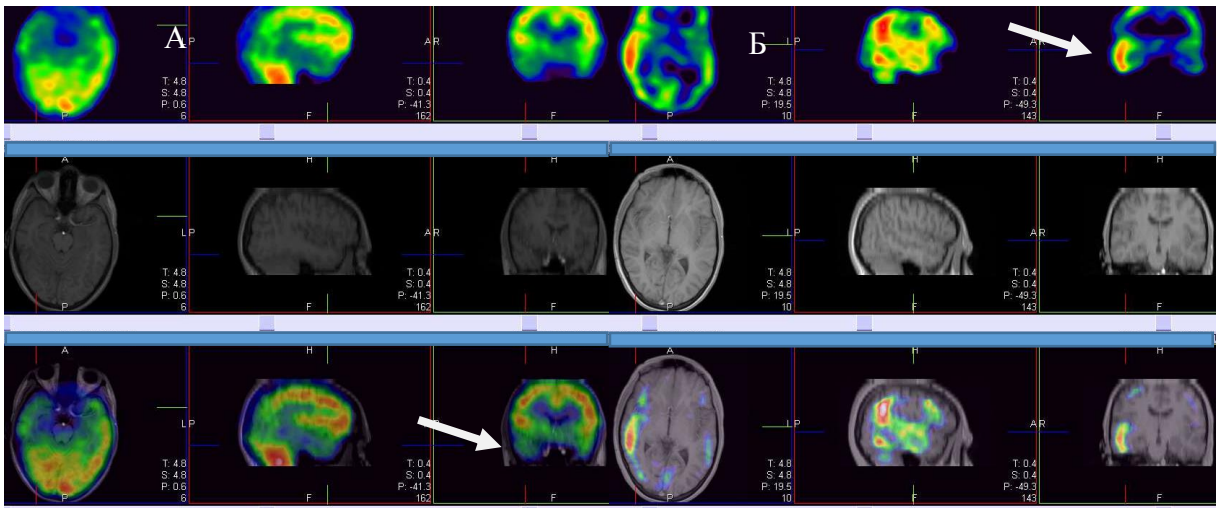

Рисунок 12 – Больная С., 16 лет. Ист. б. №3007-14. А. Интериктальный ОФЭКТ определяет снижение кровотока в латеральной височной коре. Б. Иктальный показывает увеличение кровотока.

ОФЭКТ в межприступном периоде для выявления очага эпилептической активности выполнен у 9 (6,3%) детей, у одного из них в иктальном и интериктальном (рисунок 12). В интерикталном периоде у 3 (33,3%) пациентов

отмечалась относительная гипоперфузия радиофармпрепарата в одной височной доле в сравнении с окружающей тканью мозга, что помогало локализовать эпилептический очаг. В одном наблюдении в интерктальном периоде отмечалась гипоперфузия, а в иктальном – увеличение кровотока. В одном случае выявления рубцово-атрофических изменений в височной доле по данным МРТ при ОФЭКТ определялись очаги аперфузии с перифокальной гипоперфузией. В 4 (44,4%) случаях определялась обычная перфузия. В одном случае выявлялась мультифокальная гипоперфузия.

Амобарбиталовый тест Вада для латерализации функции памяти и речевого центра, как и ожидалось, выполнялся в единичных случаях у 2 детей 12 и 15 лет. Положительный тест Вада отмечался в одном наблюдении. В другом случае тест был сомнительным.

Инвазивный ЭЭГ-мониторинг для локализации источника эпилептической активности потребовался у 17 пациентов (11,9%). У 7 больных эпилепсией билатеральные субдуральные или эпидуральные strip и grid электроды установлены над лобной, теменной долями и под основание височной доли и по его латеральной поверхности к полюсу. В 9 наблюдениях с применением стереотаксиса имплантировались глубинные электроды к медиобазальным структурам височной доли (гиппокамп, миндалиевидный комплекс) при их подозрении в качестве источника эпилептической активности. В одном случае установлены сфеноидальные электроды с двух сторон.

Результаты инвазивного обследования свидетельствавали об односторонней и одноочаговой височно-долевой (рисунок 13) эпилептической активности у 12 (70,6%) пациентов. Односторонняя височно-долевая, но мультифокальная активность с вовлечением прилежащих отделов лобной и теменной долей определена у 3 пациентов (17,6%). Эти данные противоречили результатам скальповой ЭЭГ и ВЭМ и показали намного более точную локализацию эпилептических очагов. Интересно, что у 2 (11,8%) пациентов, у которых дооперационная поверхностная ЭЭГ предполагала фокальный источник припадков, а структурные изменения располагались в контралатеральном

полушарии, инвазивный мониторинг выявил доминирующий приступный очаг, совпадавший с данными нейровизуализации.

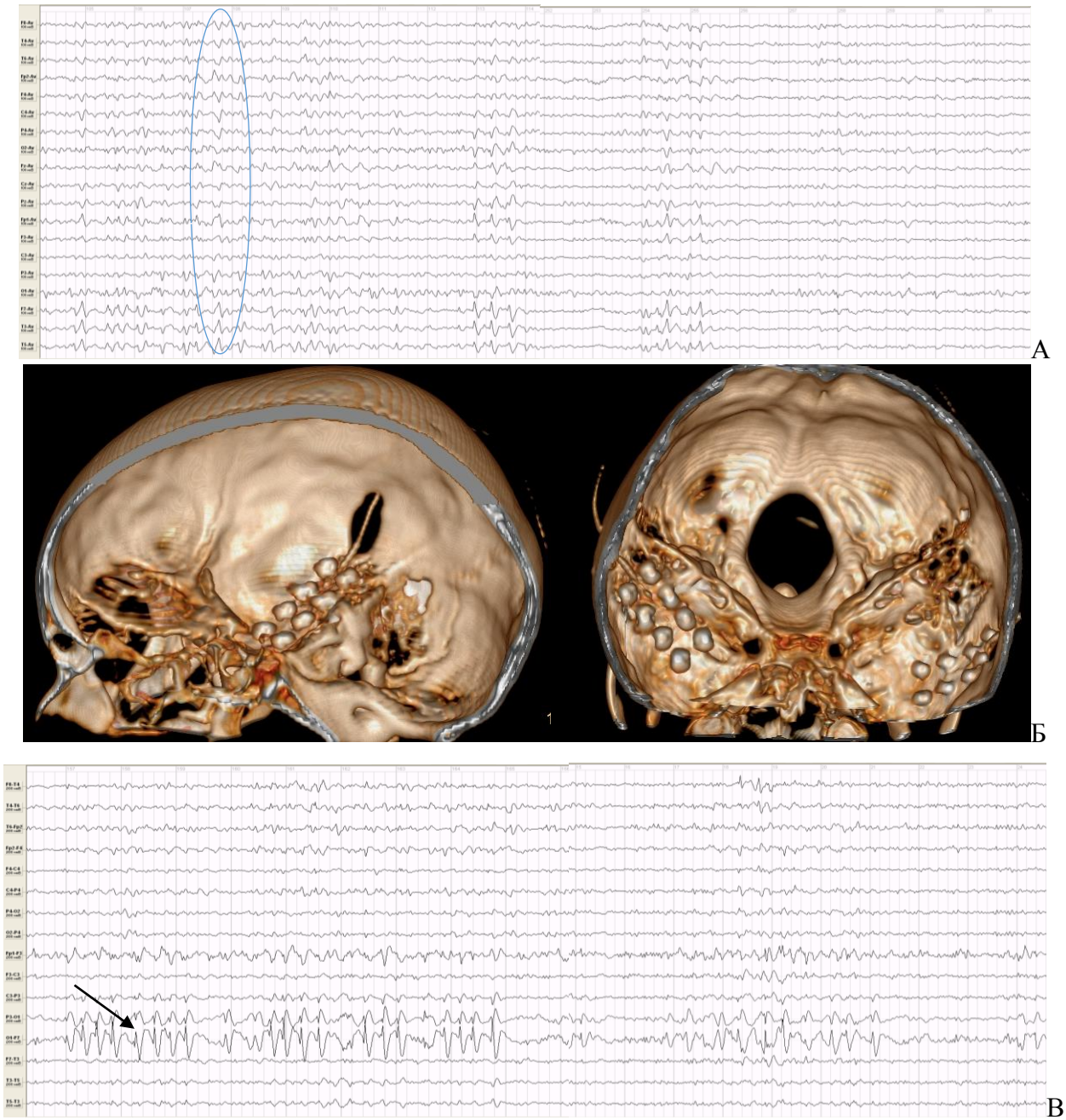

Рисунок 13 – Больной Л., 11 лет. Ист. б. №2654-14. Скальповая ЭЭГ до операции (А). Расположение электродов (Б). Инвазивный мониторинг (В): пароксизмальная активность с электродов расположенных над левой височной долей.

3.2. Хирургия темпоральной эпилепсии у детей

Тактика хирургического лечения определялась индивидуально с учетом клинико-электрофизиологических, нейровизуализационных, анатомо-физиологических особенностей и интраоперационной ЭКоГ. Нами выполнены следующие типы хирургических вмешательств по поводу ВЭ: 1) передняя височная лобэктомия (ВЛЭ) в сочетании с амгигдалогиппокампэктомией (АмГЭ) у 91 пациента (слева – 55, справа - 46); 2) передняя ВЛЭ без удаления медиальных темпоральных структур – у 21 (слева – 14, справа – 7); 3) передняя ВЛЭ с АмГЭ и удалением зоны структурных изменений (опухоли, кавернома) – у 11 (слева – 4, справа – 7); 4) субпиальная резекция неокортекса - у 17 (слева – 10, справа - 7); 5) селективная АмГЭ – у 2 (справа – доминантная височная доля); 6) передняя ВЛЭ с удалением зоны структурных изменений – в 1 (слева) наблюдении.

Передняя ВЛЭ с АмГЭ была методом выбора у большинства детей – 91 (63,64%). Протяженность резекции неокортекса определялась на основании анатомических ориентиров: конец сильвиевой щели, центральная и постцентральные борозды. Линия резекции у детей до 10 лет простиралась от 4,0 до 5,5 см (в среднем 4,5 см) от полюса височной доли на недоминантном полушарии, с сохранением задних отделов верхней височной извилины, и от 3,5 до 4,5 см (в среднем 4,0 см) на доминантном полушарии. У детей старше 10 лет протяженность резекции височной доли от полюса могла быть расширена до 5,5 см на доминантном и до 6-6,5 см на недоминантном. Длина резекции гиппокмпа колебалась от 1,5 до 3 см. Зона резекции окончательно определялась с учетом возраста пациентов, результатов нейровизуализации и распространения зоны структурных изменений, а также данных интраоперационной ЭКоГ, ЭСКоГ. Передняя ВЛЭ без удаления миндалиевидного комплекса и гиппокампа под ЭКоГ контролем осуществлялась у 21 (14,7%) пациентов с поражением неокортекса и отсутствием клинических и ЭЭГ проявлений, свидетельствующих о вовлечении в процесс медиальных структур височной доли. Селективная транскортикальная АмГЭ выполнялась редко, и только в старшей возрастной группе у 2 детей при

локализации эпилептического очага в медиобазальных структурах височной доли и хороших показателях когнитивных функций для предотвращения развития нейропсихологических расстройств на доминантной височной доле.

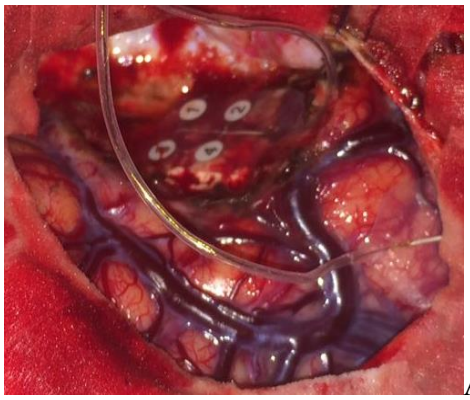
А
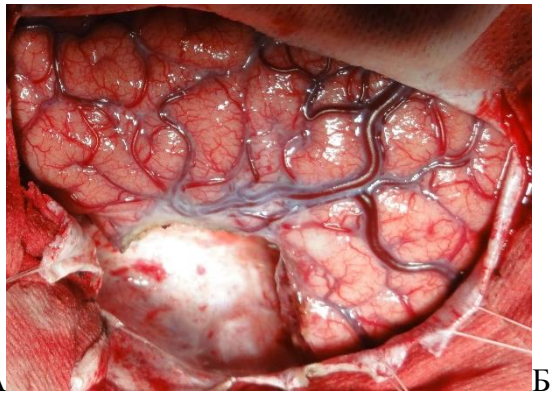
Б

Рисунок 14 – Интраоперационный снимок. Больной Ж., 16 лет (А). Ист.б. №1981-11. Резекция передней трети височной доли с амигдалогиппокампэктомией. Больная П., 3 лет (Б). Ист.б. № 2573-07. Резекция полюса височной доли.

Тактика лечения была строго индувидуализированной, и объем резекции окончательно уточнялся по результатам интраоперационной ЭКоГ и физиологической дозволенности. В некоторых случаях решение о необходимости удаления медиальных темпоральных структур были основаны на данных ЭКоГ полосчатыми электродами, расположенных по длине гиппокампа или ЭСКоГ.

Хирургическое вмешательство на левой височной доле осуществлено у 84 (58,7%) пациентов, а на правой - у 59 (41,3%). Резекция гиппокампа и миндалевидного комплекса с удалением передних отделов височной доли (рисунок 14А) выполнена у 101 (70,6%) пациента. Из них в группе больных с новообразованием височной доли и каверномой у 11 детей выполнена резекция передних 2/3 височной доли в комбинации с АмГЭ. В одном случае у больного с каверномой левой височной доли выполнена резекция передних 2/3 височной доли с сохранением миндалевидного комплекса и гиппокампа. Передняя ВЛЭ без удаления миндалевидного комплекса и гиппокампа (рисунок 14Б) под ЭКоГ контролем осущесвлялась у 21 пациентов с поражением неокортекса и отсутствием клинических и ЭЭГ-проявлений, свидетельствующих о вовлечении в процесс медиальных структур височной доли. Удаление эпилептического очага

ограничивалось только субпиальной резекцией неокортекса у 17 пациентов с поэтапным ЭКоГ-контролем. В этой группе пациентов резекция эпилептического очага ограничивалась только удалением неокортекса из-за полной редукции эпилептической активности на контрольной ЭКоГ.

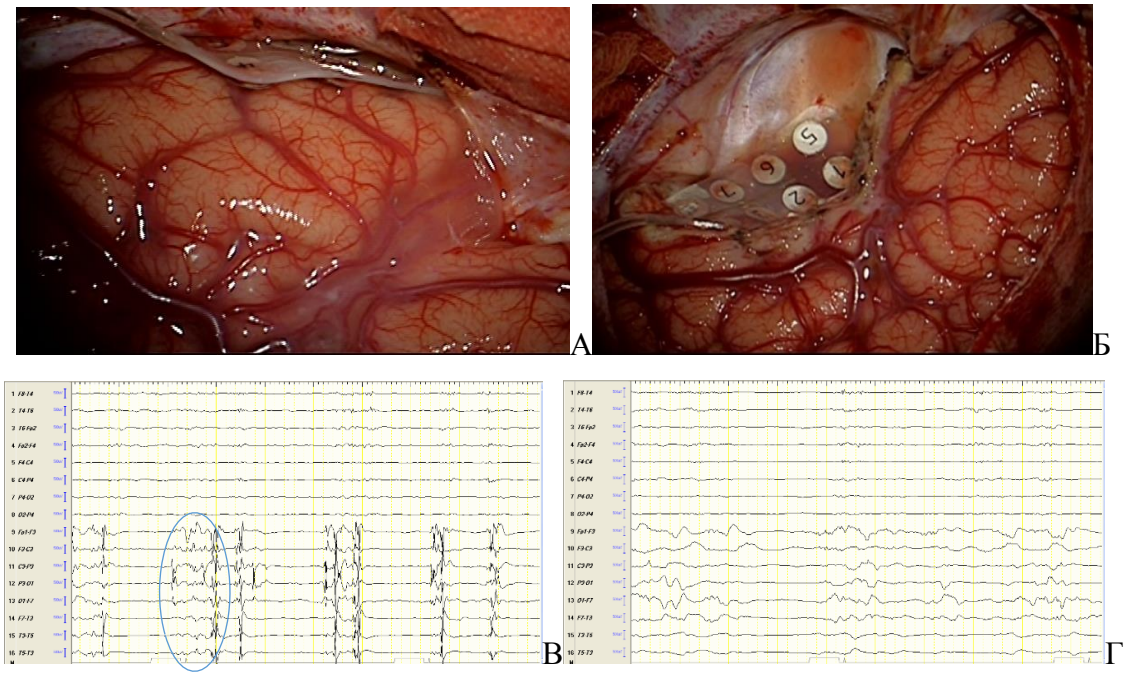

Рисунок 15 – Больной О., 16 лет. Ист.б. №861-12. Интраоперационный снимок (А) до удаления, после резекции (Б). ЭКоГ до удаления эпилептического очага (В). ЭКоГ после резекции 2/3 височной доли с амигдалогиппокампэктомией (Г).

Как показали наши данные, резекция медиальных структур – миндалевидного комплекса и гиппокампа коррелировала с хорошим исходом: Engel I исход достигнут у 80%, а при их сохранении - у 66,7% ($p<0,001$).

Поэтапная интраоперационная ЭКоГ была выполнена у всех 143 детей (рисунок 15). К концу операции по данным ЭКоГ отсутствие резидуальных эпилептиформных разрядов отмечено у 82 (57,34%) пациентов. Слабо выраженные остаточные разряды сохранялись у 56 (39,16%) пациентов, практически без изменений по сравнению с дорезекционными ЭКоГ или сохранение выраженных разрядов - у 5 (3,5%). Проведение поэтапной ЭКоГ позволило расширить зону резекции при сохранении стойкой эпилептической активности у 43 детей, которым выполнена дальнейшая резекция на основе информации, полученной от интраоперационной записи. Из них 12 пациентов

подверглись дальнейшей резекции медиальных структур височной доли (гиппокампа и миндалевидного комплекса), основанной на информации записей от strip-электрода из гиппокампа во время операции. В 5 случаях дополнительно выполнены множественные субпиальные транссекции. Как показали наши данные, в группе больных, у которых сохранялись разрядные формы эпилептической активности к концу операции результаты операций были хуже с прекращением приступов у 56,9%, а при их отсутствии – у 89,7% через 1 год ($p<0,05$), и в раннем послеоперационном периоде до 2-х недель у них отмечался рецидив приступов. В тоже время, в части наблюдений при сохранении резидуальных форм активности в отдаленном периоде через 3-10 лет достигнуто прекращение приступов.

Гистологическое исследование удаленной ткани с прилежащими паутинной и мягкой мозговыми оболочками осуществлено у всех 143 пациентов (таблица 7).

Таблица 7 – Результаты гистологического исследования (n=143)

Гистология		Абс. число	%	Всего
ФКД	ФКД I	15	10,5%	31 (21,7%)
	ФКД II	14	9,8%	
	ФКД III	2	1,4%	
Глионевральные опухоли	ДНЭО	7	4,9%	9 (6,3%)
	Ганглиоглиома	2	1,4%	
Склероз гиппокампа		17	11,9%	17 (11,9%)
Туберозный склероз		5	3,5%	5 (3,5%)
Кавернома		3	2,1%	3 (2,1%)
Арахноидальная киста		14	9,8%	14 (9,8%)
Другие*		64	44,7%	64 (44,7%)
Итого		143	100%	143 (100%)

***** - эпилептическая лейкоэнцефалопатия, глиоз, атрофия, рубец

В большинстве случаев в образцах удаленной височной доли, кроме изменений мозговых оболочек и кровеносных сосудов, определялись участки полного выпадения нервных клеток, резкая гипертрофия астроцитарной глии и грубое повреждение миелина. Указанные изменения были характерны для пациентов с последствиями травмы, воспалительными процессами, ишемией, атрофическими изменениями неясной этиологии, у которых при гистологическом исследовании обнаруживали явления эпилептической лейкоэнцефалопатии, глиоз,

мозговой рубец, некробиотические изменения, наличие мелких кист, явления нейронофагии, изменение цитоархитектоники, содержания астроцитов в коре и отнесены в категорию «другие» – 64 (44,7%). Степень выраженности этих нейрогистологических изменений зависела от тяжести и длительности течения заболевания. Были более выраженными у пациентов с длительностью заболевания более 5 лет – 76,1%, и наличии генерализованных приступов – 75% ($p<0,05$).

На втором месте по частоте встречаемости среди гистологических находок были фокальные корковые дисплазии, выявленные у 31 (21,7%) детей. Подтипы корковых мальформаций классифицированы на ФКД I, ФКД II, ФКД III типов (классификация ILAE 2011). При этом у 2 (1,4%) детей обнаружена двойная патология, т.е. сочетание склероза гиппокампа и корковой дисплазии (нарушение ламинации коры и диспластические нейроны), что позволило диагностировать ФКД IIIa.

Склероз гиппокампа т.е. нейрональная потеря и глиоз в регионе CA1 выявлен у 17 (11,9%) пациентов. Глионевральные опухоли обнаружены у 9 (6,3%): ДНЭО – у 7, ганглиоглиома – у 2, арахноидальные кисты (по классификации Galassi I, II типы) - у 14 (9,8%) детей. Признаки ТС отмечались у 5, кавернома – у 3 пациентов.

Объем и полнота резекции были исследованы с помощью послеоперационной МРТ у 89 детей (рисунок 16 А,Б).

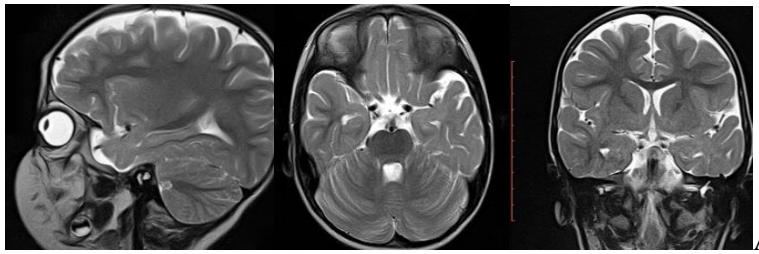
А

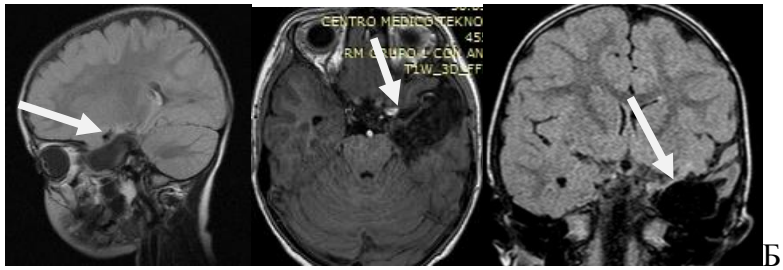
Б

Рисунок 16 – Больная Ч., 4 лет. Ист. б. №1890-12. МРТ до (А) и после темпоральной лобэктомии с амигдалогиппокампэктомией (Б).

3.3. Ближайшие результаты и осложнения хирургического лечения височной эпилепсии

Ближайшие результаты хирургического лечения ВЭ изучались на момент выписки из стационара и в течение 1 года после операции по шкале J. Engel с соавт. (1993). Изучалась частота эпилептических припадков, их динамика, электроэнцефалографические данные и результаты МРТ.

В послеоперационном периоде к моменту выписки из стационара приступы прекратились у 117 (81,8 %) из 143 детей (таблица 8).

Таблица 8 – Ближайшие результаты хирургического лечения височной эпилепсии

Оценка исходов по шкале J. Engel	На момент выписки		Через 12 месяцев		p-value
	Абс. число	%	Абс. число	%	
Engel класс I	117	81,8 %	103	75,7%	p= 0,4
Engel класс II	3	2,1 %	3	2,2 %	p= 0,6
Engel класс III	9	6,3 %	12	8,8 %	p= 0,3
Engel класс IV	14	9,8 %	18	13,3 %	p= 0,3
Всего	143	100%	136	100%	

Наиболее ранний рецидив припадков произошел через 5 суток после операции. Ранние послеоперационные приступы отмечались у 26 детей. При этом приступы носили абортивный характер и возникали со значительно меньшей частотой. Не было существенного различия ближайших результатов в зависимости от возраста пациента к моменту операции, длительности течения заболевания и частоты приступов. При нейропсихологической оценке к моменту выписки отмечалось нарастание мнестических дефектов в слухоречевой или зрительной модальностях вне зависимости от стороны оперативного вмешательства. У 2 больных, перенесших операции изолированной резекции медиобазальных структур височной доли, не отмечалось отрицательной динамики высших корковых функций. Выраженность отрицательной динамики нейропсихологических функций при резекции неокортекса или неокортекса и медиобазальных структур височной доли была одинаковой. Продолжительность эпилепсии до операции, возраст начала заболевания, этиология и пол детей не

влияли на дооперационный и послеоперационный показатель когнитивных функций. Дооперационный когнитивный уровень был единственным независимым фактором, связанным с послеоперационными показателями. Худшие результаты наблюдались при более грубых исходных нейропсихологических нарушениях – у всех 20 пациентов с резко выраженными когнитивными нарушениями ($p<0,0001$).

Анализ биоэлектрической активности головного мозга на момент выписки указывал на полный регресс эпилептической активности у 78 (54,55%), умеренно выраженные или менее выраженные изменения пароксизмальной активности по сравнению с дооперационными отмечались у 41 (28,67%), сохранение пароксизмальной активности или ухудшение ЭЭГ-картины отмечалось у 24 (16,78%) пациентов.

Через 1 год после операции исходы лечения оценены у 136 пациентов. Из таблицы 8 видно, что у 103 (75,7%) детей отмечено прекращение приступов, что характеризовалось как благоприятный результат. У остальных 33 (24,3%) детей результаты операции считались неблагоприятными. Три пациента соответствовали критериям Engel класс II, 12 (8,8%) Engel класс III, и 20 (13,3%) пациентов отвечали критериям Engel класс IV.

Анализ динамики биоэлектрической активности головного мозга через 1 год после операции давал возможность объективно контролировать результаты хирургического лечения височно-долевой эпилепсии. Полная или значительная нормализация биоэлектрической активности головного мозга наблюдалась у 79 (58,1%), умеренно выраженные изменения пароксизмальной активности выявлялись у 34 (25%). Данные ЭЭГ оставались без перемен или ухудшились у 23 (16,9%). Отсутствие признаков дисфункции электрофизиологических показателей головного мозга ассоциировалось с клинически полным прекращением приступов и лучшим качеством жизни ($p<0,001$).

Результаты нейропсихологической оценки в период до 1 года после операции показали нормализацию показателей мнестических расстройств до уровня дооперационных. Хотя более выраженные нарушения когнитивных

расстройств в раннем послеоперационном периоде наблюдались при более грубых исходных нейропсихологических нарушениях, через 12 месяцев после операции и в этой группе детей отмечено улучшение этих показателей до предоперационных. Помимо прекращения приступов после операции отмечалось снижение степени выраженности эмоциональной лабильности, появление более упорядоченного поведения и уравновешенности.

Наиболее частым послеоперационным осложнением после темпоральных резекций было нарушение поля зрения. У 7 (4,9%) пациентов из 143 в послеоперационном периоде нейроофтальмологм выявлялась верхнеквадрантная гемианопсия. Во всех случаях расстройство поля зрения было перманентным, хотя это редко беспокоило детей и выявлялось при осмотре офтальмолога. Контралатеральный гемипарез отмечался у 3 (2,1%) детей, в двух случаях – транзиторный гемипарез. У одного из них в раннем послеоперационном периоде отмечалась гемиплегия, которая регрессировала до стойкого гемипареза и сочеталась с гомонимной гемианопсий и транзиторной сенсорной афазией. Эпидуральная гематома обнаружена у 2 детей, что потребовало повторных вмешательств. Транзиторная сенсорная афазия, обусловленная повреждением и ишемическими расстройствами, выявлена у 5 пациентов при вмешательствах на доминантном полушарии, нарушение функции III черепно-мозгового нерва у 1 пациента, которые регрессировали в течение 3 месяцев. Других неврологических расстройств и послеоперационной хирургической смертности не наблюдалось. Таким образом, общий уровень стойких послеоперационных осложнений составил 5,6 %. Не было существенной разницы в числе осложнений между пациентами, перенесшими операцию на доминантном или недоминантном полушарии за исключением транзиторной сенсорной афазии.

Асептический менингит, проявлявшийся гипертермией в течение 5 – 14 суток, отмечался у 22 (15,4%) детей.

3.4. Отдаленные результаты хирургического лечения эпилепсии

Изучены отдаленные результаты хирургического лечения височной эпилепсии у 117 (81,8%) больных из 143 (таблица 9). Катамнестические сведения относятся к периоду времени от 3 до 10 и более лет. Результаты хирургического лечения через 3 года и больше после операции по шкале Engel были следующими: полное прекращение приступов в период наблюдения 3 года после операции достигнуто у 86 (73,5%) из 117 обследованных.

Таблица 9 – Отдаленные результаты хирургического лечения височной эпилепсии

Оценка исходов по шкале Engel	Через 3 года		Через 5 лет		Через > 10 лет	
	Абс. Число	%	Абс. Число	%	Абс. число	%
Engel класс I	81	69,2%	50	68,5%	45	63,4%
Engel класс II	12	10,3%	7	9,6%	9	12,6%
Engel класс III	14	12%	10	13,7%	11	15,5%
Engel класс IV	10	8,5%	6	8,2%	6	8,5%
Всего	117	100%	73	100%	71	100%

Достоверность отличий между Engel I и Engel II-IV (тест Вилкоксона Z-2,67; p=0,0076 (через 3 года); Z-2,496; p=0,0126 (через 5 лет).

Из таблицы 9 видно, что благоприятный результат хирургического лечения височной эпилепсии (класс Engel I) через 3 года достигнут у 69,2% больных. Они имели симптомы практического выздоровления или значительного улучшения состояния. У 18% детей отмечалось некоторое улучшение в состоянии - Engel класс II, III, что выражалось в урежении частоты припадков при отсутствии других симптомов прогрессирования заболевания. Вместе с тем, у 8,5% детей улучшения в состоянии не получено, они отнесены в категорию класс Engel IV.

Оценить результаты лечения до 5 лет удалось у 73 (51,1%) пациентов. Из них полное прекращение приступов достигнуто у 51 (68,5%) ребенка. Исходы операции с периодом наблюдения 10 лет и более оценены у 71 детей. Из них полное прекращение приступов достигнуто у 44 (63,4%).

Анализ динамики результатов с течением времени показал их статистическую значимость (тест Вилкоксона): через 3 года $p<0,01$; 5 лет $p<0,05$; 10 лет $p<0,05$.

Отдаленные результаты хирургического лечения ВЭ зависели от характера выполненных оперативных вмешательств ($p<0,05$). Наилучшие результаты достигнуты у 80,7% после темпоральных резекций с АмГЭ, когда удалялся эпилептогенный и эпилептический очаг с включением его медиобазальных отделов. Значение полноты удаления эпилептического очага в исходе хирургического лечения, как показали наши данные, имеют исключительно важное значение. Так, после передней темпоральной резекции с АмГЭ полное прекращение припадков через 3 года достигнуто у 79,5%, и ВЛЭ с АмГЭ и лезионэктомией – у 90% пациентов. Совершенно иная картина в группе больных, у которых выполнена ВЛЭ без резекции медиальных височных структур: полное прекращение приступов в 58,8% и при субпиальной резекции неокортекса – в 53,3% наблюдений ($p<0,05$).

Худшие результаты достигнуты у детей с обширной эпилептогенной зоной, занимавшей несколько долей мозга, в далеко зашедшей стадии заболевания, когда по данным ЭЭГ отмечалось вовлечение в патологический процесс стволовых структур головного мозга, где исход Engel I через 3 года достигнут в 57,5% наблюдениях, а при височной локализации очага – в 84,3% ($p>0,05$).

Неудовлетворительные результаты получены также, преимущественно у детей с частыми генерализованными припадками и наклонностью к серийному или статусному течению заболевания, где результат Engel I через 3 года достигнут у 27 (55,1%) детей, а при их отсутствии – у 59 (86,8%) ($p<0,001$).

Лучшие результаты получены у детей, страдавших ВЭ со структурными изменениями, ограниченными пределами височной доли, имевших четкий эпилептогенный и/или эпилептический очаг на фоне слабо или умеренно выраженных симптомов диффузного поражения головного мозга. Дети, у которых совпадали зоны патоморфологических изменений по данным МРТ с локализацией эпилептического очага по ЭЭГ в отдаленном периоде, имели самые лучшие результаты – Engel I у 85,2%, а при несовпадении – у 37,9% ($p<0,05$).

В наших наблюдениях благоприятные отдаленные результаты были связаны со структурными изменениями по данным нейровизуализации. У больных этой

группы через 3 года отмечены наиболее стойкие положительные результаты Engel I – 79,6, а при их отсутствии – у 55,1% ($p<0,05$).

Худшие результаты в отдаленном периоде получены также у больных, у которых во время операции по данным ЭКоГ и ЭСКоГ оставалась резидуальная эпилептическая активность: Engel I исход – у 56,3%, при отсутствии – у 85,5% ($p<0,05$).

При динамическом анализе ЭЭГ-данных через 3-5 лет после произведенного оперативного вмешательства обращала на себя внимание значительная нормализация биоэлектической активности головного мозга, что выражалось в исчезновении эпилептогенной и медленноволновой активности и появлении альфа-ритма в наиболее пораженном полушарии мозга в группе пациентов с хорошим исходом.

Противосудорожная терапия была успешно прекращена у 36 пациентов (28,3%) после того, как в течение как минимум 5 лет эпилептических припадков не наблюдалось.

Примером благоприятного эффекта хирургического лечения по поводу височной эпилепсии у детей может быть следующее наблюдение.

Больная С., 13 лет, Ист. б. №1724 – 2006. Диагноз: Симптоматическая эпилепсия с комплексными парциальными припадками.

Клиническая картина заболевания была представлена частыми комплексными парциальными припадками с психоэмоциональным компонентом, тенденцией к их учащению и склонностью к статусному течению на фоне противосудорожной политерапии (топамакс, депакин). Длительность заболевания 4 года. Подбор ПЭП неэффективен. В неврологическом статусе левостороння пирамидная недостаточность.

Нейропсихолог: нарушение высших психических функций в виде снижения нейродинамических показателей, нарушения зрительного пространственного гнозиса, счета, речи, дефицит памяти.

Данные ЭЭГ от 15.09.06г указывали на распространенные изменения с очагом пароксизмальной активности в височном и передне-лобном отделе

правого полушария с начальными проявлениями формирования очага в левой височной доле (рисунок 17 А).

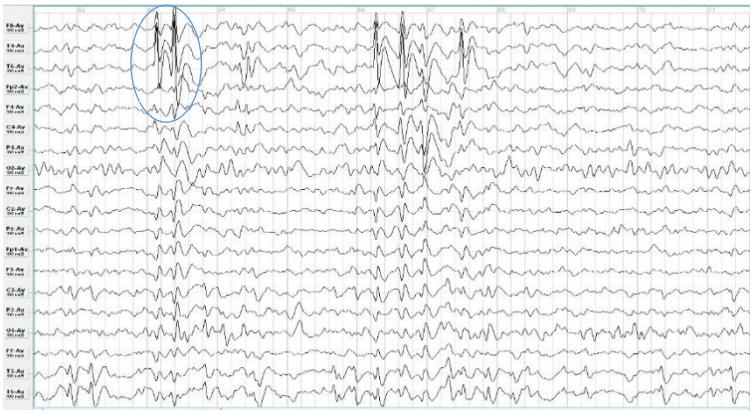

Рисунок 17(А) – Больная С., 13 лет. Ист. б. №1724-06. ЭЭГ до операции

На МРТ головного мозга (рисунок 17 Б) от 13.09.06г выявлены признаки патологического образования правой височной доли, не накапливающей контрастное вещество, 2,0х1,5см, с явлениями глиоза.

19.09.06г: Краниотомия в правой височной области, удаление патологически измененной передней трети височной доли (эпилептогенный очаг), АмГЭ. Гистологическое заключение – реактивные изменения разной степени выраженности, характерные для эпилептической лейкоэнцефалопатии.

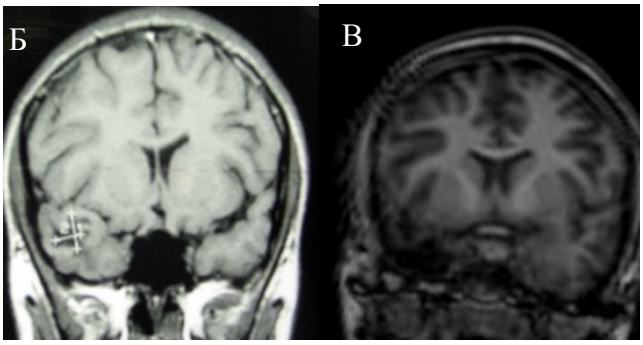

Рисунок 17(Б,В) – Больная С., 13 лет. Ист.б. №1724-06. МРТ до и после операции.

На ЭЭГ (02.10.06): основной ритм стал более регулярным, снизилась амплитуда биопотенциалов, пароксизмальные изменения в виде единичных групп заостренных колебаний регистрировались значительно реже. Выписана с рекомендацией противосудорожной терапии – депакин 900 мг, топамакс 300 мг.

Через 12 месяцев, учитывая отсутствие приступов и эпилептической активности на ЭЭГ, топамакс отменён. Оставлен депакин в дозе 750 мг в сутки с терапевтической концентрацией вальпроевой кислоты.

При последней госпитализации в сентябре 2011г эпилептических приступов не отмечалось. Исход - класс Engel I. МРТ (28.09.11) с трактографией (рисунок 17 В,Г) выявлял послеоперационные кистозно-глиозные изменения передне-базальных отделов правой височной доли и разрушение волокон нижнего продольного и крючковидного пучка.

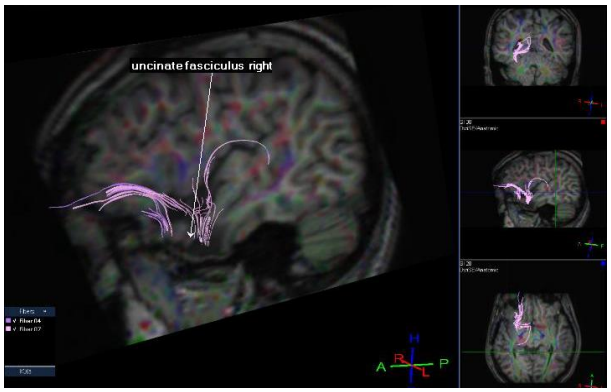

Рисунок 17(Г) – МРТ трактография больной С., 13 лет после операции. Ист.б. №1724-06.

ЭЭГ (26.09.11) – основной ритм регулярный с правильным зональным распределением. Межполушарной асимметрии и пароксизмальной активности не зарегистрировано (рисунок 17 Д).

Через 5 лет противосудорожная терапия отменена. Катамнез 12 лет. Девочка успешно закончила общеобразовательную школу, колледж и работает.

Рисунок 17(Д) – Ист. б. № 1724. ЭЭГ той же больной через 5 лет после операции.

Полученные данные указывают на необходимость динамической оценки для суждения об окончательных исходах хирургического лечения височно-долевой эпилепсии, как минимум 3 года в течение, которого результаты лечения стабилизировались.

Проявления нейропсихологических расстройств в отдаленном послеоперационном периоде зависело от выраженности и характера эпилептического процесса. В отдаленном периоде, как и в ближайшем, нейропсихологическая симптоматика тем более выражена, чем более грубые исходные когнитивные расстройства наблюдались до операции ($p<0,0001$). В отдаленном послеоперационном периоде отмечалось ухудшение памяти на недавние события после односторонней ВЛЭ в случаях вовлечения обеих височных долей. В ряде случаев при более низком уровне дооперационных познавательных способностей после височных резекций в отдаленном периоде при отсутствии приступов отмечено улучшение.

Регресс нейропсихологической симптоматики отмечался независимо от стороны и места резекции и сопровождался с улучшением поведения в обществе и социальной адаптацией у 65,8% оперированных ($p<0,05$). Некоторые из больных уже в первые 6 месяцев возобновили обучение в школе, и дети были способны к усвоению нового материала. Обращает на себя внимание то обстоятельство, что у детей с хорошими результатами хирургического лечения наряду с прекращением эпилептических припадков наступала полная или значительная нормализация психических функций. Нормализация психической сферы, полное прекращение эпилептических припадков при отсутствии симптомов очагового поражения головного мозга дали возможность значительному числу больных (38) успешно обучаться в условиях массовой школы, а ряду больных с успехом ее окончить и поступить в колледж или институт (14 человек).

Рецидив припадков наступал в сроки от 5 суток до 9 лет. По мере увеличения длительности послеоперационного периода количество больных с рецидивом нарастало.

3.5. Факторы, определяющие исходы хирургического лечения темпоральной эпилепсии

Для оценки потенциальных причин, определяющих исход хирургического лечения пациентов с ВЭ, нами анализированы дооперационные (пол, возраст начала приступов, продолжительность заболевания, возраст на момент операции, частота, тип приступов, наличие генерализованных приступов и эпилептического статуса в анамнезе, ЭЭГ проявления, данные МРТ), хирургические (сторона операции, протяженность резекции эпилептогенного и эпилептического очага) и послеоперационные (гистология удаленной ткани, острые послеоперационные приступы, продолжительность наблюдения) прогностические факторы.

Оценка прогностических факторов результатов хирургического лечения ВЭ основан на анализе 136 пациентов, у которых получены катамнестические сведения через 1 год после операции (74 мальчика и 62 девочки). Исход лечения Engel I отмечался у 58 (78,4%) мальчиков и 45 (72,5%) девочек, Engel II-IV – 16 (21,6%) и 17 (27,5%), соответственно (p=0,4).

Исследование зависимости исхода заболевания от возраста манифестации заболевания выявило лучшие результаты при более поздней манифестации (таблица 10): возраст до 1 года Engel I у 48,6% (p<0,001), старше 8 лет – у 96,2% (p<0,01).

Таблица 10 – Зависимость результатов лечения от возраста манифестации (n=136)

Возраст манифестации (лет)	Engel I	Engel II-IV	Всего	p-value
< 1	17 (48,6%) 16,5%	18 (51,4%) 54,5%	35 (100%) 25,7%	p=0,001
1– 3	18 (75%) 17,5%	6 (25%) 18,2%	24 (100%) 17,6%	p=0,92
4 – 7	33 (80,5%) 32%	8 (19,5%) 24,3%	41 (100%) 30,2%	p=42
8 – 10	25 (96,2%) 24,3%	1 (3,8%) 3%	26 (100%) 19,1%	p=0,006
11 – 14	8 (100%) 7,8%	0 (0%)	8 (100%) 5,9%	p=0,08
> 15	2 (100%) 1,9%	0 (0%)	2 (100%) 1,5%	p=0,42
Итого	103 (75,7%) 100%	33 (24,3%) 100%	136 (100%) 100%	

Зависимость результатов от продолжительности заболевания до операции показала отчетливую тенденцию о его корреляции. При продолжительности заболевания до 2 лет Engel класс I достигнут у 10 (76,9%) из 13 детей. При продолжительности заболевания от 2 до 5 лет Engel класс I отмечался у 53 (86,9%) из 61 пациентов. От 5 до 10 лет (Engel класс I) отмечался у 33 (70,2%) из 47. При продолжительности заболевания свыше 10 лет (Engel класс I) достигнут у 7 (46,7%) из 15. Таким образом, статистически достоверно лучшие результаты отмечены при длительности заболевания до операции до 5 лет с результатом Engel I у 85% детей ($p<0,05$).

Возраст больных на момент операции (таблица 11) старше 12 лет был связан с лучшими результатами, хотя статистически и незначимо, что объясняется превалированием в этой группе детей с опухолями, каверномами и ФКД, где выполнялась наиболее обширная резекция ($p=0,2$).

Таблица 11 – Зависимость результатов лечения от возраста больного (n=136)

Возраст на момент операции (лет)	Результаты по Engel		Всего	p-value
	Engel I	Engel II-IV		
0– 3	9 (69,2%) 8,7%	4 (30,8%) 12,1%	13 (100%) 9,6%	p=0,41
4 – 7	15 (68,2%) 14,6%	7 (31,8%) 21,2%	22 (100%) 16,2%	p=0,30
8 – 11	28 (70%) 27,2%	12 (30%) 36,4%	40 (100%) 29,4%	p=0,29
12 – 18	51 (83,6%) 49,5%	10 (16,4%) 30,3%	61 (100%) 44,8%	p=0,15
Итого	103 (75,7%) 100%	33 (24,3%) 100%	136 (100%) 100%	

Частота приступов 1-3 раза в месяц была связана с Engel I исходом у всех оперированных ($p<0,01$).

Как и ожидалось результаты, были лучше при простых и комплексных парциальных приступах, где Engel I достигнут у 84,2% 4,7%, соответственно, но статистически значимой взаиомосвязи не выявлено ($p>0,05$). Только наличие генерализованных приступов был статистически достоверно связан с худшими результатами ($p<0,05$).

Взаимосвязь исходов операций от типа приступов представлена в таблице 12.

Таблица 12 – Зависимость результатов лечения от типа приступов (n=136)

Тип приступов	Engel I	Engel II-IV	Всего	p-value
Комплексные парциальные	39 (84,7%) 37,9%	7 (15,3%) 21,2%	46 (100%) 33,9	p=0,14
Простые парциальные	16 (84,2%) 15,5%	3 (15,8%) 9,1%	19 (100%) 14%	p=0,31
Комплексные парциальные и простые парциальные	9 (81,8%) 8,7%	2 (17,8%) 6,1%	11 (100%) 8,1%	p=0,49
Комплексные парциальные и простые парциальные с вторичной генерализацией	12 (75%) 11,7%	4 (25%) 12,1%	16 (100%) 11,8%	p=0,58
Полиморфные приступы в сочетании с генерализованными	26 (65%) 25,2%	14 (35%) 42,4%	40 (100%) 29,4%	p=0,13
Генерализованные приступы	1 (25%) 1%	3 (75%) 9,1%	4 (100%) 2,9%	p=0,05
Итого	103(75,7%) 100%	33(24,3%) 100%	136(100) 100%	

При оценке зависимости результатов лечения от наличия генерализованных приступов в анамнезе и эпилептического статуса выявлена следующая закономерность. Среди детей, у которых в анамнезе отмечался эпилептический статус, исход Engel класс I через 1 год достигнут у 10 (50%) из 20 детей. При наличии генерализованных (первично и вторично генерализованных) приступов в анамнезе (Engel класс I) достигнут у 34 (56,7%) детей из 60. Интересно, что при наличии в анамнезе первично генерализованных приступов (Engel класс I) отмечался только у 9 (39,1%) детей из 23. Вторично генерализованных – у 25 (67,5%) из 37 детей (χ②=24,07, p<0,0001).

Исследование значения дооперационных ЭЭГ-данных показало статистически достоверное (p<0,05) достижение лучших результатов - Engel I у 70 (88,9%) детей из 79 при выявлении односторонней височно-долевой эпилептической активности. Худшие результаты отмечены при генерализованной эпилептической активности (Engel I у 25%), битемпоральной форме у 60% и однополушарной мультифокальной – у 60,5% (таблица 13).

Таблица 13 – Зависимость результатов лечения от латерализации ЭЭГ (n=136)

Латерализация ЭЭГ	Engel I	Engel II-IV	Всего	p-value
Односторонняя височная	70 (88,6)% 68%	9 (11,4%) 27,3%	79 (100%) 58,1%	p=0,015
Однополушарная мультифокальная	23 (60,5%) 22,3%	15 (39,5%) 45,4%	38 (100%) 27,9	p=0,05
Битемпоральная	9 (60%) 8,7%	6 (40%) 18,2%	15 (100%) 11%	p=0,15
Генерализованные изменения	1 (25%) 1%	3 (75%) 9,1%	4 (100%) 3%	p=0,05
Итого	103 (75,7%) 100%	33 (24,3%) 100%	136(100%)	

При оценке результатов лечения в зависимости от наличия структурных изменений по данным МРТ, обнаружено, что из 122 детей, у которых получены катамнестические сведения, у 74 (81,3%) детей из 91 с локализованными изменениями в височной доле достигнут Engel класс I (таблица 14), хотя и без статистически значимой взаимосвязи. При распространенных изменениях Engel класс I отмечался у 12 (75%) из 16. При отсутствии каких-либо структурных изменений Engel класс I отмечался только у 10 (66,7%) из 15 (p=0,23).

Таблица 14 – Зависимость результатов лечения от структурных Изменений по данным МРТ головного мозга (n=122)

Данные МРТ	Engel I	Engel II-IV	Всего	p-value
Локализованные изменения в височной доле	74 (81,3%) 77,1%	17 (18,7% 65,4%	91 (100%) 74,6%	p=0,38
Распространенные изменения	12 (75%) 12,5%	4 (25%) 15,4%	16 (100% 13,1%	p=0,47
МРТ негативные	10 (66,7%) 10,4%	5 (33,3%) 19,2%	15 (100%) 12,3%	p=0,23
Итого	96 (78,7% (100%)	26 (21,3%) (100%)	122(100%)	

$\chi^{②}$=47; p>0,05

При определении зависимости результата лечения от типа хирургического вмешательства, нами показано, что наиболее важным фактором, определяющим исход операции между различными хирургическими методами, являлась полнота резекции эпилептогенного и эпилептического очагов. Самый лучший результат (Engel класс I) отмечался после передней темпоральной резекции с АмГЭ и

полным удалением зоны структурных изменений (опухоли, каверномы) у 10 (90,9%) Engel I (слева – 3, справа – 7), что обеспечивало наибольший объем резекции. После передней темпоральной резекции с АмГЭ прекращение приступов достигнуто в 66 (78,6%) наблюдений. Тогда как после передней ВЛЭ без удаления медиальных темпоральных структур – у 14 (66,7%), субпиальной резекция неокортекса – у 12 (70,6%). В двух наблюдениях после селективной АмГЭ прекращение приступов отмечено в одном случае ($p<0,05$).

Таким образом, самые лучшие результаты отмечены после удаления коркового эпилептического очага в сочетании с АмГЭ, т.е. при наиболее полном удалении эпилептогенного и эпилептического очагов. Полнота резекции является наиболее достоверным предиктором хороших результатов.

При сравнении результатов операций в зависимости от стороны вмешательства, оказалось, что результаты лечения не зависели от стороны операций. Так, Engel класс I после операций на правой височной доле достигнут у 42 (73,7%) пациента из 57. В тоже время после вмешательств на левой височной доле 61 (77,2%) детей были в Engel класс I из 79 ($p=0,86$).

Анализ зависимости результатов от гистоструктуры представлено в таблице 15.

Таблица 15 – Зависимость результатов лечения от гистоструктуры (n=136)

Гистологические данные	Engel I	Engel II-IV	Всего	p-value
Корковые дисплазии	18 (75%) 17,5%	6 (25%) 18,2%	24 (100%) 17,6%	p=0,56
Глионевральные опухоли	8 (88,9%) 7,8%	1 (11,1%) 3%	9 (100%) 6,6%	p=0,33
Склероз гиппокампа	11 (68,8%) 10,7%	5 (31,2%) 15,2%	16 (100%) 11,8%	p=0,37
Туберозный склероз	1 (33,3%) 1%	2 (66,7%) 6,1%	3 (100%) 2,2%	p=0,16
Кавернома	2 (66,7%) 1,9%	1 (33,3%) 3%	3 (100%) 2,2%	p=0,57
Арахноидальная киста	11 (78,6%) 10,7%	3 (21,4%) 9,1%	14 (100%) 10,3%	p=0,55
Другие (эпилептическая лейкоэнцефалопатия, глиоз, рубец)	52 (77,6%) 50,5%	15 (22,4%) 45,4%	67 (100%) 49,3%	p=0,46
Итого	103 (75,7%) 100%	33 (24,3%) 100%	136(100)	

Как видно из таблицы 15 лучшие результаты отмечались при наличии структурных изменений, особенно при ФКД (p=0,6), и глионевральных опухолях (p=0,3), арахноидальных кистах (p=0,6), эпилептической лейкоэнцефалопатии (p=0,5), хотя и без статистической значимости.

Анализ зависимости результатов лечения от наличия ранних послеоперационных приступов указывал на прекращение приступов только у 7 (26,9%) из 26, у которых отмечались ранние эпилептические приступы в послеоперационном периоде (p<0,001).

Сравнение исходов операций в динамике показал, что непосредственно после операции приступы прекратились у 81,8%, однако по мере увеличения сроков наблюдения этот показатель уменьшался. Так через 1 год приступы прекратились у 75,7% детей, через 3 года у 69,2% (p<0,01), через 5 лет у 68,5% (p<0,01) и через 10 лет у 63,4% (p<0,05). Таким образом, стабилизация результатов отмечается не ранее чем через 3 года после операции, а в дальнейшем исходы оставались относительно стабильными.

Резюме. Большинство пациентов с ВЭ были дети старше 8 лет (74,1%) с манифестацией заболевания в возрасте до 7 лет у 73,4% и продолжительностью более 5 лет у 46,9% детей. Наиболее характерными для темпоральной эпилепсии были комплексные парциальные (мономорфные или полиморфные) приступы у 72% пациентов. Аура отмечена у 36,4% и статусное течение у 14,7%. Типичны приступы с высокой частотой от нескольких раз в сутки до более 2 за неделю у 65,8%, что свидетельствует о прогредиентном течении заболевания и формировании эпилептической системы. Предоперационный дефицит памяти и психопатологическая симптоматика обнаружена у 52% детей и была свойственна детям с частыми полиморфными приступами и склонностью к серийному и статусному течению (p<0,001). Для данной формы эпилепсии не типична симптоматика грубого очагового неврологического поражения, но вместе с тем у 60% определялась рассеянная микроочаговая симптоматика.

ЭЭГ-диагностика выявляла одностороннюю очаговую височно-долевую

пароксизмальную активность у 57,4% детей, преимущественно в старшей возрастной группе (83,6%), тогда как в младшем возрасте нередко (65,8%) отмечалось вовлечение прилежащих структур, чаще лобной доли ($p<0,05$). Доля выявляемой локализованной височно-долевой активности была выше при ВЭМ.

Височная эпилепсия характеризовалась частым выявлением структурных изменений на МРТ у 87,8% детей, в подавляющем большинстве случаев с вовлечением гомолатеральной височной доли – 74,8%, а МР-негативные случаи составили 12,2%. Наиболее характерными на МРТ оказались глиозные и кистозно-атрофические изменения – 33,3%, ФКД – 22,8% и гиппокампальный склероз – 13,1%. Менее свойственны – АК, ТС, каверномы и глионевральные опухоли. МРС позволяла выявлять изменение спектра метаболитов, характерных для нейрональной потери в височной доле и выявить неопластический процесс на дооперационом периоде. ФМРТ содействовала в определении доминантного полушария в старшей возрастной группе и устраняла необходимость применения теста Вада. ПЭТ с 18ФДГ указывал на латерализацию очага эпилептической активности, что, в сочетании с клинико-электрофизиологической картиной и данных нейровизуализации, позволило ставить показания для хирургического лечения у 66,3% детей. ОФЭКТ более информативен в иктальном периоде, а в интериктальном в 55,6% случаев не позволял уточнить эпилептический и эпилептогенный очаг. Инвазивный мониторинг потребовался в 11,9% случаев при диссонировании результатов неинвазивных методов диагностики и оказался высокоинформативным для локализации источника эпилептической активности.

Наиболее важным фактором долгосрочного контроля над приступами являлась полнота удаления эпилептического и эпилептогенного очага. Передняя ВЛЭ с АмГЭ была методом выбора у большинства детей – 63,64% и коррелировала с хорошим исходом операций ($p<0,05$). Более обширная резекция, учитывая пластичность детского мозга, с удалением зоны структурных изменений и ВЛЭ с АмГЭ сопровождалась наилучшими результатами, в то время как при МР-негативных случаях результаты были хуже. Менее агрессивные вмешательства выполнялись при определении очага эпиактивности в латеральной

височной коре, а селективная АмГЭ только у 2 детей старшего возраста с доказанной активностью в медиабазальных структурах.

Гистологическое исследование показало преобладание эпилептической лейкоэнцефалопатии, глиозных и рубцово-атрофических изменений у 44,7% и ФКД у 21,7% детей. Арахноидальные кисты, склероз гиппокампа, глионевральные опухоли, туберозный склероз были представлены реже.

Ближайшие результаты лечения до 1 года показали полное прекращение приступов у 75,7% детей с нормализацией когнитивных функций до предоперационных и улучшение качества жизни, что сопровождалось улучшением ЭЭГ-показателей. При оценке отдаленных результатов в промежутке от 3 до 10 и более лет обнаружено снижение числа наблюдений с полным прекращением приступов до 69,2% через 3 года, 5 лет 68,5% и 63,4% через 10 и более лет ($p<0,05$). Прекращение приступов сопровождалось полной или значительной нормализацией психических функций.

Оценка предикторов результатов лечения показала, что возраст манифестации заболевания до 1 года был прогностически неблагоприятным фактором, и наоборот, при возрасте манифестации старше 8 лет отмечался лучший ответ ($p<0,001$). Большая продолжительность эпилепсии являлась фактором риска рецидива и худших результатов, и раннее хирургическое вмешательство приводило к благоприятным результатам, предотвращая необратимое снижение когнитивных функций и инвалидизации. При продолжительности заболевания до 5 лет получен исход Engel I у 86,3% пациентов. Небольшая частота пароксизмов (1-3 раза в месяц) ассоциировалась с прекращением приступов у 100% ($p<0,01$). При комплексных парциальных и парциальных приступах или их сочетании – исход Engel I отмечался у 84,7%, 84,2% и 81,8% наблюдений, но без статистической значимости. Наличие генерализованных приступов (Engel I 56,7%) и/или эпилептического статуса (Engel I 50%) являлся прогностически неблагоприятным фактором ($p<0,001$).

При локализованной односторонней височной активности на ЭЭГ получен Engel I исход в 88,6% наблюдений ($p<0,05$), а локализованных в височной доле

структурных изменениях – в 81,3% ($p>0,05$).

Наиболее лучший результат в отдаленном периоде отмечался после темпоральной резекции с АмГЭ и полным удалением зоны структурных изменений вне зависимости от стороны вмешательства – в 90,9% Engel I, при передней ВЛЭ с АмГЭ – 79,5%, при передней темпоральной резекции с сохранением медиальных структур (58,8%), субпиальной резекции неокортекса (53,3%) прекращения приступов ($p<0,05$).

Также замечено, что ранний рецидив оказался прогностически неблагоприятным фактором – Engel I исход достигнут только в 26,9% случаев ($p<0,001$). И наконец, результаты лечения височной эпилепсии на протяжении наблюдения ухудшались от 81,8% на момент выписки до 75,7% к 1 году и стабилизировались к 3 годам – 69,2%, однако, в дальнейшем через 5 и 10 лет также результаты ухудшились до 68,5% и 63,4%.

ГЛАВА IV. ДИАГНОСТИКА И РЕЗУЛЬТАТЫ ХИРУРГИЧЕСКОГО ЛЕЧЕНИЯ ЭКСТРАТЕМПОРАЛЬНОЙ ЭПИЛЕПСИИ

4.1. Клинико-нейрофизиологическая и нейровизуализационная характеристика детей с экстратемпоральной эпилепсией

В группу больных с экстратемпоральной формой эпилепсии включены 133 детей, которые соответствовали критериям экстратемпоральной эпилепсии (ЭЭ) с локализацией эпилептического очага в корковых или глубинных отделах лобной, теменной или затылочной долей одного полушария головного мозга.

Существенной разницы по половому признаку не отмечено. Мальчиков было 76 (57,14%), а девочек – 57 (42,86%). Возраст пациентов на момент операции варьировал от 6 месяцев до 17 лет. Средний возраст составил 9,88±4,83 (Мо – 14, Ме – 11). Больше всего было детей в возрасте старше 8 лет, что составило 94 (70,68%) наблюдения. Возраст на момент операции до 3 лет был обнаружен у 19 (14,28%) детей, от 4 до 7 лет – у 20 (15,04%), от 8 до 11 лет – у 37 (27,82%), от 12 до 17 лет – у 57 (42,86%).

Выявлены следующие этиологические факторы заболевания: 1) ФКД – 28 (21,05%), 2) перинатальная патология – 22 (16,54%), 3) последствия ЧМТ – 20 (15,04%), 4) кавернома – 15 (11,28%), 5) АК – 12 (9,02%), 6) неясная этиология - 11 (8,27%), 7) опухоли – 8 (6,02%), 8) последствия нейроинфекций – 6 (4,51%), 9) ТС – 4 (3,01%), 10) смешанная этиология (сочетание перинатальной патологии и инфекции) – 4 (3,01%), 11) АШВ – 3 (2,25%).

Фебрильные судороги в анамнезе отмечались у 5 (3,8%) пациентов. Наследственная отягощенность обнаружена у 4 (3%) детей.

Возраст манифестации заболевания колебался от 1 суток до 16 лет (средний возраст составлял 5,58±4,55 лет (Мо – 2, Ме – 5). Возраст к моменту первого приступа менее 1 года был у 30 (22,55%), 1-3 – у 24 (18,05%), 4-7 лет – у 37 (27,82%), 8-10 лет – у 20 (15,04%), 11-14 лет – у 16 (12,03%), и старше 15 лет – у 6 (4,51%) наблюдений. Таким образом, у 91 (68,42%) пациента заболевание манифестировало в возрасте до 7 лет, что свидетельствовало о довольно раннем

начале заболевания.

Длительность течения заболевания до операции колебался от 6 месяцев до 16 лет. Средняя продолжительность течения заболевания до операции составила 4,31±3,10 года (Мо – 3, Ме – 3). Полученные данные указывают на преобладание детей с продолжительностью заболевания до момента операции менее 5 лет, что составило 85 (63,91%) наблюдений.

Основные типы эпилептических приступов у больных с ЭЭ, которые в большинстве случаев совпадали с данными ЭЭГ, представлены в таблице 16. У 52 (39,1%) детей в анамнезе отмечались ауры, которые хорошо коррелировали с топографией эпилептического очага (чувство головокружения, страх, соматосенсорные проявления). У 97 (72,93%) больных отмечались мономорфные приступы. Среди мономорфных превалировали простые парциальные – у 34 (25,56%) детей. Первично-генерализованные наблюдались у 29 (21,8%), вторично-генерализованные у 26 (19,55%), комплексные парциальные припадки - у 10 (7,52%). Более одного типа приступа в структуре заболевания отмечался у 36 (27,07%) пациентов. Инфантильные спазмы в анамнезе обнаружены у 7 (5,3%).

Таблица 16 – Распределение наблюдений с ЭЭ по типу припадков (n = 133)

Тип приступов	Абс. число	%
Простые парциальные	34	25,57%
Генерализованные	29	21,81%
Простые парциальные с вторичной генерализацией	22	16,54%
Простые парциальные и комплексные парциальные	17	12,78%
Комплексные парциальные	10	7,52%
Простые парциальные и простые парциальные с генерализацией	6	4,51
Простые парциальные с генерализацией и генерализованные	4	3,0%
Комплексные парциальные с вторичной генерализацией	3	2,26%
Простые парциальные и генерализованные	3	2,26%
Комплексные парциальные и комплексные парциальные с вторичной генерализацией	2	1,5%
Простые парциальные, переходящие в сложные, а затем в генерализованные	1	0,75%
Простые парциальные и комплексные парциальные с генерализацией	1	0,75%
Комплексные парциальные и генерализованные	1	0,75%
Всего	133	100%

Частота эпилептических приступов составляла от 3 раз в месяц до несколько припадков за сутки. У 25 (18,8%) больных отмечались более 2-х приступов за сутки (от 2 до 50). У 6 (4,51%) пациентов были ежедневные приступы. Эпилептические припадки с частотой от 2 до нескольких приступов в неделю обнаружены у 43 (32,33%) детей, еженедельные – у 34 (25,56%), от 1 до 3 раз в месяц – у 25 (18,8%). Таким образом, ежедневные или более одного припадка за неделю наблюдались у 74 детей (55,64%), что свидетельствует о формировании эпилептической системы и прогредиентом течении заболевания. Статусное и серийное течение заболевания отмечено у 23 (17,3%) детей.

Нейропсихологическое обследование выполнено у 107 (80,45%) детей старше 5 лет, которое выявило нормально-пограничный диапазон когнитивных функций у 44 (41,1%) пациентов. Дефицит памяти на дооперационном этапе обнаружен у 63 (58,9%) детей. Нормальные или слабо выраженные мнестические нарушения выявлены у 44 (41,12%), выраженные – у 56 (52,34%), грубо выраженные – у 7 (6,54%). Регресс ранее приобретенных навыков после начала эпилепсии отмечено у 12 из 107 детей. Более грубые когнитивные расстройства отмечались у больных с ранним началом приступов, до 1 года, родовыми травмами и туберозным склерозом ($p<0,001$).

Клинико-неврологическое обследование на дооперационном периоде не выявило признаков грубого очавого поражения головного мозга у подавляющего большинства детей – 113 (84,9%). Однако, при детальном обследовании определялась рассеянная микроочаговая симптоматика в виде рефлекторной асимметрии и умеренно выраженного контралатерального пареза лицевого нерва у 78 детей (58,7%). Грубая очаговая неврологическая симптоматика на дооперационном периоде обнаружена у 15 (11,3%) пациентов, и была представлена моторным дефицитом. Только в 13 наблядениях неврологическая симптоматика указывала на сторону поражения (у 8 слева, у 5 справа). Спастический левосторонний гемипарез выявлен у 8 детей, правосторонний - у 5. Спастический тетрапарез определялся у 2 пациентов.

Всем 133 пациентам выполнены многократные скальповые ЭЭГ. В 20 случаях проведен ВЭМ для анализа межприступной и приступной эпилептической активности. Интериктальная скальповая ЭЭГ показала одностороннюю очаговую пароксизмальную активность в фоновой записи и под действием провоцирующих факторов у 77 (57,9%) пациентов. Из них преимущественно в лобной – у 18 (рисунок 18), лобно-центральной у 10, центральной у 1, центрально-теменной – у 13, теменной - 2, теменно-затылочной у 9, затылочной у 4, височно-лобных – 10, височно-теменой – 8, височно-затылочной – 1, височно-центральных – у 1 пациента. Распространение очаговой эпилептической активности на прилежащие корковые височные структуры наблюдалось довольно часто, у 20 детей.

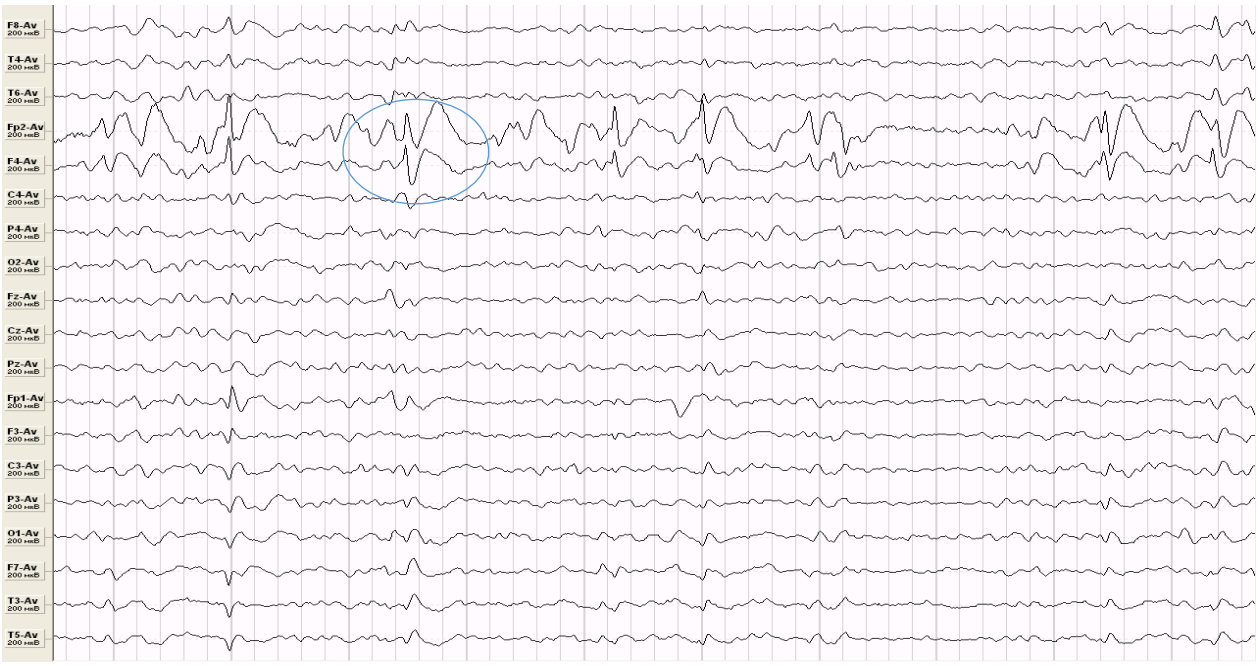

Рисунок 18 – Больной И., 2г 9 мес. Ист. б. №2293-08. На ЭЭГ регистрируются грубые распространенные изменения с очагом пароксизмальной активности в лобном отделе правого полушария.

Одностороння мультифокальная активность в одном из полушарий большого мозга выявлена у 42 (в правом полушарии – у 23, в левом – у 19) пациентов. При скальповой ЭЭГ в межприступном периоде двусторонние генерализованные изменения пароксизмальной активности в фоновой записи отмечались у 14 детей. У 6 из них – с локальным преобладанием в одном из

полушарий большого мозга, а в 1 случае – с локальным битемпоральным преобладанием. Межприступная фокальная медленноволновая активность дельта и тета диапазона была более характерной для детей до 6 лет ($p<0,05$) и обнаружена в 25% случаев. Интериктальные спайки, полиспайки и комплексы пик-волна (медленная и быстрая волна), а также острая-медленная волна и быстрый иктальный паттерн были характерны для детей старшего возраста – 75% ($p<0,001$).

Совпадение данных ВЭМ с межприступной скальповой ЭЭГ было выявлено у 14 (70%) из 20 пациентов. В других случаях доминирующий иктальный и интериктальный паттерны отличались между собой. По данным ВЭМ (рисунок 19) эпилептическая активность характеризовалась ипсилатеральными локализованными пароксизмальными изменениями у 15 (75%) пациентов. Односторонняя, но мультифокальная эпилептическая активность выявлена у 2 (10%) пациентов, генерализованный иктальный эпилептический паттерн - у 3.

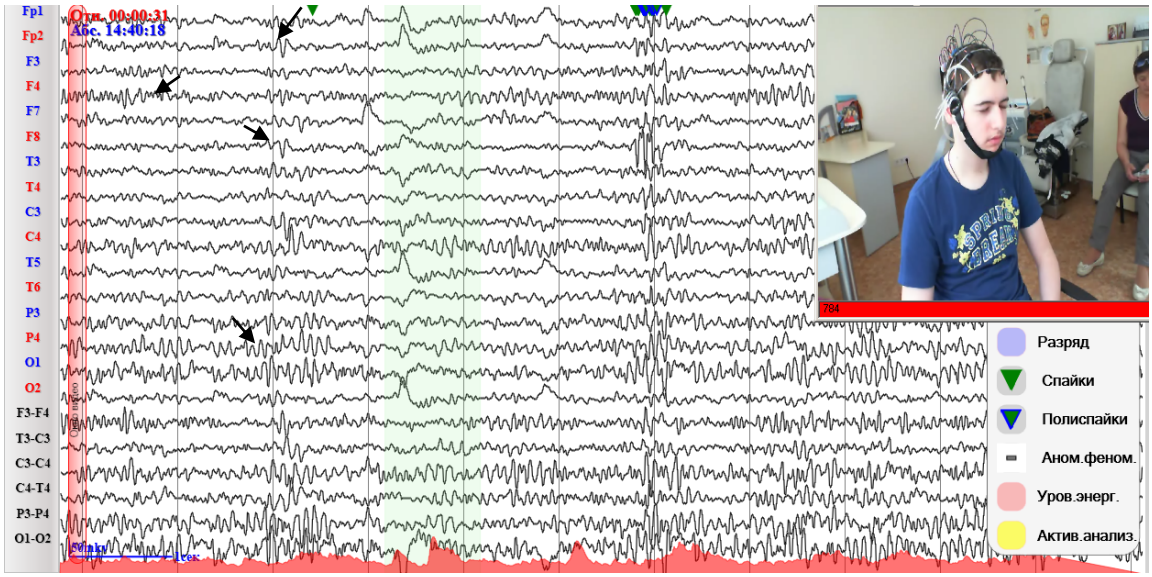

Рисунок 19 – ВЭМ. Больной Т., 16 лет. Ист. б. №3259-14. Акцент пароксизмального характера в правой лобно-теменной области.

Анализ результатов нейровизуализации (МРТ, КТ) выявил структурные изменения головного мозга экстратемпоральной локализации у 112 (84,2%) детей (рисунок 20 А-О).

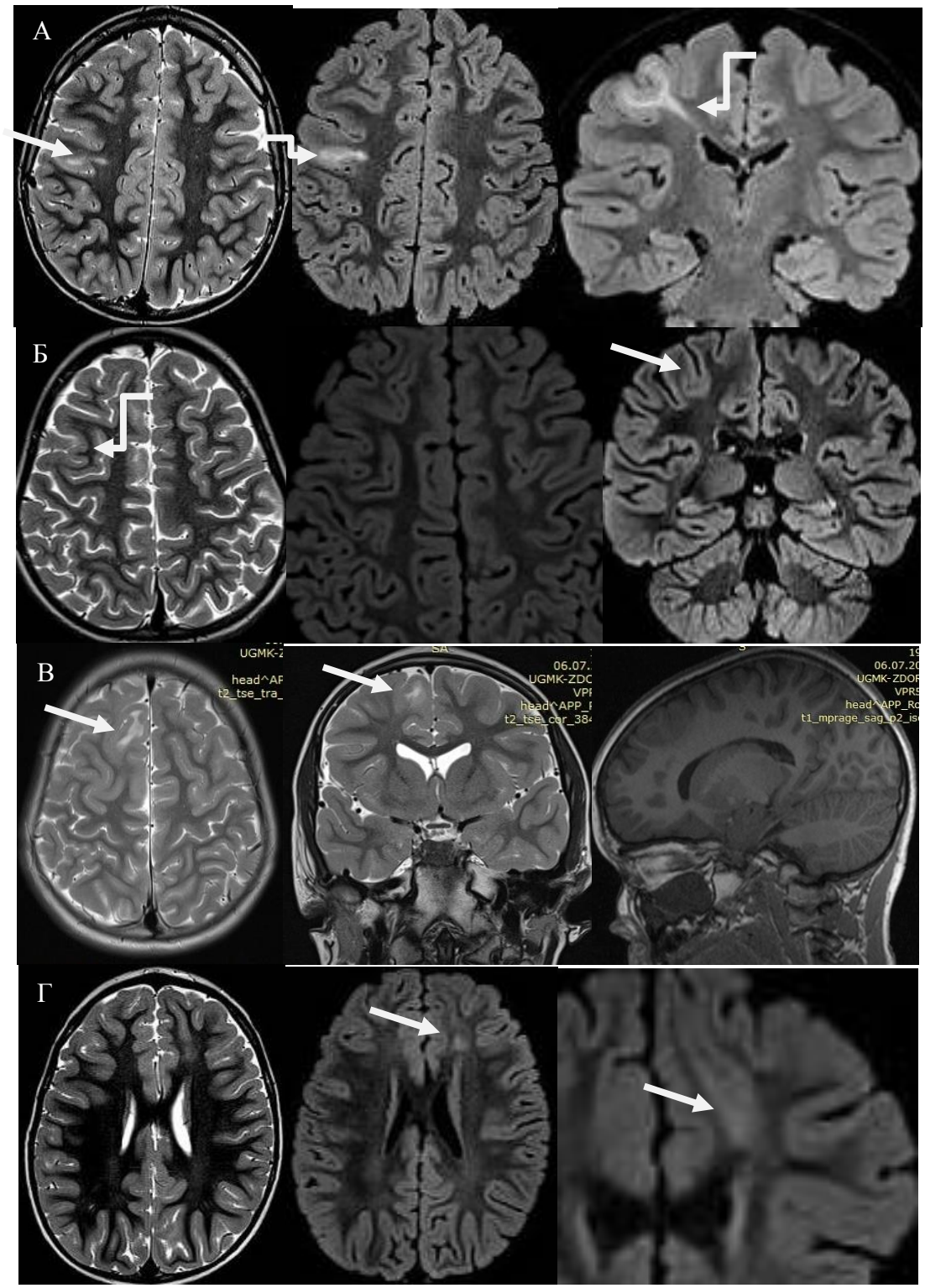

Рисунок 20(А-Г) – МРТ 3 Тл. Больной С., 10 лет (А). Ист. б. №562-10. ФКД II типа Тейлора правой лобной доли на Т1, Т2ВИ и Flair. Зона повышения иненсивности сигнала в виде треугольника - трансмантельный признак. Больная Б., 7 лет (Б). Ист. б. №2060-11. ФКД II типа правой прецентральной извилины. Повышение сигнала от субкортикального белого вещества на Т2ВИ и Flair; утолщение коры со стертостью границы между серым и белым веществом. Больная М., 9 лет (В). Ист. б. №1244-09. ФКД II типа. Утолщение коры правой лобной доли на Т1 и Т2ВИ. Больной Н., 3 лет (Г). Ист. б. №2463-08. ФКД II типа на и Т2 Flair.

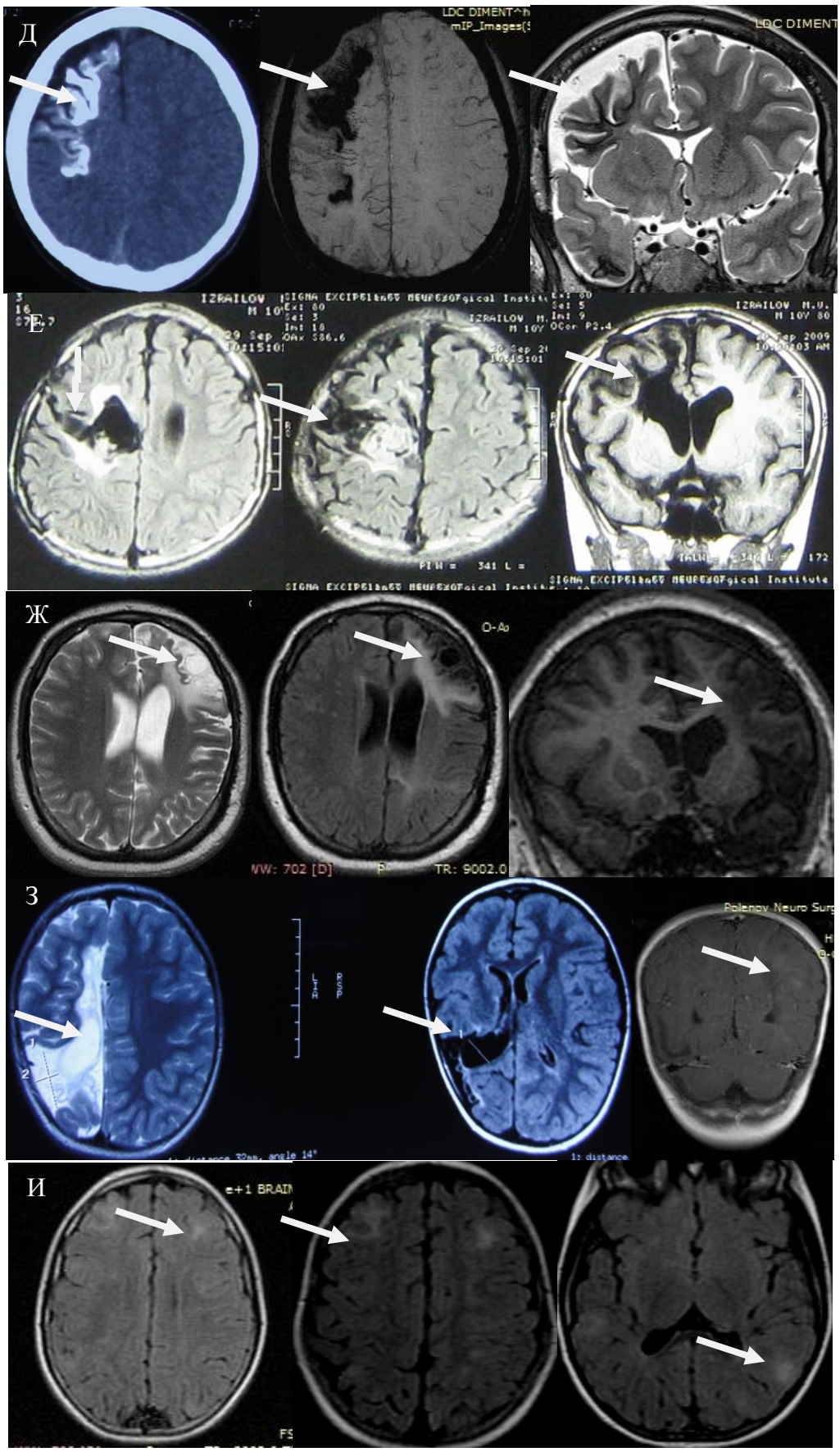

Рисунок 20(Д,Е,З,И) – Больная К., 4 лет (Д). Ист.б. №2116-09. Ангиоматоз Штурге-Вебера. Больной И., 10 лет (Е). Ист.б №.2747-09. Грубый соединительно-тканный рубец и кистозно-атрофические изменения на Т1 и Т2ВИ лобной и теменной долей.

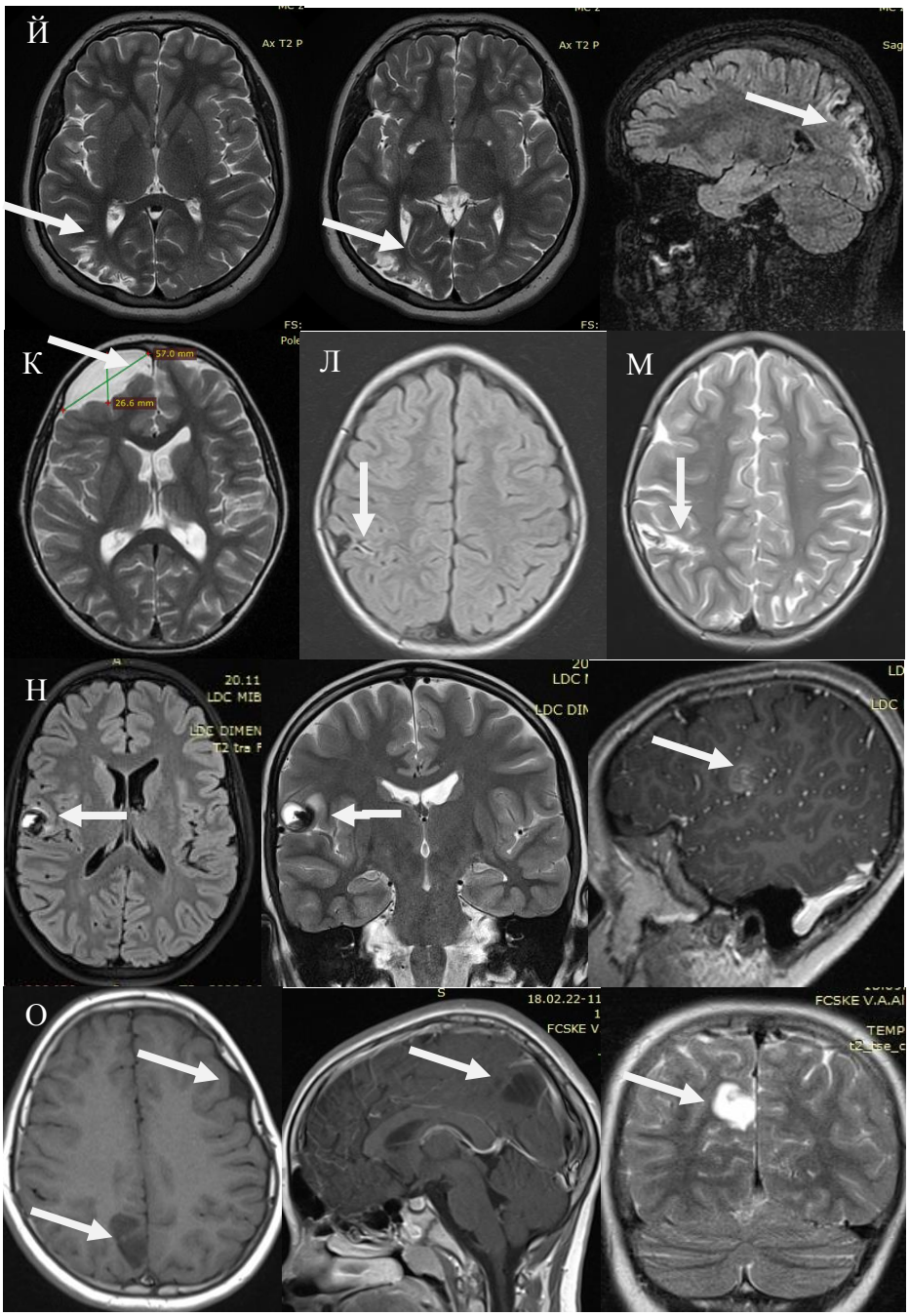

Рисунок 20(Й-О) – Больной Н., 15 лет (Ж). Ист. б. №1544-08. Кистозно-атрофические изменения левой лобной и височной долей. Больной Щ., 5 лет (З). Ист. б. №32-13. Кистозно-атрофические изменения правого полушария. Больная Ж., 11 мес (И). Ист. б. №1583-12. Туберзный склероз - множественные туберы в обоих полушариях. Больная З., 15 лет (Й). Ист. б. № 853-13г. Глиозно-атрофические изменения затылочной и теменной долей на Т2ВИ и Flair. Больная М., 11 лет. (К). Ист. б. №981-10. Арахноидальная киста полюса правой лобной доли. Больная Р., 5 лет. (Л,М). Ист. б. №838-14. Кавернома теменной доли на Т1 и Т2ВИ. Больной Е., 16 лет. (Н). Ист. б. №1235-14. Кавернома стыка правой лобной и теменной долей на Т1, Т2ВИ и Flair. Больная Т., 11 лет. (О). Ист. б. №968-09. ДНЭО правой теменной доли и арахноидальная киста левой лобной области.

Распределение патологических изменений по преимущественной локализации выглядело следующим образом: в лобной доле – 64 (48,1%), теменной – 25 (18,8%), затылочной – 10 (7,5%), сочетанные изменения – 13 (9,8%), нет изменений – 21 (15,8%) наблюдения. МРТ головного мозга выполнена 118 детям. По данным МРТ головного мозга (рисунок 20 А-О) структурные изменения выявлены у 101 (85,6%) пациентов: в лобной доле – у 62 (61,4%) пациентов, теменной – 21 (20,8%), затылочной – 9 (8,9%). У остальных 9 (8,9%) больных с сочетанными аномалиями имели место диффузные изменения с расширением желудочковой системы и субарахноидальных пространств, которые не позволяли при определении показаний к операции говорить о совпадении МРТ и ЭЭГ-данных. В 17 (14,4%) случаях по данным МРТ патологии не выявлено. Таким образом, общее количество МР-негативных случаев составило 26 (22,1%) пациентов.

Глиозные и рубцово-атрофические изменения обнаружены у 28 (23,7%) пациентов. При рубцово-атрофических и глиозных изменениях у детей и подростков отмечалось резкое уменьшение в объеме пораженных отделов мозга, обусловленное локальными или диффузными рубцово-атрофическими процессами, асимметрией боковых желудочков за счет расширения арахноидальных пространств на стороне поражения и негомогенностью мозговой структуры в пораженной гемисфере на Т1 и Т2ВИ и FLAIR. Фокальные корковые дисплазии по данным окончательного диагноза выявлены у 28 (23,7%) пациентов. Только у 22 пациентов этот диагноз установлен на основании МРТ. Признаками ФКД I типа с региональной редукцией объема белого и скоплением серого вещества в виде отграниченного узла по краю борозды, как правило, расширенной, а также изменение сигнала от белого вещества на Т2ВИ и FLAIR отмечались у 8. ФКД II типа с размытостью границы «серое-белое» вещество, локальное утолщение коры, местное усиление сигнала от коры и субкортикального белого вещества, а также «трансмантийный» признак в виде «тяжа» обнаружен в 13 случаях на Т1, Т2ВИ и FLAIR. В одном случае рядом с доброкачественной опухолью затылочной доли при гистологическом

исследовании обнаружен участок ФКД. У 5 детей по данным МРТ признаков ФКД не выявлено: в двух случаях были атрофические изменения и подозревался глиозный рубец, в двух случаях – патологии не было, в одном – предполагалась опухоль. По локализации на МРТ признаки ФКД в лобной доле обнаружены у 18 детей, теменной – у 3, затылочной – у 1, арахноидальные кисты – у 12 (10,2%).

По данным МРТ каверномы головного мозга диагностированы у 15 (12,7%) больных. В 10 случаях они локализовались в лобной доле, в 5 – теменной. 9 пациентов с каверномами имели гетерогенный (сетчатый) сигнал на Т2ВИ и менее четкий изо-гиперинтенсивный на Т1ВИ. У 2 пациентов кавернома имела гиперинтенсивный сигнал на Т1ВИ, и гиперинтенсивный сигнал на Т2ВИ с гипоинтенсивным ободком по периферии.

В 13 случаях на МРТ предполагалась доброкачественная глионевральная опухоль. Однако, в 3 наблюдениях после ПЭТ с метионином, на которых не отмечалось накопление радиофармпрепарата, диагноз опухоли был снят. При гистологическом исследовании у них выявлены рубцово-атрофические изменения. В одном случае, при гистологическом исследовании препаратов, несмотря на подозрение по МРТ с контрастированием и ПЭТ с метионином, объемное образование не подтвердилось (был выявлен участок ФКД). Еще в одном случае рядом с ДНЭО определен участок ФКД (IIIb). Во всех других 8 случаях доброкачественные новообразования подтверждены по данным гистологического исследования.

Множественные кортикальные туберы (гамартомы) на Т2ВИ и FLAIR обнаружены в 4 наблюдениях. При этом структурные изменения в виде нечетких гиперинтенсивных округлых билатеральных субэпендимарных образований на Т2ВИ и изо- или гиперинтенсивные на Т1ВИ (на КТ кальцинаты) выявлены у 3 пациентов, субэпендимарная гигантоклеточная астроцитома переднего рога бокового желудочка, распространяющаяся в область межжелудочкового отверстия с гидроцефальным расширением желудочка – у 1.

На МРТ при АШВ у 3 детей обнаружены вторичные постгеморрагические изменения в виде обширных зон кортикальной атрофии, патологические сосуды

(перивентрикулярнве вены) и кальцинаты в форме гипоинтенсивных на Т1 и Т2ВИ зон, повторяющих извилины в лобной доле – у 2 и в затылочной – у 1.

Диффузионно-тензорная МРТ трактография выполнена у 17 пациентов. Методика диффузионно-взвешенных изображений позволила выявить признаки поражения трактов (рисунок 21), что свидетельствовало о нарушении целостности проводящих путей и возможности их участия в эпилептогенезе.

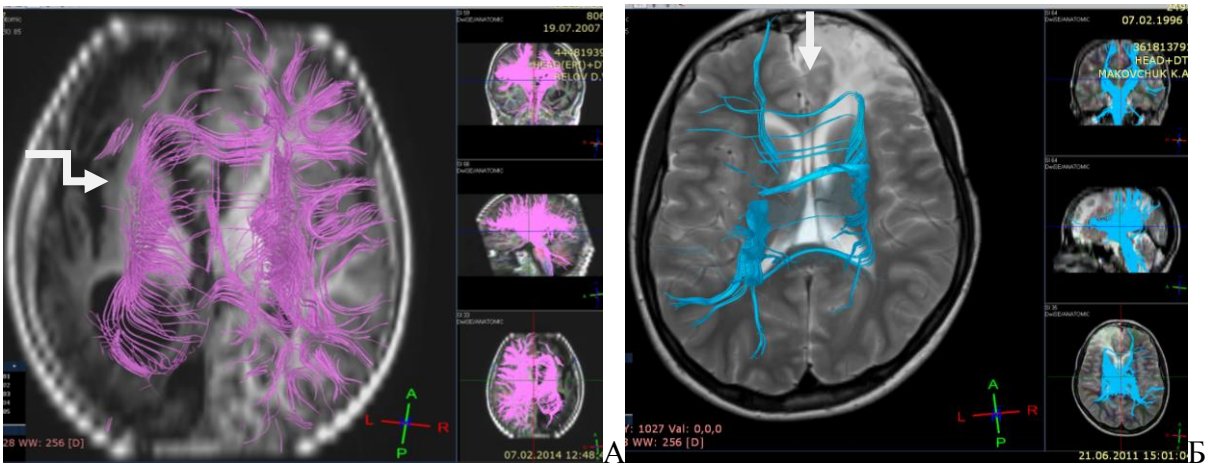

А Б

Рисунок 21 – МРТ тракты. А. Больная Б., 8 лет. Ист. б. №2060-11. Обеднение трактов в зоне атрофических изменений левого полушария. Б. Больная М., 13 лет. Ист. б. №3214-09. Разрушение трактов в области кистозно-глиозных изменений правой лобной доли.

Протонная МРС выполнена у 11 детей (рисунок 22. А, Б). Снижение концентрации NAA и повышение концентрации холина и креатинина, характерные для эпилептического очага выявлены у 60%. Такое соотношение обнаружено в лобной доле у 3 из 5.

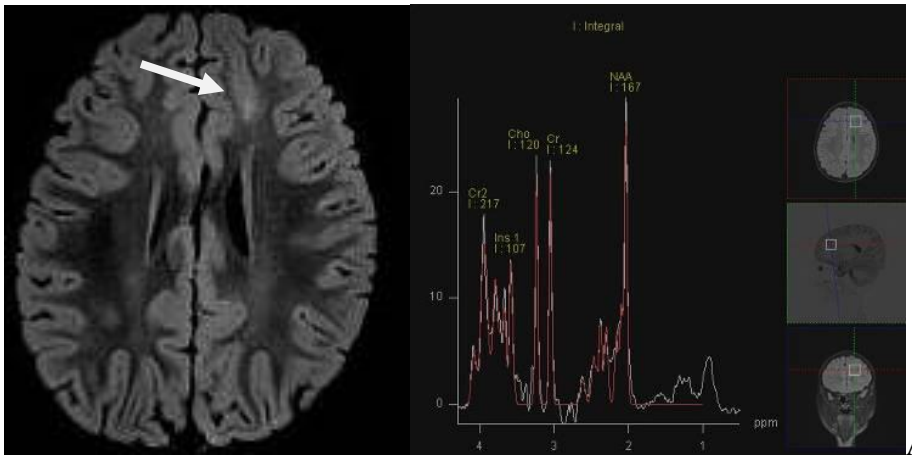

А

Рисунок 22 – Больной И., 2 лет (А). Ист. б. №463-14. МРТ Flair ФКД II типа левой лобной доли. МРС изменение спектра метаболитов.

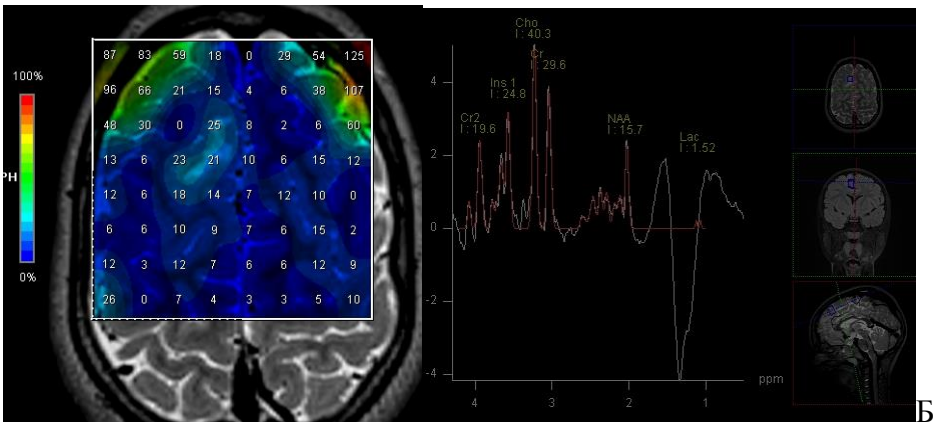

Б

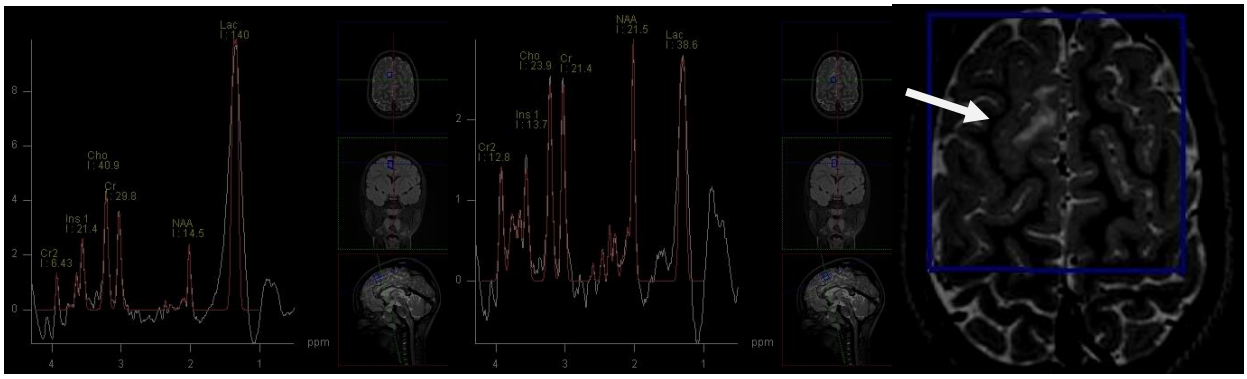

В

Рисунок 22(Б,В) – Больной Х., 9 лет (Б,В). Ист. б №2762-11. МРТ 3 Тл. Многовоксельная спектроскопия. В проекции верхней и средней лобной извилины определяется локальное утолщение коры с признаками нарушения кортико-медуллярной границы.

По типичному паттерну изменений спектра метаболитов и пролиферативной активности на дооперационном этапе диагностированы ДНЭО у 4 и глионевральные опухоли – у 2 детей.

ФМРТ была выполнена у 6 пациентов для определения доминантного полушария с локализацейи сенсомоторной зоны и речевого центра (рисунок 23). У 4 пациентов доминантным с локализацией центра речи и двигательного центра было левое полушарие, у одного пациента доминантным оказалось правое полушарие. В одном наблюдении результаты фМРТ были неубедительными. Клинические исследования показали практическую значимость фМРТ для картирования сенсомоторной коры и центров речи. Результаты фМРТ позволили получить дополнительную информацию о локализации двигательного центра и речи, что помогало при планировании хирургического доступа.

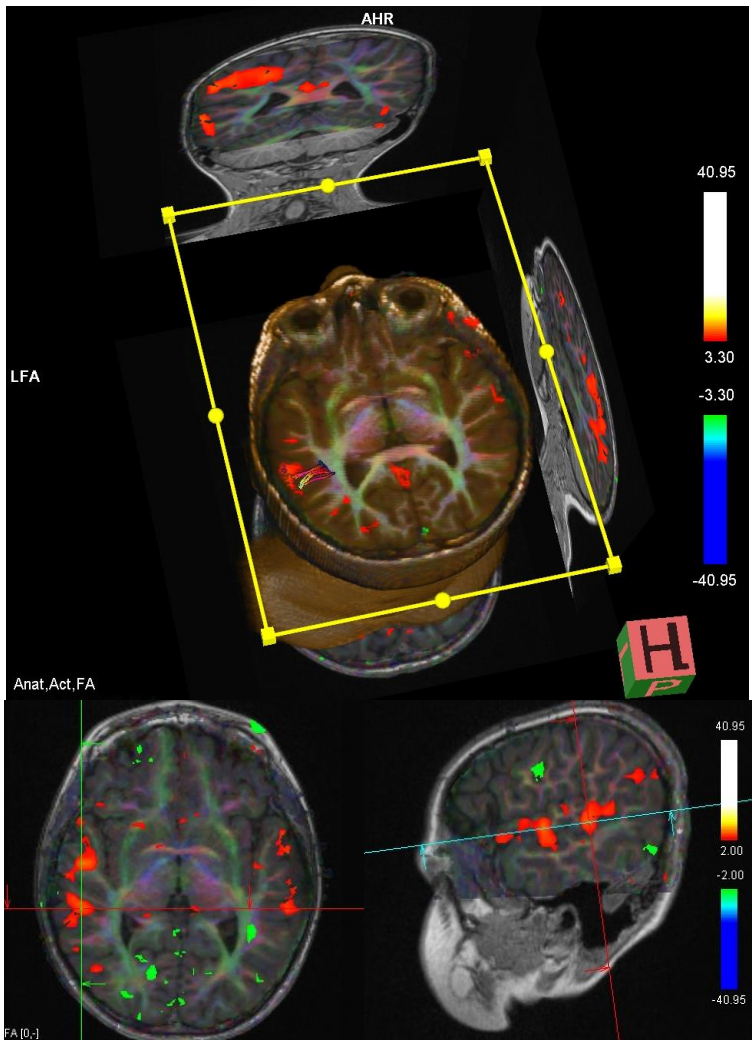

Рисунок 23 – ФМРТ. 3 Тл. Больной Х., 9 лет. Ист. б. №2762-11. Корковая дисплазия правой лобной доли. Сенсорная речевая зона (Вернике) расположена в 39 и 40 зонах Бродмана, моторная речевая зона (Брока) - в 44 зоне левого полушария.

ПЭТ с 18ФДГ в межприступном периоде выполнена у 17 детей. Фокальное снижение интенсивности метаболизма в медиальной (рисунок 24 А), орбитофронтальной или дорсолатеральной коре области лобной доли в межприступном периоде отмечено у 8 (66,7%) детей из 12. Наряду с фокальным гипометаболизмом отмечалось также изменение метаболизма глюкозы в латеральной височной коре, а также в теменной коре, и в области островка, ипсилатерального таламуса. В 7 (70%) случаях область или доля гиипометаболизма (рисунок 24 Б, В) совпадала с зоной структурных изменений, продемонстрированной на МРТ. У 2 пациентов область гипометаболизма не соответствовала данным МРТ. В 1 случае локальный гипометаболизм не выявлен.

Как показали наши данные ПЭТ, с ФДГ хорошо коррелировали с клинико-электрофизиологическими данными, результатами нейровизуализации и инвазивного мониторинга. Признаки гипометаболизма глюкозы у пациентов с ЭЭ обнаружены у 3 (42,9%) из 7 МРТ – негативных случаев. Клиническое применение ПЭТ с ФДГ в предоперационной локализации фокуса эпилептической активности ограничивалось низкой специфичностью по отношению к нейрофизиологическому обследованию.

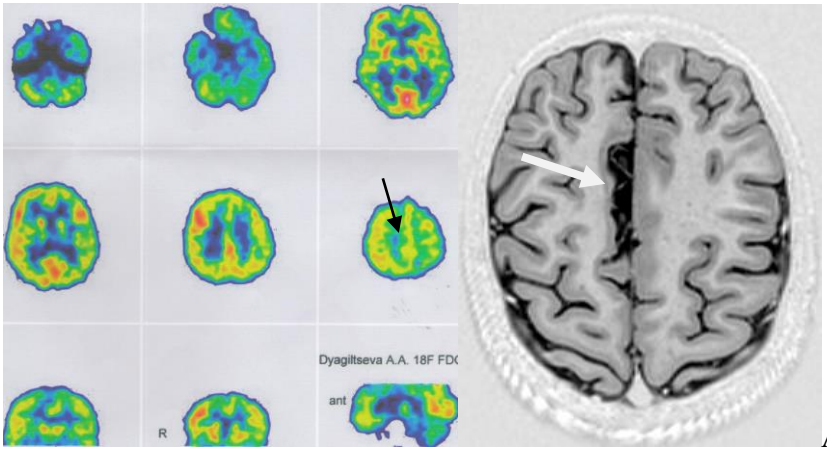

А

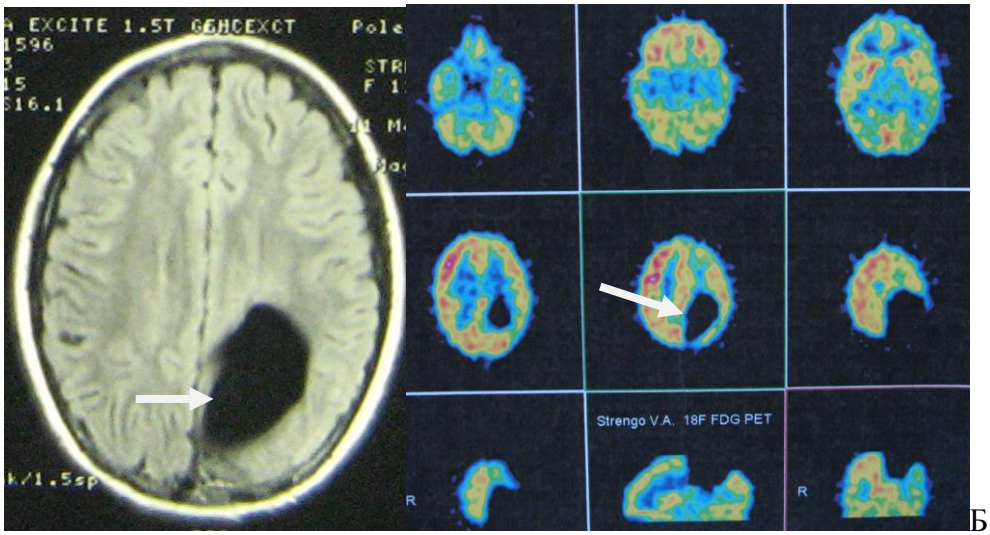

Б

Рисунок 24 – ПЭТ с глюкозой. Больная Д., 9 лет (А). Ист. б. №570-14. Гипометаболизм глюкозы соответственно зоне атрофических изменений медиальной коры правой лобной доли, а также в коре левых лобной, височной, теменной долей и в стволе мозга. Выполнен инвазивный мониторинг. Больная С., 12 лет (Б). Ист. б. №772-09. Аметаболизм глюкозы в зоне кистозной трансформации.

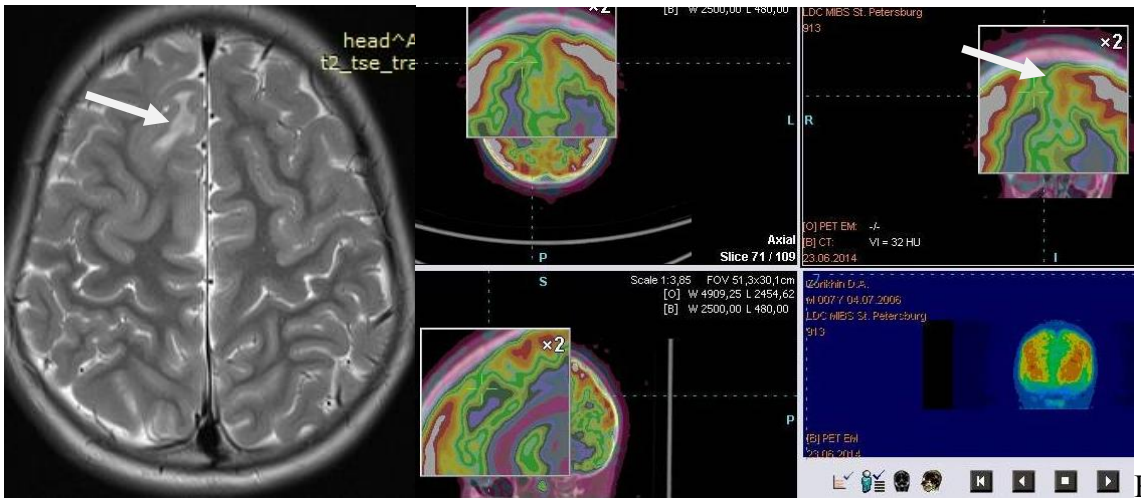

В

Рисунок 24(В) – ПЭТ больного Х., 9 лет (В). Ист. б. №2762-11. ФКД правой лобной доли. Гипометаболизм глюкозы.

ОФЭКТ в межприступном периоде с введения РФП выполнена у 7 детей, у одного из них в иктальном и интериктальном периоде. Относительная гипоперфузия на месте иктального начала и, следовательно, наименьшее поглощение радиоактивного индикатора в сравнении с окружающей тканью мозга выявлено у 3 (42,9%) из 7. Обычная перфузия была обнаружена у четырех пациентов. У двух пациентов по данным ОФЭКТ определено локализованное снижение поглощения РФП в лобной доле, соответствовавшее зоне рубцово-атрофических изменений на МРТ. В одном случае отмечалась только асимметрия в поглощении радиоизотопа между полушариями головного мозга. В другом наблюдении у больного с ФКД левой лобной доли в интериктальном периоде отмечался гипометаболизм, тогда как в иктальном – гиперметаболизм, совпадавший с данными МРТ и иктальной ЭЭГ (рисунок 25). Таким образом, на небольшом материале диагностическая ценность и чувствительность ОФЭКТ в локализации эпилептического очага была незначительной.

У 11 пациентов данные МРТ и электроклинические проявления (семиология приступов, ЭЭГ, ВЭМ) не позволили установить очаг эпилептической активности в одном полушарии. Из них 4 (36,4%) пациента были МР-негативные. В этих случаях осуществлялся инвазивный мониторинг с имплантацией электродов на основании структурных изменений по данным нейровизуализации. У 8 больных

имплантированы субдуральные сетчатые (grid) электроды, у 3 пациентов сочетание субдуральных сетчатых и эпидуральных электродов.

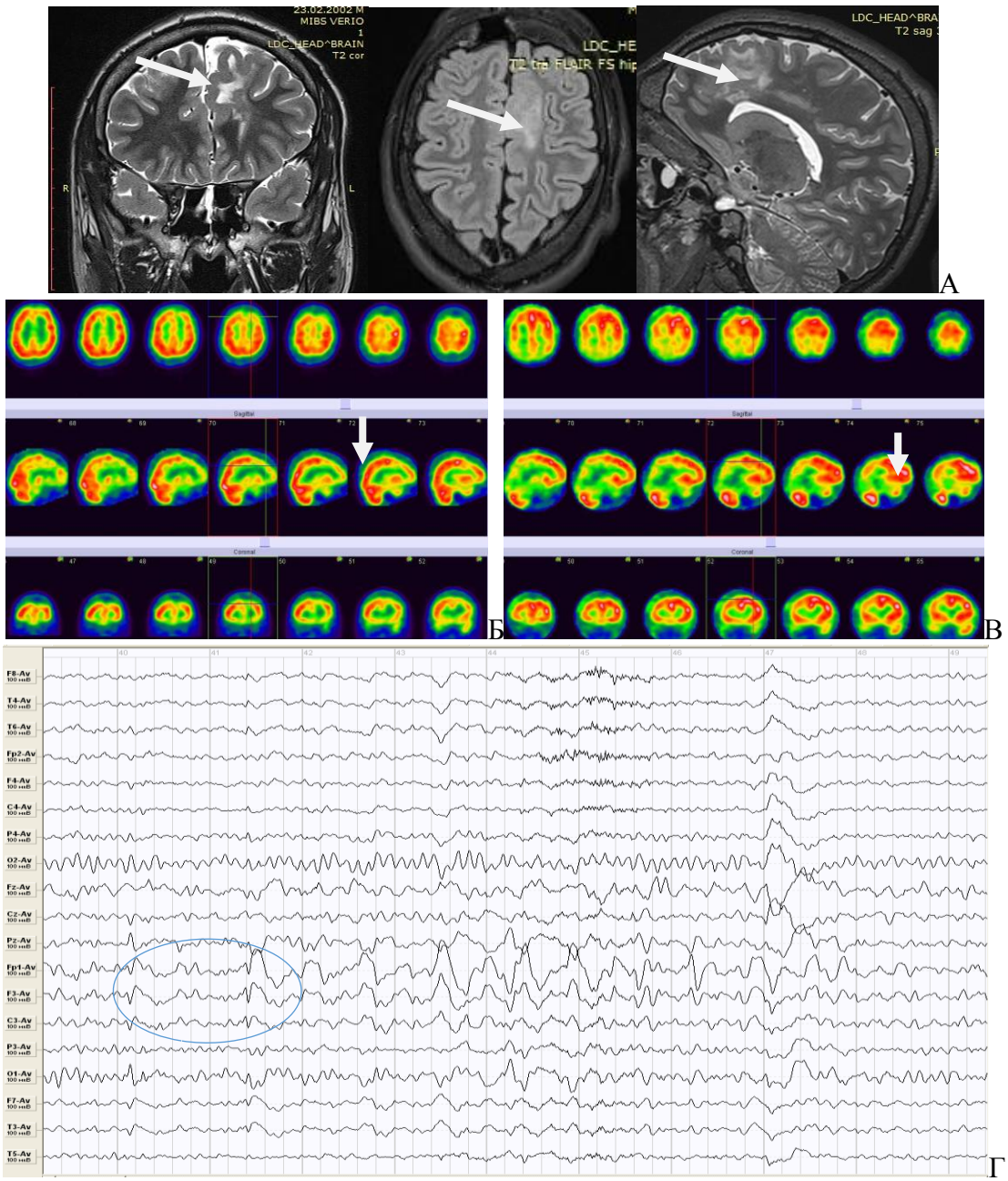

Рисунок 25 – Больной З., 16 лет. Ист. б. №853-13. МРТ (А) 3 Тл. Т2, Flair, Т2. ФКД левой лобной доли. ОФЭКТ в интериктальном периоде (Б) определяет гипометаболизм. В иктальном периоде (В) увеличение захвата РФП в левой лобной доле. На ЭЭГ (Г) в иктальном периоде имеет место патологическая активность в левой лобной доле, тогда как в интериктальном периоде отмечалось распространенное изменение.

Интериктальный инвазивный мониторинг определил латерализованную межприступную эпилептическую активность только у 54,5% пациентов, и были представлены спайками и комплексом «острая–медленная» волна (рисунок 26).

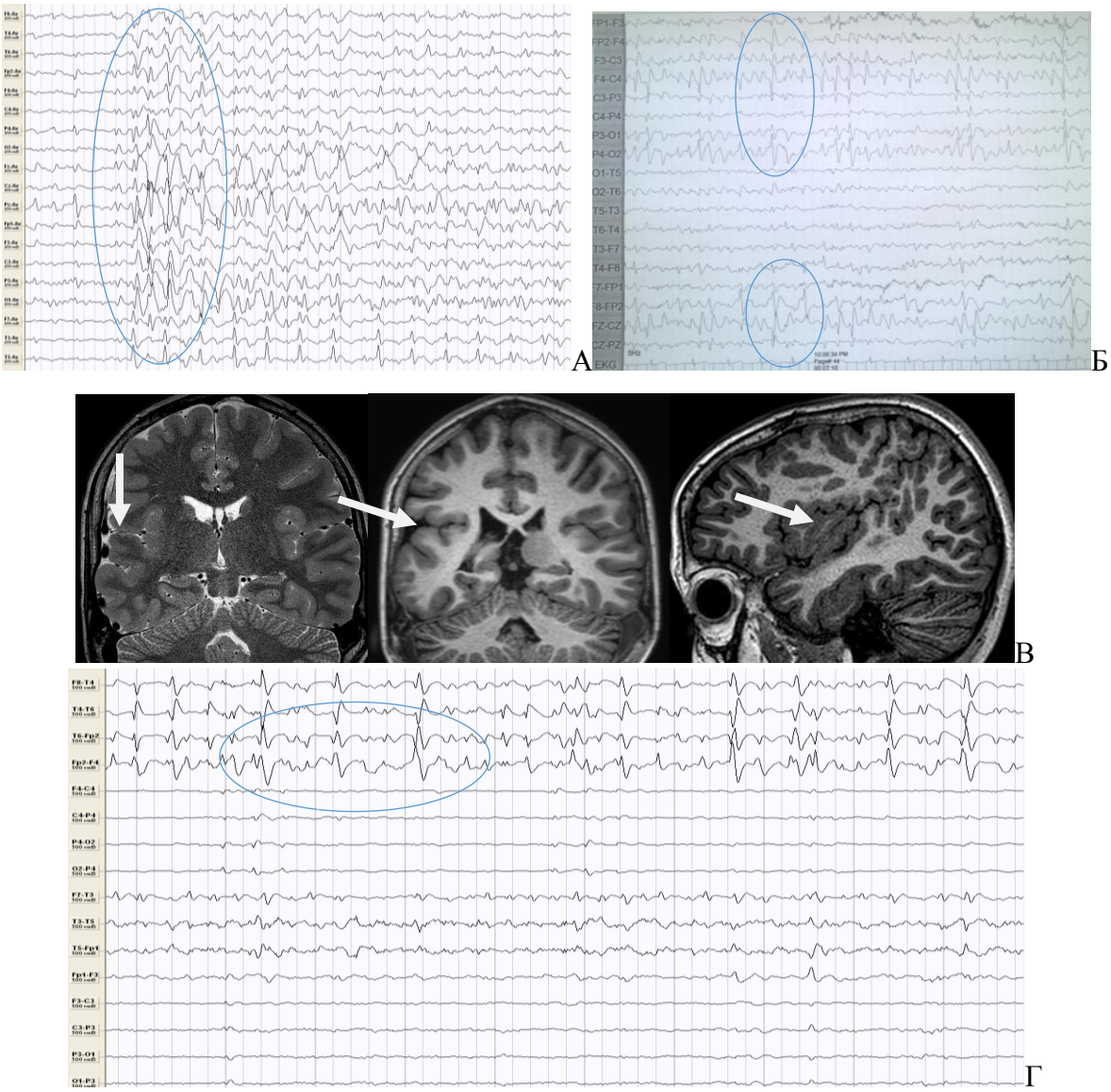

Рисунок 26 – Больная М., 11 лет. Ист. б. №981-10. ЭЭГ до операции генерализованная пароксизмальная активность (А). ВЭМ того же больного до операции показывает двухстороннюю локализованную эпилептическую активность над лобной и височной долями (Б). МРТ - перисильвиевая полимикрогирия и расположение электродов. Г. Инвазивный мониторинг с электродов установленных над обеими лобными и височными долями выявил устойчивый очаг эпилептической активности над правой лобной долей (В).

По данным инетериктального и иктального ЭЭГ-мониторинга односторонняя локализованная эпилептическая активность выявлена у 10

пациентов из 11, хотя у 3 (27,3%) детей определялось диффузное начало иктальных проявлений. Эти данные противоречили результатам скальповой и ВЭМ, и способствовали более точной локализации эпилептических очагов. В одном наблюдении с глионевральной опухолью головного мозга решение об операции предпринято на основании структурных изменений на МРТ.

4.2. Хирургия экстратемпоральной эпилепсии у детей

Тактика хирургического лечения детей с ЭЭ определялась индивидуально с учетом клинико-электрофизиологических, нейровизуализа-ционных, анатомофизиологических особенностей и интраоперационной ЭКоГ. На основании предоперационных электроклинических данных, которые полностью совпадали со структурными изменениями по данным нейровизуализации 122 детей (91,7%) из 133 оперировались без дополнительного инвазивного обследования. В 11 случаях решение о проведении хирургического вмешательства принято по результатам дополнительного обследования – функциональной нейровизуализации и инвазивного обследования.

Нами выполнены следующие типы хирургических вмешательств по поводу ЭЭ: 1) лобнодолевая резекция у 86 (64,6%) пациентов (фронто-дорсолатеральная корковая резекция – 32, фронто-медио-дорсолатеральная резекция – 15, фронтополярная корковая резекция 12, лобно-оперкуло-инсулярная 12, лобно-центральная – 10, орбитофронтальная корковая резекция у 5); 2) удаление эпилептического очага в пределах теменной доли в 36 (27,1%) наблюдений; 3) затылочной доли – в 11 (8,3%).

Хирургическое вмешательство ограничивалось правым полушарием у 76 (лобная доля – 50, теменная – 21, затылочная – 5) и левым у 57 (лобная доля – 36, теменная – 15, затылочная – 6) пациентов.

Подход к хирургии ЭЭ существенно отличался от методов хирургического лечения височно-долевой эпилепсии. Оперативное вмешательство при ЭЭ заключалось в удалении эпилептическго очага, который находился в

труднодоступных областях мозга (медиальные и базальные структуры, оперкулярная зона и др.) без выполнения обширных резекционных вмешательств, сопровождающихся развитием неврологических осложнений. Тактика лечения была строго индувидуализированной, и объем резекции окончательно уточнляся по результатам поэтапного интраоперационного ЭКоГ и физиологической дозволенности. Методика хирургического вмешательства при экстратемпоральной локализации эпилептического очага заключалась в субпиальной резекции коры извилин и долей мозга, учитывая макроскопически видимую патологию и ЭКоГ-показатели с сохранением мягкой мозговой оболочки, а лобэктомия при этих формах не применялась из-за физиологических ограничений. При этом, во время выполнения операции, особенно на лобной доле, обращали внимание на функциональную значимость центральных извилин и задних отделов нижней лобной извилины доминантного полушария (речедвигательный центр). Фокальные корковые резекции производились, когда данные показывали хорошо локализованные эпилептогенные и эпилептические фокусы, в то время как частичная лобэктомия осуществлялась при значительно большей иктальной зоне.

С учетом результатов нейровизуализации и распространения зоны структурных изменений, а также данных интраоперационной ЭКоГ, протяженность резекции могла быть расширена с удалением эпилептогенного и эпилептического очагов.

В части наблюдений в качестве эпилептогенного очага выступали опухоли или каверномы, что наблюдалось у 23 (17,3%) пациентов. В таких случаях в первую очередь удалялась зона структурных изменений. Учитывая частое вовлечение в эпилептический процесс зоны, непосредственно примыкающей к области патологической ткани, в дальнейшем, под ЭКоГ – контролем осуществлялась субпиальная резекция эпилептического очага в этом регионе. При этом удаление эпилептогенного и эпилептического очагов в лобной доле выполнено у 14 пациентов (кавернома – 10, опухоль – 4), теменной – у 6 (кавернома – 5, опухоль – 1), затылочной – у 3 (опухоль – 3). По данным ЭКоГ в

районе непосредственной проекции опухоли выявлялась зона или сниженной активности, или медленно-волновая активность тета- и дельта- диапазонов. Протяженность области с патологической активностью колебалась в пределах до 2-3 см от края патологической ткани.

Эпилептогенная кора обычно включала в себя определенные извилины головного мозга, и его безопасное удаление требовало абсолютного сохранения артерий и вен в субарахноидальном пространстве, а также подлежащего подкоркового белого вещества, что достигалось применением ультразвукового дезинтегратора. При выполнении экстратемпоральной резекции очень важно было убедиться, что резекция завершена по всему пути до поверхности мягкой мозговой оболочки, и что извилины очищены от всего серого вещества. Это особенно требовалось, когда операция заключалась в резекции медиальной лобной, теменной или затылочной коры. В таких случаях операцию завершали, убедившись, что визуализирована медиальная мягкая мозговая оболочка, чтобы не было сомнений в полноте резекции.

В случаях имплантации хронических субдуральных электродов были получены дополнительные данные с большим периодом записи для принятия решения об удалении зон патологической активности на основании сведений интраоперационной ЭКоГ от стрип- или грид-электродов. На нашем материале так называемая авэйк-трепанация черепа с интраоперационным картированием не применялась, когда проводились операции на доминантном полушарии из-за возрастных ограничений.

Анализ хирургических вмешательств показал, что фокальные кортикальные дисплазии при экстратемпоральной резекции особенно часто локализовались близко к функционально значимым зонам коры. В таких случаях протяженность резекции коркового эпилептогенного и эпилептического очагов была ограничена с целью предотвращения послеоперационных грубых неврологических расстройств, особенно, если на дооперационном периоде не выявлялись симптомы выпадения. Выполнение множественных субпиальных транссекций в зоне функционально значимой коры с вертикальными разрезами через

неокортекс, позволяли прервать распространение эпилептической активности в горизонтальном направлении, предоставляя возможность сохранить вертикально ориентированные функциональные столбы у 5 пациентов.

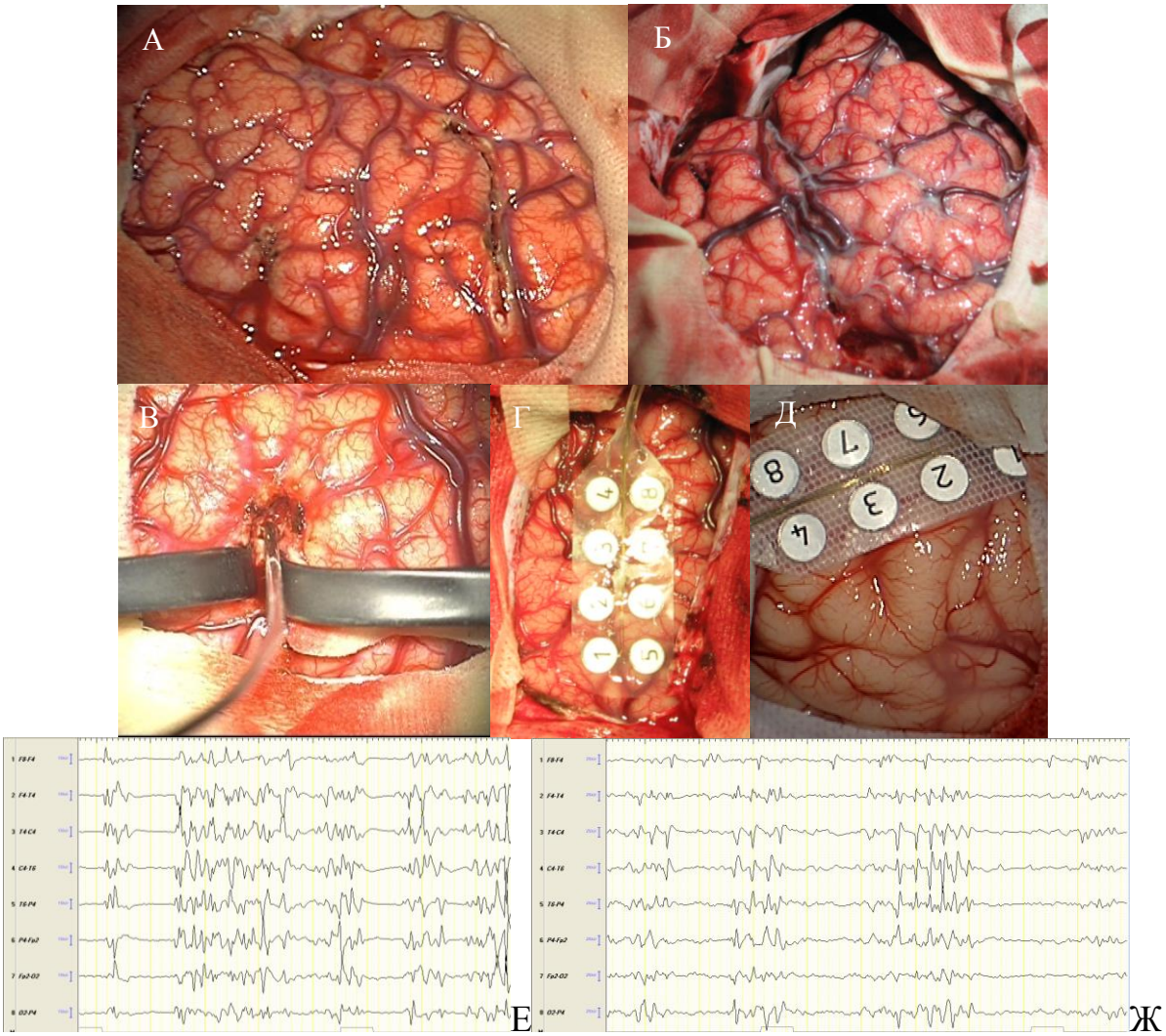

Рисунок 27 – Больная Л., 11 лет (А). Ист. б. №1754-11. Интраоперационное фото. Удаление зоны ФКД и эпилептического очага постцентральной извилины. Больной Ш., 15 лет (Б). Ист. б. №742-11. Топэктомия области постцентральной извилины. Больной К., 3 лет 9 мес (В,Г). Ист. б. №3596-08. Удаление эпилептического очага передних и средних отделов средней лобной извилины с зоной ФКД. Интраоперационная ЭКоГ до (Е) и после (Ж) удаления зоны ФКД и эпилептического очага. Больной Ч., 9 лет (Д). Ист. б. №2649-12. Топэктомия затылочной доли.

Поэтапная интраоперационная ЭКоГ (рисунок 27) была выполнена у всех 133 детей. К концу операции, по данным ЭКоГ отсутствие резидуальных эпилептиформных разрядов отмечено у 56 (42,1%) пациентов. Слабо выраженные остаточные разряды сохранялись у 61 (45,8%) пациента. Практически без

изменений по сравнеию с дорезекционными ЭКоГ или сохранение выраженных разрядов отмечалось у 16 (12,1%). Проведение поэтапной ЭКоГ позволило раширить зону резекции при сохранении стойкой эпилептической активности у 43 детей, которым выполнена дальнейшая субпиальная резекция и/или множественная субпиальная трансекция на основе информации, полученной от интраоперационной записи. Из них 38 пациентов подверглись дальнейшей субпиальной резекции области разрядных форм активности, основанной на интраоперационной ЭКоГ. В 5 случаях дополнительно выполнены множественные субпиальные транссекции. Как показали наши данные, в группе больных, у которых сохранялись выраженные разрядные формы эпилептической активности к концу операции результаты операций были хуже, и в послеоперационном периоде у всех 16 пациентов отмечался ранний рецидив приступов ($p<0,05$). В тоже время, в части наблюдений при сохранении слабо выраженных резидуальных форм активности в отдаленном периоде достигнуто прекращение приступов.

В большинстве случаев в образцах удаленной мозговой ткани экстратемпоральной локализации выявлялись неспецифические гистологические изменения (глиоз, атрофия, рубцовая ткань, эпилептическая лейкоэнцефалопатия, некробиотические изменения, наличие мелких кист, явления нейронофагии, изменение цитоархитектоники и содержания астроцитов в коре) и отнесены в категорию «другие» - 63 (47,4%). При этом локализация подобных изменений выглядела следующим образом: лобная доля – 40, теменная – 18, затылочная – 5. Выраженность этих нейрогистологических изменений была выше у пациентов с генерализованными приступами (68,9%) и длительности течения заболевания более 5 лет (71,7%), ($p<0,05$).

Гистологическое исследование удаленной ткани (таблица 17) выявило высокую частоту ФКД, что отмечалось у 28 (21,1%) детей. В подавляющем большинстве случаев ФКД располагалась в лобной доле у 19 (67,8%) пациентов (ФКД Ia 6, ФКД Ib 2, ФКД IIa 3, ФКД IIb7, ФКД IIId – 1). В теменной доле – 7 (25%) детей (ФКД Ia 3, ФКД IIa 1, ФКД IIb 3) и затылочной – 2 (7,2%) больных

(ФКД IIIb – 1, IIId -1). Каверномы обнаружены у 15 (11,3%) детей (лобная – 10, теменная – 5). Глионевральные опухоли диагностированы у – 8 (6%) (лобная – 4, теменная – 1, затылочная – 3): ДНЭО - 5, ганглиоглиома – 3. Арахноидальные кисты обнаружены у 12 (9%) (лобная доля – 7, теменная – 5) детей. Признаки туберозного склероза – туберы (гамартомы) отмечались у 4 (лобная доля), проявления ангиоматоза Штурге–Вебера у 3 (лобная – 2, затылочная – 1).

Таблица 17 – Результаты гистологического исследования (n=133)

Гистология		Число наблюдений		
		Абс. число	%	Всего
ФКД	ФКД I	11	8,27%	28 (21,05%)
	ФКД II	14	10,52%	
	ФКД III	3	2,26%	
Глионевральные опухоли	ДНЭО	3	2,26%	8 (6,02%)
	Ганглиоглиома	5	3,76%	
Туберозный склероз		4	3,01%	4 (3,01%)
Кавернома		15	11,28%	15 (11,28%)
Арахноидальная киста		12	9,02%	12 (9,02%)
Ангиоматоз Штурге-Вебера		3	2,26%	3 (2,26%)
Другие*		63	47,36%	63 (47,36%)
Итого		133	100%	133 (100%)

***** - эпилептическая лейкоэнцефалопатия, глиоз, атрофия, рубец

4.3. Ближайшие результаты и осложнения хирургического лечения экстратемпоральной эпилепсии

Ближайшие результаты хирургического лечения ЭЭ изучались в течение 1 года после операции. В послеоперационном периоде на момент выписки из стационара приступы прекратились у 102 (76,7 %) из 133 детей. Наиболее ранний рецидив припадков произошел через 8 часов после операции. Ранние послеоперационные приступы отмечались у 31 детей, преимущественно после лобно-долевых резекций (80,1%). При этом их частота была значительно меньше, чем до операции и протекали они легче. При нейропсихологической оценке к моменту выписки отмечалось незначительное нарастание мнестических дефектов в слухоречевой или зрительной модальностях в случаях лобно-долевых резекций

вне завистмости от стороны оперативного вмешательства (p<0,05). Выраженность отрицательной динамики нейропсихологических функций после резекции неокортекса зависела от предоперационных показателей. Когнитивный показатель после операции, как и ожидалось, был ниже в группе 7 пациентов с грубо выраженными интеллектуально-мнестическими расстройствами до операции (p<0,001). Продолжительность эпилепсии до операции, возраст начала заболевания, этиология и пол детей не влияли на послеоперационный показатель когнитивных функций (p<0,05).

Анализ биоэлектрической активности головного мозга на момент выписки указывал на полный регресс эпилептической активности у 55 (41,4%), умеренно выраженные или менее выраженные изменения пароксизмальной активности по сравнению с дооперационными отмечались – у 54 (40,6%) пациентов, сохранение пароксизмальной активности или ухудшение ЭЭГ-картины – у 24 (18,1%).

К периоду 1 год после операции исходы операции оценены у 127 пациентов. Из таблицы 18 видно, что у 69 (54,3%) детей зарегистрировано прекращение приступов, что характеризовалось как благоприятный результат операции.

Таблица 18 – Ближайшие результаты хирургического лечения детей с ЭЭ

Оценка исходов по шкале J. Engel 1993	На момент выписки		Через 12 месяцев		p-value
	Абс. число	%	Абс. число	%	
Engel класс I	102	76,7%	69	54,3%	p=0,05
Engel класс II	5	3,75%	17	13,4%	p=0,009
Engel класс III	9	6,75%	22	17,3 %	p=0,015
Engel класс IV	17	12,8%	19	15 %	p=0,39
Всего	133	100%	127	100%	

Как видно из таблицы 18 через 1 год после операции у 58 (45,7%) детей результаты операции считались неблагоприятными. 17 (13,4%) пациентов соответствовали критериям Engel II, 22 (17,3%) – Engel III, и 19 (15%) пациентов – Engel IV. Средний срок рецидива приступов был 6 месяцев после операции.

Значительно чаще рецидив приступов отмечался при МР-негативных случаях – 73,1%, грубых распротраненных структурных изменениях по данным

нейровизуализации – 56,2% и большей продолжительности заболевания: более 10 лет – 66,7%, до 2 лет – 46,2% ($p<0,05$).

Изучение динамики биоэлектрической активности головного мозга через 1 год после операции у детей с экстратемпоральными резекциями давал возможность объективно контролировать результаты хирургического лечения. Полная или значительная нормализация биоэлектрической активности головного мозга наблюдалась у 57 (44,8%). Умеренно выраженные изменения пароксизмальной активности выявлялись у 31 (24,4%). Данные ЭЭГ оставались без перемен или ухудшение отмечалось у 39 (30,7%).

Нейропсихологическое обследование в период до 1 года после операции показали нормализацию показателей мнестических расстройств до уровня дооперационных. В группе больных с грубо выраженными когнитивными нарушениями на дооперационном периоде, через 12 месяцев после операции какой-либо динамики этих показателей не отмечено ($p<0,05$).

Наиболее частым послеоперационным осложнением экстратемпоральных резекций были гемипарез или гемиплегия. Гемипарез в послеоперационном периоде развился у 4 детей. В одном случае, в раннем послеоперационном периоде отмечалась контралатеральная гемиплегия, которая регрессировала до гемипареза в течение 3 месяцев. В остальных случаях гемипарез носил транзиторный характер. Однако парезы в руке регрессировали медленнее и не полностью (у 1 пациента). Инфекционные осложнения с развитием гипертермии с верифицированным менингитом были обнаружены у 5 больных, которые во всех случаях пролечены антибиотикотерапией. Эпидуральная гематома обнаружена у 1 ребенка, которая потребовала повторного вмешательства. Транзиторная экспрессивная афазия, обусловленная повреждением и ишемическими расстройствами, выявлена у 5 пациентов при вмешательствах на доминантном полушарии, которые регрессировали в течение 3 месяцев. У 2 детей отмечались чувствительные нарушения. Большинство вновь возникших осложнений регрессировали в течение 2-3 недель. У одного больного наросли выпадения поля

зрения до полной гемианопсии. Таким образом, общий уровень стойких послеоперационных осложнений составил 7,5%.

4.4. Отдаленные результаты хирургического лечения экстратемпоральной эпилепсии

Изучены отдаленные результаты хирургического лечения ЭЭ у 103 детей из 133. Катамнестические сведения относятся к периоду времени от 3 до 10 лет. Полное прекращение приступов в периоде наблюдения 3 года после операции достигнуто у 52 (50,5%) из 103 обследованных (таблица 19). Они имели симптомы практического выздоровления или значительного улучшения состояния. У 31 (30,1%) детей отмечалось некоторое улучшение состояния - Engel класс II, III, что выражалось в сокращении частоты припадков при отсутствии других симптомов прогрессирования заболевания. Вместе с тем у 20 (19,4%) детей улучшения в состоянии больных не получено, они отнесены в категорию Engel IV.

Таблица 19 – Отдаленные результаты хирургического лечения ЭЭ по J. Engel

Оценка исходов по шкале J. Engel	Через 3 года		Через 5 лет		Через 10 лет	
	Абс. Число	%	Абс. число	%	Абс. число	%
Engel класс I	52	50,5%	38	50%	34	49,3%
Engel класс II	12	11,7%	12	15,8%	10	14,5%
Engel класс III	19	18,4%	11	14,5%	14	20,3%
Engel класс IV	20	19,4%	15	19,7%	11	15,9%
Всего	103	100%	76	100%	69	100%

Уровень значимости изменений результатов с течением времени (тест Вилкоксона) через 3 года ($p<0,05$), через 5 лет ($p>0,05$), через 10 лет ($p>0,05$). Оценить результаты лечения до 5 лет удалось у 76 (57,2%) пациентов. Полное прекращение приступов через 5 лет наблюдения выявлено у 38 (50%) детей - класс Engel I. Результаты лечения с периодом наблюдения 10 лет оценены у 69 (51,9%) детей. Из них полное прекращение приступов достигнуто у 34 (49,3%). У 35 (50,7%) по-прежнему отмечались приступы (класс Engel II – IV). Из таблицы 19 видно, что удовлетворительный результат хирургического лечения ЭЭ (класс

Engel I) через 10 лет достигнут у 49,3% больных. У 24 (34,8%) детей отмечалось сокращение частоты припадков, что сопровождалось некоторым улучшением состояния и отсутствием признаков прогрессирования заболевания, 15,9% наблюдений без улучшения состояния отнесены в категорию Engel IV.

Полнота удаления эпилептического и эпилептогенного очагов в исходе хирургического лечения ЭЭ, как показали наши данные, имеют весьма важное значение. Так, наилучшие результаты с полным прекращением приступов в отдаленнм периоде достигнуты после затылочных 8 (72,7%) и париетальных 19 (70,4%) резекций ($p<0,05$) по сравнению с лобно-долевой резекцией – 25 (38,5%), что связано с возможностью наиболее полного удаления эпилептическго и эпилептогенного очагов, учитывая их меньшую функциональную значимость.

У детей с обширной эпилептогенной или эпилептической зоной, занимавшей несколько долей мозга, в далеко зашедшей стадии заболевания, когда по данным ЭЭГ отмечалось вовлечение в патологический процесс стволовых структур головного мозга достигнуты менее удовлетворительные результаты с Engel I у 14 (31,1%) из 45 наблюдений ($p<0,05$). Неудовлетворительные результаты получены также преимущественно у детей с частыми, более 2-х в сутки, припадками и наклонностью к серийному или статусному течению заболевания Engel I у 3 (20%) из 15 наблюдений ($p<0,001$).

Благоприятные отдаленные результаты с Engel I исходом получены у 45 (53,6%) детей из 84, страдавших ЭЭ с наличием структурных изменений по данным МРТ по сравнению с МР-негативными 7 (36,8%) из 19. При совпадении зоны патоморфологических изменений по данным МРТ с локализацией эпилептического очага по ЭЭГ были получены самые лучшие результаты с прекращением приступов у 35 (70%) из 50 детей. У больных этой группы отмечены наиболее стойкие положительные результаты ($p<0,05$).

При отсутствии генерализованных приступов до операции исход Engel I достигнут у 39 (84,8%) из 46 детей ($p<0,05$); продолжительности эпилепсии до операции менее 5 лет у 34 (50,7%) – получен Engel I из 67 ($p<0,05$). Худшие результаты в отдаленном периоде получены у детей, у которых во время операции

по данным ЭКоГ и ЭСКоГ оставалась резидуальная эпилептическая активность с Engel I у 18 (31,1%) из 58 против, при отсутствии такой активности с Engel I - у 34 (75,6%) из 45, хотя статистической значимости не отмечено (p>0,05).

У детей с хорошими результатами хирургического лечения, наряду с прекращением эпилептических припадков, наступала полная или значительная нормализация психических функций, улучшение качества жизни с низкой долей пациентов с ограниченными возможностями. Значительное число детей успешно обучались в условиях массовой школы, а ряд больных продолжили дальнейшее обучение в техникуме или институте.

Примером благоприятного эффекта хирургического лечения по поводу ЭЭ у детей может быть следующее наблюдение.

Больная, В., 5,5 лет, и.б. №307-07, находилась на отделении нейрохирургии детского возраста с 06.03.07г. по 01.03.2007г. Диагноз: Симптоматическая эпилепсия с простыми парциальными моторными и комплексными парциальными припадками. ФКД правой лобной доли.

Клиническая картина заболевания была представлена простыми парциальными моторными и комплексными парциальными припадками, частотой 2-3 раз в неделю, постприпадочным параличом Тодда, умеренно-выраженной левосторонней пирамидной недостаточностью, отставанием в психоречевом развитии.

С рождения наблюдалась по поводу перинатального гипоксического поражения ЦНС. Манифестация заблевания в возрасте 1 года с простых парциальных моторных приступов. Принимала депакин, топамакс, суксилеп, ламиктал. На момент поступления получала карбамазепин 600 мг в сутки.

Нейропсихолог обнаружил нарушение понимания речи в виде семантической афазии, недостаточность зрительной образной и слухоречевой памяти.

На ЭЭГ 08.02.2007г. выявлены данные, указывающие на дисфункцию диэнцефальных образований и эпилептическая активность в лобном отделе правого полушария (рисунок 28 А).

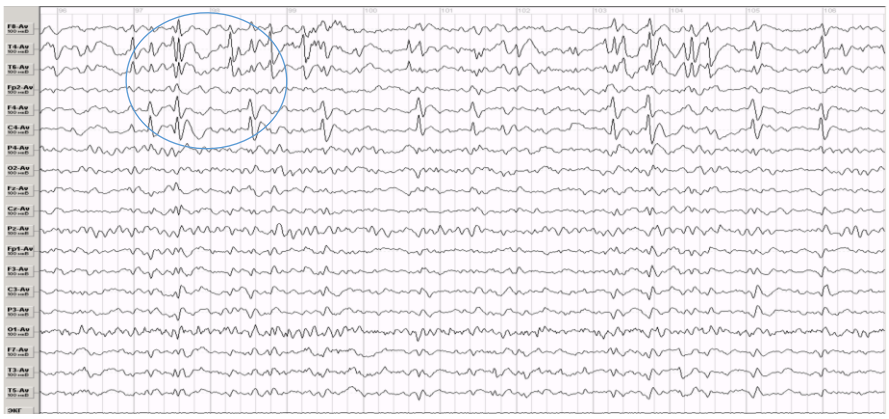

Рисунок 28(А) – ЭЭГ до операции. Больная В., 5,5 лет. Ист. б. №307-07. Очаговая эпилептическая активность в лобно-височном отделе правого полушария.

На МРТ головного мозга (рисунок 28 Б) выявлено утолщение коры в области прецентральной извилины, непосредственно прилегающее к моторной коре и атрофические изменения передне-базальных отделов правой лобной доли.

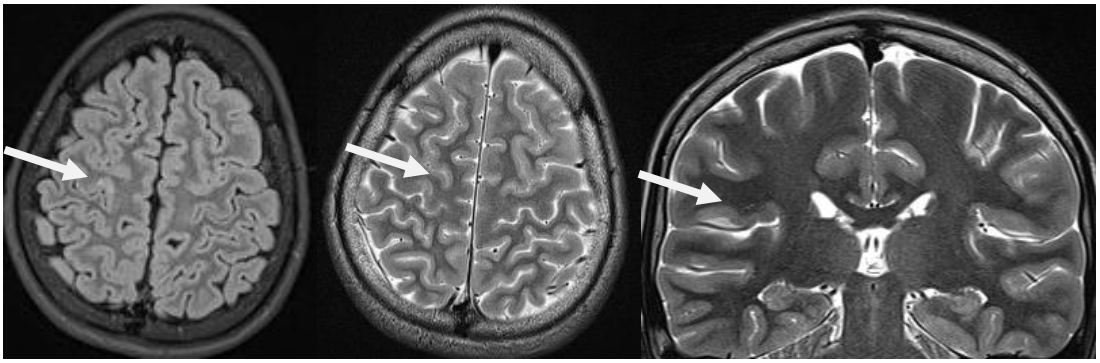

Рисунок 28(Б) – Больная В., 5,5 лет. Ист. б. №307-07. На МРТ 3 Тл выявляется ФКД IIа типа правой лобной области интимно прилегающая к моторной коре на T2ВИ и T2Flair.

14.02.2007г произведена операция краниотомия в правой лобно-височной области, ЭКоГ, удаление эпилептического и эпилептогенного очагов. В дорсолатеральной коре правой лобной доли зарегистрирована высокоамплитудная эпилептическая активность. Удалена патологически измененная ткань в области прецентральной извилины, и поэтапно под ЭКоГ-контролем осуществлена субпиальная резекция базолатеральной коры правой лобной доли. Контрольная ЭКоГ эпилептическую активность не определяла. Гистология: ФКД IIа типа. Послеоперационное течение гладкое, припадков не отмечалось. На ЭЭГ от 27.02.07.- пароксизмальная активность отсутствует.

Катамнез 11 лет. Эпилептических приступов не отмечалось. ПЭП отменены через 5 лет наблюдения. На контрольных ЭЭГ эпилептическая активность не регистрируется (рисунок 28 В).

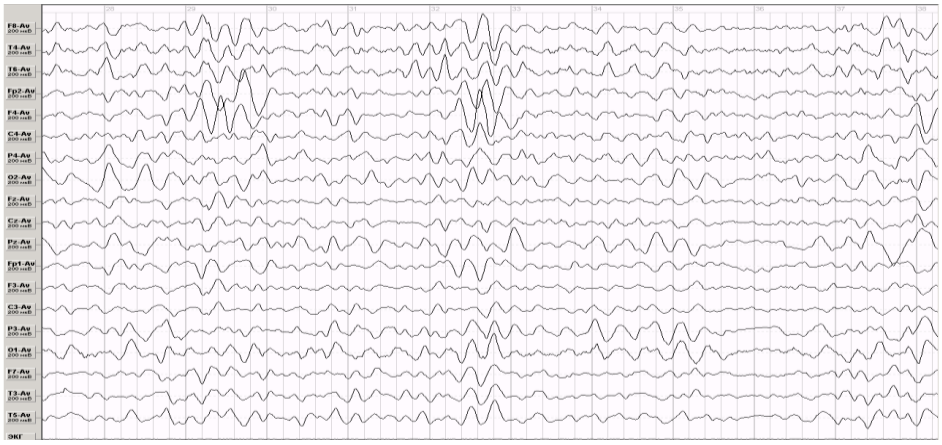

Рисунок 28(В) – ЭЭГ больной В., через 11 лет после операции. Эпилептическая активность не регистрируется.

4.5. Факторы, определяющие исходы хирургичиеского лечения экстратемпоральной эпилепсии

Для оцененки прогностических факторов результатов хирургического лечения эпилепсии отобрано 127 пациентов, у которых получены катамнестические сведения через 1 год после операции (73 мальчика и 54 девочки). Исход лечения Engel I отмечался у 41 (56,2%) мальчиков и 28 (51,8%) девочек. Engel II - IV у 32 (43,8%) и 26 (48,2%), соответсвенно ($p>0,05$).

Возраст манифестации старше 3 лет был благоприятным фактором исхода заболевания (Engel I исход у 21 (42%) ребенка младше 3 лет и 48 (62,3%) – старше 3 лет), что связано с преобладанием детей со структурными изменениями на МРТ, хотя это было статистически незначимо ($p>0,05$).

Зависимость результатов от продолжительности заболевания до операции (таблица 20) показал отчетливую тенденцию о его корреляции. При продолжительности заболевания до 5 лет Engel класс I достигнут у 52 (63,4%) из 82 детей. При продолжительности заболевания свыше 5 лет - у 17 (37,8%) из 45.

Мы выявили в настоящем исследовании, что продолжительность эпилепсии до 5 лет была связана с послеоперационным прекращением приступов (p<0,05).

Таблица 20 – Зависимость результатов лечения от продолжительности заболевания (n=127)

Продолжительность заболевания (лет)	Результаты по Engel		Всего	p-value
	Engel I	Engel II-IV		
< 2	16 (61,5%) 23,2%	10 (38,5%) 17,3%	26 (100%) 20,5%	p=0,32
2 – 5	36 (64,3%) 52,2	20 (35,7%) 34,5%	56 (100%) 44,1%	p=0,14
5 – 10	14 (38,9%) 20,3%	22 (61,1%) 37,9%	36 (100%) 28,3%	p=0,049
> 10	3 (33,3%) 4,3%	6 (66,7%) 10,3%	9 (100%) 7,1%	p=0,19
Итого	69 (54,3%) 100%	58 (45,7%) 100%	127 (100%)	

Анализ зависимости результатов лечения от возраста больного на момент операции показал достижение худших результатов у детей, оперированных до 3 лет (Engel I у 31,6%) по сравнению со старшей группой (Engel I – 64,3%) (p<0,05), что связано с более диффузными изменениями по данным ЭЭГ и МРТ (рисунок 29).

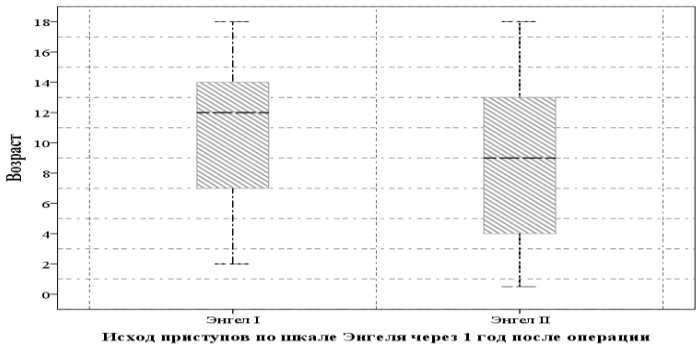

Рисунок 29 – Зависимость результатов лечения от возраста

Исход хирургического лечения также коррелировал с типом приступов. Так, лучшие результаты, как и ожидалось, отмечались у детей с простыми парциальными приступами (Engel I - 81%), (p<0,01). При наличии генерализованных (первично и вторично-генерализованных) приступов достигнуто прекращение приступов у 35,3%, их отсутствии у 76,3% (χ②=12,62,

p<0,001) (таблица 21). При полиморфных приступах в сочетании с генерализованными Engel I исход отмечался у 52,6% (p=0,5), а генерализованных у 35,3% (первично генерализованных – в 25%, вторично-генерализованных – в 38,1%), p<0,001.

Таблица 21 – Зависимость результатов лечения от типа приступов (n=127)

Тип приступов	Engel I	Engel II-IV	Итого	p-value
Простые парциальные	26 (81,2%) 37,7%	6 (18,8%) 10,4%	32 (100%) 25,2%	p=0,004
Генерализованные	7 (25%) 10,1%	21 (75%) 36,2%	28 (100%) 22,1%	p=0,004
Вторично-генерализованные	8 (38,1%) 11,6%	13 (61,9%) 22,4%	21 (100%) 16,5%	p=0,04
Комплексные парциальные и простые парциальные	10 (58,8%) 14,5%	7 (41,1%) 12,1%	17 (100%) 13,4%	p=0,5
Полиморфные приступы в сочетании с генерализованными	10 (52,6%) 14,5%	9 (47,4%) 15,5%	19 (100%) 14,9%	p=0,5
Комплексные парциальные	8 (80%) 11,6%	2 (20%) 3,4%	10 (100%) 7,9%	p=0,1
Всего	69 (54,3%) 100%	58 (45,7%) 100%	127 (100%)	

Отсутствие эпилептических статусов до операции также коррелировало с класс Engel I в 61,3% наблюдений, а их наличие – в 19,1% (χ②=12,62, p=0,00038). Частота приступов более 2-х раз в сутки прогнозировали Engel I исход у 26,9% (p<0,001), а еженедельные у 69,7% (p<0,05).

Наконец, локализованная эпилептическая активность по данным ЭЭГ (p<0,05) была связана с прекращением приступов у 69,9%, чем нелокализованная – у 33,3% (мультифокальная 39% (p<0,05), генерализованная 15,4% (p<0,01) (таблица 22).

Таблица 22 – Зависимость результатов лечения от латерализации ЭЭГ (n=127)

Латерализация ЭЭГ	Engel I	Engel II-IV	Итого	p-value
Односторонняя очаговая пароксизмальная активность	51 (69,9%) 73,9%	22 (30,1%) 37,9%	73 (100%) 57,5	p=0,02
Однополушарная мультифокальная	16 (39%) 23,2%	25 (61%) 43,1%	41 (100%) 32,3%	p=0,05
Генерализованные изменения с локальным преобладанием	2 (15,4%) 2,9%	11 (84,6%) 19%	13 (100%) 10,2%	p=0,007
Всего	69 (54,3%) 100%	58 (45,7%) 100%	127 (100%)	

Анализ результатов лечения в зависимости от структурных изменений по данным МРТ (таблица 23) показал, что глионевральные опухоли, каверномы и ФКД, имели более низкую вероятность рецидива эпилепсии по сравнению с туберозным склерозом и неспецифической патологией ($p<0,05$). В частности, у 88,9% детей с глионевральными опухолями, 80% каверномами и 69,6% с ФКД не было припадков после операции, по сравнению с 26,9% МР-негативными, 43,8% рубцово-глиозными изменениями и факоматозами (ТС – 0%, АШВ – 100%). Таким образом, наличит ограниченных структурных изменений по данным нейровизуализации прогнозировала больший контроль над приступами, чем МР-негативных или распространенных изменениях. ($p<0,01$).

Таблица 23 – Зависимость результатов лечения от структурных изменений по данным МРТ (n=118)

Структурные изменения по данным МРТ	Результаты по Engel		Итого
	Engel I	Engel II-IV	
ФКД	16 (69,6%)	7 (30,4%)	23 (100%)
Кавернома	12 (80%)	3 (20%)	15 (100%)
Глионевральные опухоли	8 (88,9%)	1 (11,1%)	9 (100%)
Арахноидальная киста	5 (71,4%)	2 (38,6%)	7 (100%)
Туберозный склероз	0	3 (100%)	3 (100%)
Ангиоматоз Штурге-Вебера	3 (100%)	0 (0%)	3 (100%)
Рубцово-глиозно-атрофические изменения	14 (43,8%)	18 (56,2%)	32 (100%)
МРТ-негативные	7 (26,9%)	19 (73,1%)	26 (100%)
Всего	69 (100%)	58 (100%)	127 (100%)

$\chi^2 = 23,04$, df=7, p=0,013

При сравнении результатов операций в зависимости от стороны вмешательства, оказалось, что результаты лечения были лучше после правосторонних вмешательств ($p>0,05$). Так, Engel класс I после операций на правом полушарии достигнут у 43 (58,3%) тогда как Engel II-IV отмечался у 29 (41,7%) детей; на левом полушарии – у 26 (42,3%) и 29 (52,7%). Это связано с большей полнотой резекции эпилептического и эпилептогенного очагов при вмешательствах на правом полушарии.

При оценке результата лечения в зависимости от вмешательства по долям нами выявлена следующая закономерность (таблица 24). После лобно-долевой резекции Engel класс I достигнут у 37 (44,6%) из 83, тогда как Engel II-IV - 46

(55,4%). После вмешательств на теменной доле Engel I достигнут у 25 (72,7%) из 33 тогда как Engel II-IV – у 9 (27,3%). Engel I после операций на затылочной доле достигнут у 8 (72,7%) из 11, тогда как Engel II-IV – в 3 (27,3%) наблюдениях.

Таблица 24 – Зависимость результатов от вмешательства по долям (n=127)

Тип операции	Engel I	Engel II-IV	Итого	p-value
Лобно-долевая резекция	37 (44,6%) 53,6%	46 (55,4%) 79,3%	83 (100%) 65,4%	p<0,001
Резекция неокортекса в теменной доле	24 (72,7%) 34,8%	9 (27,3%) 15,5%	33 (100%) 25,9%	p=0,004
Резекция неокортекса затылочной доли	8 (72,7%) 11,6%	3 (27,3%) 5,2%	11 (100%) 8,7%	p=0,19
Всего	69 (54,3%) 100%	58 (45,6%) 100%	127 (100%)	

df=2, α=0,05 с коррекцией Бонферрони

При определении зависимости результата лечения от типа хирургического вмешательства, нами показано, что наиболее важным фактором, определяющим исход операции между различными хирургическими методами, является полнота резекции эпилептогенного и эпилептического очагов. Как видно из таблицы 24, результаты операции были лучше после резекции неокортекса теменной (p<0,01) и затылочной (p=0,19) долей по сравнению с лобной (p<0,001), что связано с возможностью наиболее полного удаления эпилептического и эпилептогенного очагов. Таким образом, наиболее лучшие результаты отмечены преимущественно при полном удалении эпилептического очага, что более вероятно при вмешателствах на функционально менее значимых зонах мозга.

Анализ зависимости результатов лечения от гистологических изменений показал лучшие результаты после резекции глионевральных опухолей и каверном большого полушария головного мозга – 87,5% и 80%, по сравнению с факоматозами – 50% и глиозными изменениями – 34,5%. Df=6; χ②=23,15; p<0,01.

Отсутствие приступов после операции являлось другим важным прогностическим фактором. У пациентов с ранними послеоперационными приступами прекращение приступов отмечалось только у 5 (16,1%) из 31 (p<0,001).

Непосредственно после операции приступы прекратились у 76,7%, однако по мере увеличения сроков наблюдения этот показатель уменьшался. Так, через 1 год приступы прекратились у 54,3%, через 3 года – у 50,5% ($p<0,05$), через 5 лет – у 50% ($p<0,05$) и через 10 лет – у 49,3% ($p>0,05$). Таким образом, стабилизация результатов достигается через 3 года, и этот уровень существенно не изменялся в дальнейшем.

Резюме. Среди пациентов с ЭЭ превалировали наблюдения в возрасте старше 8 лет – 70,7% с манифестацией заболевания до 7 лет в 68,4% и его продолжительностью менее 5 лет у 63,9%, а этиологический фактор представлен ФКД в 21,1%, перинатальной патологией в 16,5% и последствиями ЧМТ в 15,1%. Семиология приступов была представлена мономорфными простыми и сложными парциальными приступами у 33,1%, первично или вторично-генерализованными – у 20,3% и 19,6% случаев, соответственно, с частотой от ежедневных до нескольких припадков за неделю у 55,6%, серийным и статусным течением у 17,3%, что свидетельствовало о формировании эпилептической системы и прогредиентном течении. Грубая очаговая неврологическая симптоматика выявлена у 11,3% пациентов, рассеянная микроочаговая – у 58,7%, а дефицит памяти и психопатологическая симптоматика у 58,9%. ЭЭГ-картина данной формы эпилепсии характеризовалась односторонней локализованной очаговой активностью у 57,9% детей, ипсилатеральной мультифокальной у 32,3%, тогда как ВЭМ показал очаговую активность в 75% наблюдений ($p<0,05$). При этом медленноволновая активность дельта- и тета- диапазона была более характерна для детей до 6 лет, тогда как спайкволновая – для детей старшего возраста ($p<0,05$).

Экстратемпоральная эпилепсии характеризовалась структурными изменениями на МРТ у 85,6% детей с преимущественной локализацией в лобной доле у 61,4%. Наиболее частыми оказались глиозные и рубцово-атрофические изменения – 23,7%, ФКД – 18,7% и менее присущи АК, АШВ, туберозный склероз. МР-спетроскопия давала дополнительную информацию о локализации

эпилептической активности для дифференциальной диагностики опухолевого процесса. ФМРТ у детей старшей возрастной группы позволял определить доминантное полушарие, что помогало при планировании операции. ПЭТ с 18ФДГ при ЭЭ выявила очаг гипометаболизма в 42,9% МР-негативных случаев и в 70% совпадала с зоной структурных изменений по данным МРТ. Гипоперфузия по данным ОФЭКТ в области эпилептического очага в интериктальном периоде наблюдалась у 42,9% детей, а в иктальном пеиоде – гиперперфузия РФП. Инвазивный мониторинг позволил с высокой точностью локализовать эпилептический очаг у 10 из 11 детей в случаях диссонирования данных.

Хирургия ЭЭ заключалась в выполнении фокальных корковых резекций при хорошо локализованных эпилептогенных и эпилептических очагах или частичной лобэктомии при большей иктальной области. Экстратемпоральные резекции часто либо примыкали, либо включали функционально значимые участки мозга. В большинстве случаев проводилась резекция в пределах лобной доли – 64,6%, теменной – 27,1% и затылочной – 8,3%. ФКД при ЭЭ особенно часто располагались близко к функционально значимым зонам коры, что требовало выполнения множественных субпиальных транссекций. Поэтапная ЭКоГ указывала на полное отсутствие резидуальной эпилептической активности у 42,1% детей к концу операции. В образцах удаленной мозговой ткани превалировали неспецифические изменения в виде эпилептической лейкоэнцефалопатии, глиоза 47,4%, ФКД – у 21,1%. Значительно реже встречались каверномы – 11,3%, АК - 9%, глионвральные опухоли – 6%, туберы – 3% и АШВ – в 2,3% наблюдений.

Полное прекращение приступов в ближайшем послеоперационном периоде достигнуто у 76,7% детей, однако через 12 месяцев этот показатель составлял 54,3% ($p<0,005$). Нейропсихологическая оценка показала нормализацию показателей мнестических функций до уровня дооперационных, а по ЭЭГ полная или значительная нормализация биоэлектрической активности отмечалась в 44,8% наблюдений. Общий уровень стойких послеоперационных осложнений составил 7,5%.

При анализе отдаленных результатов обнаружено полное прекращение приступов через 3 года у 50,5% детей ($p<0,05$), через 5 лет у 50% ($p<0,05$) и 49,3% - через 10 и более лет ($p>0,05$). Наиболее стойкие результаты с полным прекращением приступов после экстратемпоральных резекций отмечалось у детей со структурными изменениями по данным нейровизуализации, имевших четкий эпилептогенный и эпилептический очаг, отсутствии генерализованных приступов до операции, продолжительности заболевания до 5 лет и возрасте оперированных старше 3 лет ($p<0,001$).

Полнота резекции оставалась наиболее важным прогностическим фактором, и более агреесивное вмешательство на теменной, затылочной доле, особенно при правополушарной локализации, сопровождались лучшими результатами (Engel I 72,7%) по сравнению с неполной резекцией ($p<0,001$). Анализ также показал высокую корреляцию результатов лечения с ограниченными структурными изменениями на МРТ (Engel I 77,1% по сравнению с МР-негативными 26,9%) ($p<0,001$) и гистологическим данными (глионевральные опухоли – 87,5%, кавернома – 80%, ФКД – 67,8%, АК – 66,7%, факоматозы – 50%, глиозные изменения – 34,5%) ($p<0,01$).

Другие важные прогностические факторы: продолжительность заболевания до 5 лет (Engel I у 63,4%) ($p<0,05$), возраст детей на момент операции старше 3 лет (Engel I исходом в 64,3% наблюдений по сравнению с 31,6%) ($p<0,05$), парциальные приступы (Engel I 81%) $p<0,001$, одностороння локализованная эпилептическая активность (Engel I 69,9%) ($p<0,001$), частота приступов менее 1 в неделю ($p<0,05$). Отрицательными прогностическими факторами являлись: наличие генерализованных приступов ($p<0,001$), эпилептического статуса ($p<0,001$), острых послеоперационных приступов ($p<0,001$), частота приступов – более 2-х раз в сутки ($p<0,01$).

ГЛАВА V. ГЕМИСФЕРИЧЕСКАЯ ЭПИЛЕПСИЯ: ДИАГНОСТИКА И РЕЗУЛЬТАТЫ ХИРУРГИЧЕСКОГО ЛЕЧЕНИЯ

5.1. Клинико-нейрофизиологическая и нейровизуализационная характеристика детей с гемисферической формой эпилепсии у детей

В группу больных с гемисферическими формами эпилепсии включены 18 детей с обширным поражением одного полушария головного мозга, сочетавшимся с медикаментозно резистентными пароксизмами, и распространенной эпилептической активностью в одном полушарии большого мозга (лобной, височной, теменной или затылочной долях), которым выполнены гемисферэктомия (ГЭ) или гемисферотомия.

В данной группе преобладали пациенты мужского пола: мальчики 12 (66,67%), девочки 6 (33,33%). Возраст пациентов на момент операции колебался от 4 месяцев до 17 лет, средний возраст составил 9,14±4,93 (Мо – 16, Ме – 9). В 55,5% наблюдений были дети старше 8 лет, что связано с длительным подбором антиконвульсантов. Возраст на момент операции до 3 лет был у 5 (27,78%) детей, от 4 до 7 лет - у 3 (16,67%), от 8 до 11 лет - у 6 (33,33%), от 12 до 17 лет - у 4 (22,22%) детей.

Предполагаемыми этиологическими факторами эпилепсии были: патология беременности и родов у 9 (50%) детей, МКР (гемимегалэнцефалия – 2, пахигирия – 1, гетеротопия – 1) - у 4 (22,22%), энцефалит Расмуссена (ЭР) – у 3 (16,67%), ЧМТ – у 2 (11,11%). Среди пациентов с патологией беременности и родов и гемипарез-эпилепсией диагноз гемипаретическая форма ДЦП поставлен у 4 детей.

Начало первых эпилептических припадков колебалось от первых суток после рождения до 11 лет. Средний возраст начала эпилепсии составлял 3,33±3,75 лет (Мо – 0, Ме – 1,4). При этом начало заболевания в возрасте до 1 года выявлено у 7 (38,89%) пациентов, от 1 до 3 лет - у 5 (27,78%), от 4 до 7 лет - у 3 (16,67%), от 8 до 10 лет - у 2 (11,11%) детей. У 1 (5,55%) пациента заболевание дебютировало в возрасте 11 лет. Таким образом, у 12 (66,67%) пациентов

заболевание манифестировало в возрасте до 3 лет, что свидетельствует о довольно раннем начале заболевания.

Продолжительность течения заболевания до операции колебалась от 4 месяцев до 16 лет. Средняя длительность течения заболевания до операции составила 4,42±3,76 года (Мо – 2, Ме – 3,75). Эти сведения представлены на рисунке 30, который указывает на преобладание детей с продолжительностью заболевания до момента операции менее 5 лет, что составило 12 (66,7%) наблюдений.

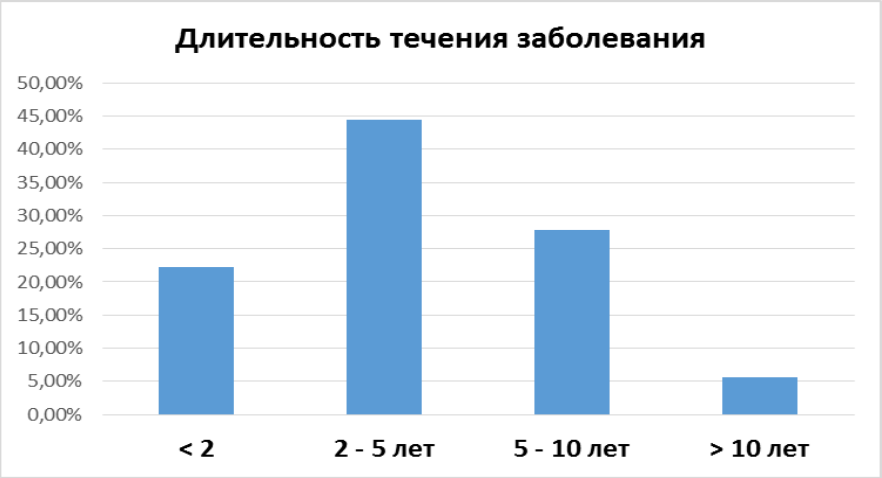

Рисунок 30 – Распределение наблюдений по длительности заболевания

Характер эпилептических припадков по данным нашего материала был различным (таблица 25). В большинстве случаев у 11 (61,1%) пациентов отмечались мономорфные приступы. Среди них превалировали наблюдения с простыми парциальными приступами с вторичной генерализацией – 6. Простые парциальные припадки наблюдались у 2, генерализованные – у 2, комплексные парциальные – у 1 пациента. Приступы более чем одного типа имелись у 7 (38,9%) пациентов. Статусное течение заболевания регистрировалось у 9 (50%) детей с гемисферической эпилепсией, что указывает на прогредиентный характер заболевания с формированием сложной эпилептической системы.

Таблица 25 – Распределение больных по типу припадков (n = 18)

Тип приступов	Абс. число	%
Простые парциальные с вторичной генерализацией	6	33,33
Простые парциальные	2	11,11
Простые парциальные с генерализацией, генерализованные	2	11,11
Генерализованные	2	11,11
Комплексные парциальные	1	5,56
Простые парциальные, комплексные парциальные	1	5,56
Простые парциальные, комплексные парциальные, комплексные парциальные с вторичной генерализацией	1	5,56
Простые парциальные, простые парциальные с вторичной генерализацией	1	5,56
Комплексные парциальные, генерализованные	1	5,56
Простые парциальные с генерализацией, комплексные парциальные с генерализацией, генерализованные	1	5,56
Всего	18	100%

Частота эпилептических приступов колебалась от 3 раз в месяц до сотни за сутки. У 9 (50%) больных наблюдались более 3-х приступов за сутки (от 3 до сотен приступов в сутки). Эпилептические припадки с частотой от 2 до нескольких за неделю обнаружены у 6 (33,3%) детей, еженедельные – у 1 (5,56%), 3 раз в месяц – у 2 (11,11%). Таким образом, более трех приступов в сутки зафиксированы у 9 (50%) детей, что свидетельствует о прогредиентном течении заболевания с организацией эпилептической системы.

Нейропсихологическое тестирование выполнено у 12 пациентов старше 5 лет с достаточным уровнем развития. Дефицит памяти и задержка развития той или иной степени выраженности зафиксированы практически у всех пациентов. Когнитивные нарушения проявлялись как в непосредственном, так и отсроченном воспроизведении материала, и снижении объема внимания. При этом выраженные мнестические расстройства обнаружены у 7 (58,33%) и резко выраженные у 5 (41,67%). Расстройства кратковременной зрительной и слухоречевой памяти были наиболее выражены у больных с ранним началом заболевания, частыми полиморфными приступами, статусном и серийном течении заболевания ($p<0,01$). При этом более выраженные нарушения кратковременной слуховой вербальной памяти и элементы амнестической афазии при сохранности моторной речи

имелись у детей с очагом эпилептической активности в левом полушарии большого мозга ($p<0,05$), тогда как зрительная кратковременная память больше страдала у пациентов с очагом в правом полушарии ($p<0,05$).

Эмоционально-волевые расстройства также отмечались у всех обследованных детей и были особенно выраженными у больных с частыми приступами и длительным течением заболевания.

Клинико-неврологическое обследование в дооперационном периоде выявило признаки грубого очагового поражения головного мозга у всех пациентов с гемисферической формой эпилепсии. Правосторонний спастический гемипарез определялся у 8 детей, левосторонний - у 6, тетрапарез - у 3 пациентов. При этом снижение мышечной силы отмечалось от 2 до 4 баллов, что сопровождалось некоторым укорочением конечностей со стороны поражения. В случаях выявления тетрапареза отмечались признаки преобладания снижения мышечной силы соответственно наиболее выраженным структурным изменениям головного мозга. В одном случае по данным неврологического обследования не удалось латерализовать сторону поражения. Гемианопсия была выявлена у детей, которым возможно было проведение офтальмологического обследования. Также регистрировались нарушения чувствительности, соответствовавшие стороне поражения.

Всем пациентам выполнена скальповая ЭЭГ. Интериктальная скальповая ЭЭГ выявляла множественные пароксизмальные изменения, преимущественно в пораженном полушарии в виде одиночных и множественных спайков, комплексов «острая-медленная волна», медленно-волновой активности, пароксизмальных тета-волн. Множественные асинхронно возникающие очаговые пароксизмальные изменения при скальповой ЭЭГ в межприступном периоде в правом полушарии обнаружены у 5, множественные очаговые пароксизмальные изменения в левом полушарии - у 9 пациентов. Генерализованные пароксизмальные изменения с локальным преобладанием в одном из полушарий головного мозга зафиксированы у 3 детей, без локального преобладания – у 1.

В 6 наблюдениях проведен ВЭМ для анализа межприступной и приступной эпилептической активности (рисунок 31). ВЭМ показал генерализованные изменения эпилептической активности с локальным преобладанием у 1, генерализованные пароксизмальные изменения без локального преобладания - у 1, очаговые пароксизмальные изменения в левом полушарии - у 3, в правом полушарии - у 1 пациента. Совпадение данных ВЭМ с приступной и межприступной записями ЭЭГ было выявлено у 5 (83,3%%) из 6 пациентов. В одном наблюдении доминирующий иктальный и интериктальный паттерны отличались между собой.

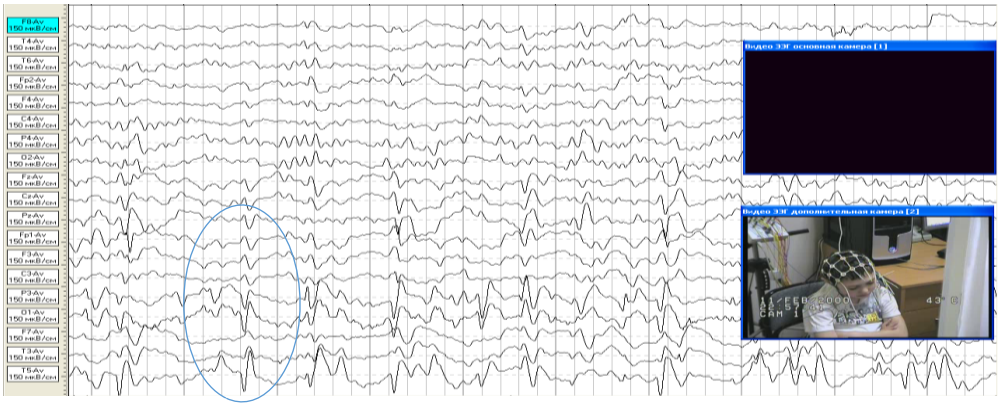

Рисунок 31 – Больной П., 7 лет. Ист. б. №1116-10. При видео-ЭЭГ-мониторинге определяется эпилептическая активность в левом полушарии большого мозга.

При анализе результатов МРТ (рисунок 32 А-Д) у пациентов с гемисферической формой эпилепсии структурные изменения головного мозга обнаружены в 100% наблюдений. Гемиатрофия или кистозно-атрофические изменения, как результат церебрального инфаркта, ЧМТ, в том числе родовой, обнаружены у 11 (61,1%) пациентов. При этом отмечалось резкое уменьшение в объеме пораженных отделов мозга, обусловленное локальными или диффузными рубцово-атрофическими процессами, асимметрией боковых желудочков за счет расширения арахноидальных пространств на стороне поражения и негомогенностью мозговой структуры в пораженной гемисфере на Т1, Т2ВИ и FLAIR.

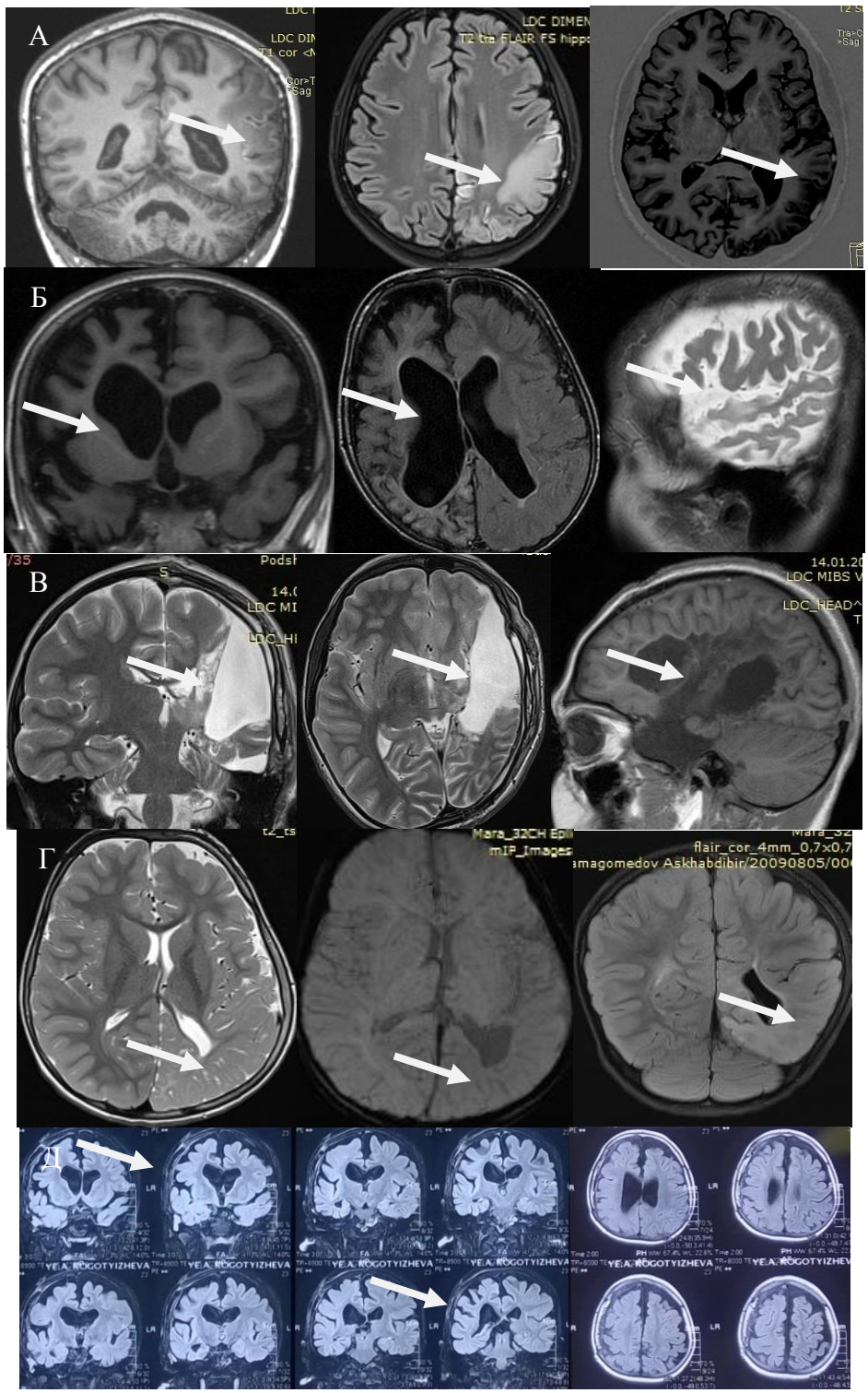

Рисунок 32 – МРТ 3 Тл. Больная Р., 15 лет (А). Ист. б. №1111-14. Проявления ЭР на Т1, Т2ВИ и Flair. Повышение сигнала на Т2ВИ и снижение на Т1 по типу отека. Больная М., 5 лет (Б). Ист. б. №2550-13. Гемиатрофия правого полушария на Т1, Т2ВИ и Flair. Больной П., 7 лет (В). Ист. б. №1116-10. Кистозно-атрофические изменения левого полушария. Больной Н., 3 лет 11 мес (Г). Ист. б. №1359-09. Мальформация коркового развития левого полушария большого мозга в форме задней геми-гемимегалэнцефалии. Больная К., 4 лет (Д). Ист. б. №-2116-09. Полимикрогирия.

МКР выявлены у 4 (22,2%) пациентов. При гемимегалэнцефалии у двух детей выявлялось увеличение одного полушария с утолщением коры, широкими извилинами и увеличенным боковым желудочком с пораженной стороны. В одном случае белое вещество показало гипоинтенсивный сигнал на Т1ВИ и гиперинтенсивный на Т2ВИ. У пациента 4 месяцев отмечался гиперинтенсивный сигнал на Т1ВИ и гипоинтенсивный на Т2ВИ от белого вещества пораженного полушария. Пахигирия (неполная лиссэнцефалия) на МРТ визуализировалась несколькими широкими извилинами и неглубокими бороздами – 1 наблюдение. Субэпендимарная гетеротопия серого вещества в левой теменной доле с умеренной вентрикуломегалией и локальным расширением левого бокового желудочка на уровне гетеротопии с гипоплазией левого полушария и глиозными изменениями в пара-вентрикулярном белом веществе и отсутствием прозрачной перегородки выявлена у 1 пациента. ЭР был диагностирован у 3 (16,7%) детей с частыми моторными парциальными припадками. На МРТ в динамике у этих пациентов определялась прогрессирующая атрофия и патологический сигнал от белого вещества и коры головного мозга с гиперинтенсивным сигналом на Т2 ВИ и FLAIR.

При МРТ-трактографии у 3 пациентов с гемиатрофией выявлялись признаки отсутствия или значительного уменьшения трактов у всех пациентов с распространенными структурными изменениями, что дополнительно указывало на вероятность их вовлечения в эпилептический процесс и возможность выполнения гемисферэктомий (рисунок 33).

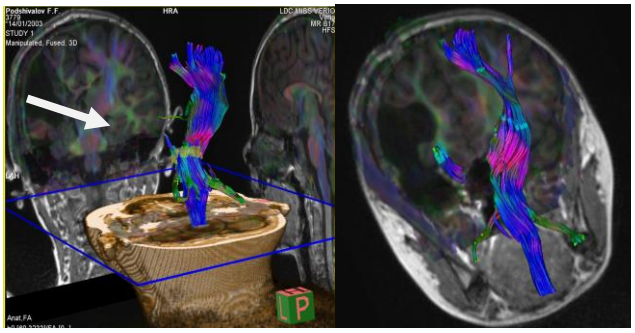

Рисунок 33 – МРТ тракты. Больной П., 7 лет. Ист. б. №1116-10. МРТ-трактография определяет обеднение трактов правого полушария.

Магнитно-резонансная спектроскопия выявляла уменьшение распределения биологических метаболитов холина и N-ацетиласпартата в области гемиатрофии, указывая на степень фокальной нейрональной метаболической дисфункции у 4 пациентов (рисунок 34). Эти данные хорошо коррелировали с результатами структурной и молекулярной нейровизуализации, а также скальповой ЭЭГ и инвазивного мониторинга.

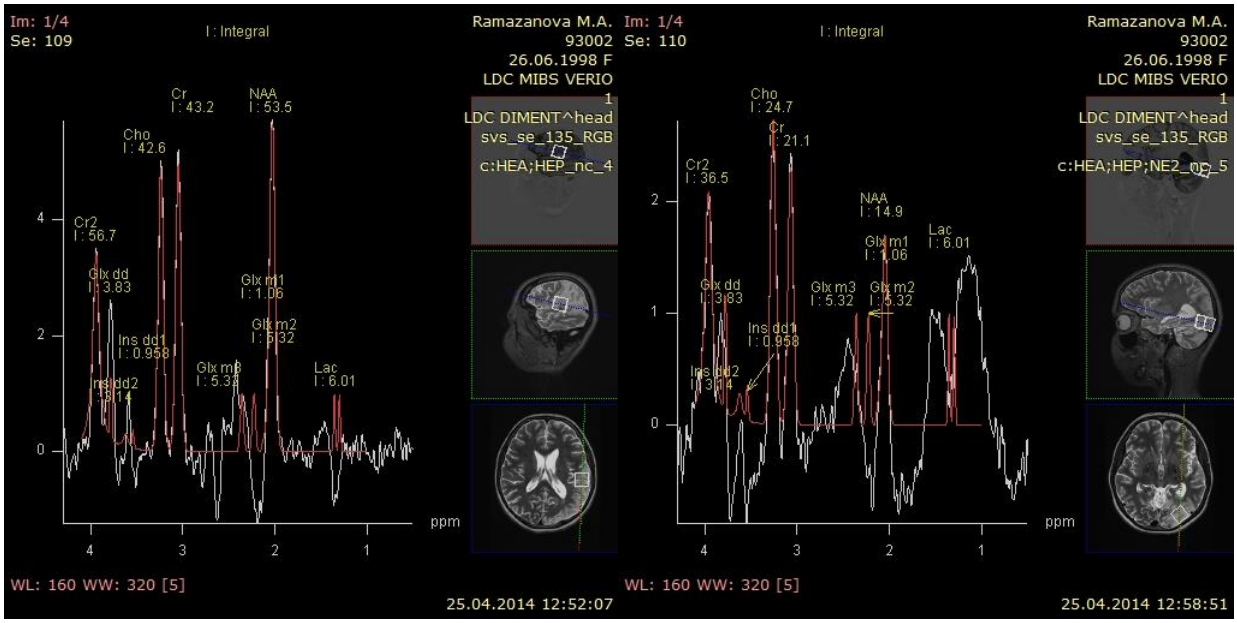

Рисунок 34 – Больная Р., 15 лет. Ист. №1111-14. На границе левой теменной и височной долей и задних отделах левой височной доли во всех отделах отмечается снижение концентрации NAA (маркера нейрональной плотности), повышение концентрации Lac – типичный паттерн хронического воспаления.

ФМРТ, учитывая возрастные особенности и специфику гемисферических форм эпилепсии, выполнена у 1 пациентки 11 лет с ДЦП и гемиатрофией левого полушария (рисунок 35). При этом доминантным оказалось интактное правое полушарие.

Интракаротидный амобарбиталовый тест Вада для локализации сенсомоторной зоны и речи выполнен в единичном наблюдении у пациента 7 лет с гемипаретической формой ДЦП и кистозно-атрофическими изменениями левого полушария с введением амобарбитала только со стороны поражения, у которого доминантным оказалось правое полушарие.

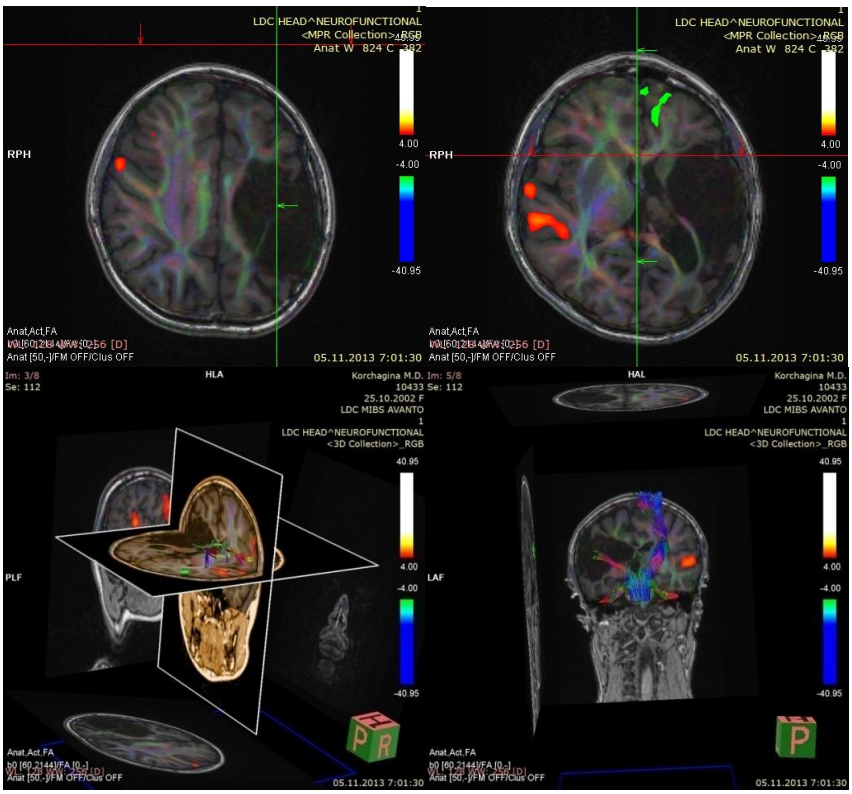

Рисунок 35 – ФМРТ 3 Тл. Больная К., 11 лет. Ист. б. №2819-13. Кистозно-глиозные изменения левых лобной и теменной долей. Доминантность правого полушария. Визуализированы: Зоны Брока и Вернике, аркуатный тракт, кортикоспинальные тракты.

ПЭТ с 18-ФДГ в интериктальном периоде проводили у 6 больных. При этом у 5 пациентов с гемиатрофией обнаружен перифокальный гипометаболизм глюкозы в сохраненных отделах лобной, теменной и затылочной долей, а также в подкорковых ядрах пораженного полушария. Кроме того, у одного из них выявлялся гипометаболизм в височной доле здорового полушария. В одном случае отмечался гипометаболизм глюкозы в коре лобной и затылочной долей без структурных изменений. В одном наблюдении имел место гипометаболизм в стволовых отделах. В областях мозга с атрофическими изменениями головного мозга на ПЭТ визуализировались зоны аметаболизма глюкозы. У пациентки с ЭКР определялись признаки выраженного гипометаболизма 18-ФДГ височной, затылочной, теменной долей левого полушария большого мозга и обеих гемисфер мозжечка. Локальное снижение метаболизма глюкозы в левом полушарии головного мозга определялось в одном наблюдении у пациента с МКР (рисунок 36). Во всех случаях проведения ПЭТ отмечалась отчетливая корреляция данных

ПЭТ и МРТ с некоторым расширением представления о зонах поражения мозгового вещества.

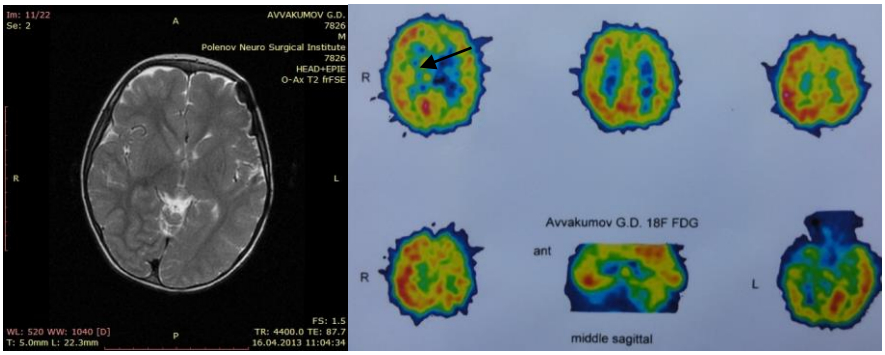

Рисунок 36 – Больной А., 3 лет 5 мес. Ист. №2704- Мальформация коркового развития левого полушария. Гипометаболизм глюкозы.

Инвазивный мониторинг осуществлен в одном случае у пациента с нелатерализованной неврологической симптоматикой и генерализованными пароксизмальными изменениями по данным скальповой ЭЭГ и ВЭМ (рисунок 37).

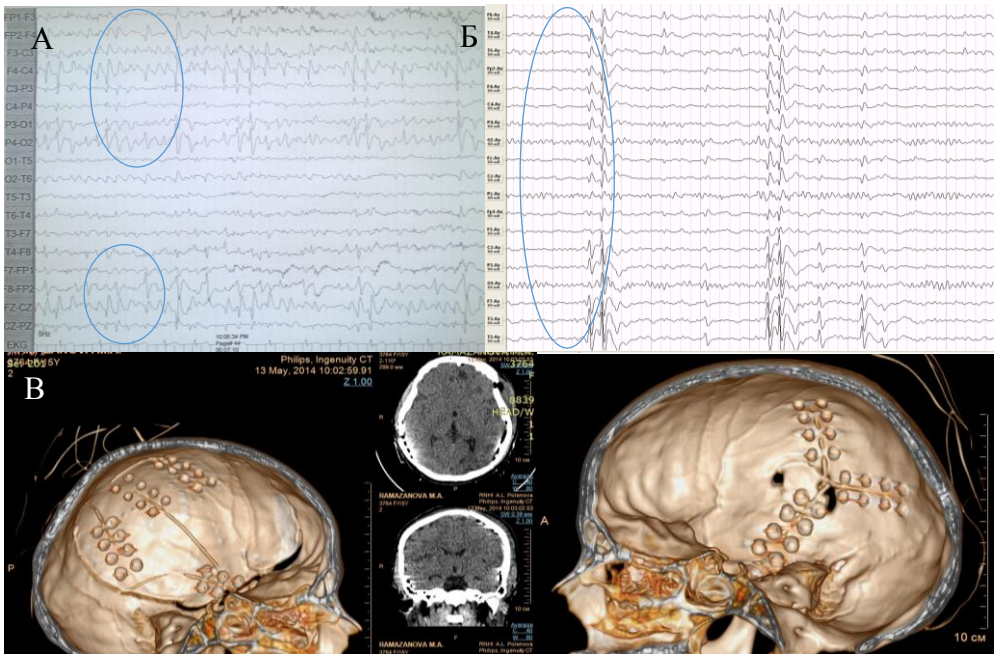

Рисунок 37 – Больная Р., 15лет. Ист. б. №1111-14. Энцефалит Расмуссена. Видео-ЭЭГ-мониторинг (А) до госпитализации и скальповая ЭЭГ (Б) определяют двухстороннюю эпилептическую активность. Двухсторонняя имплантация электродов (В). Со стороны наиболее выраженных структурных изменений произведена краниотомия с установкой многоконтактных электродов.

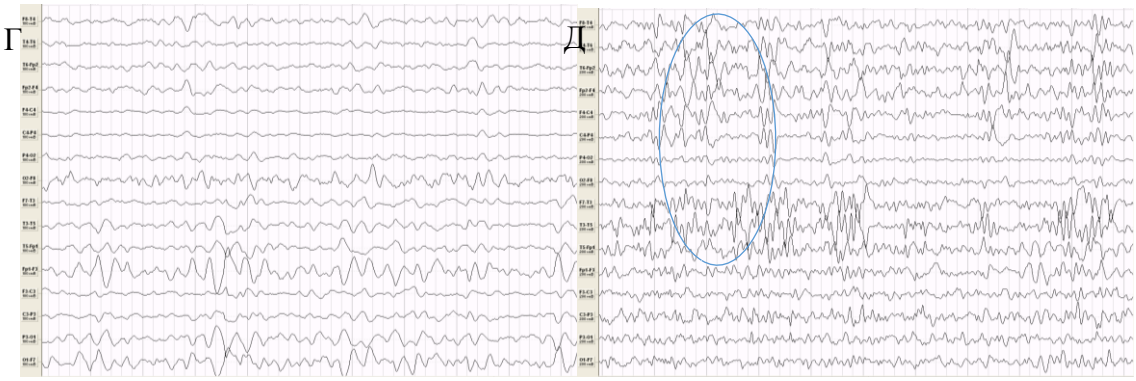

Рисунок 37(Г,Д) – Инвазивный мониторинг. Больная Р., 15 лет. Ист. б. №1111-14. Устойчивая эпилептическая активность с электродов, установленных в зоне структурных изменений над правым полушарием (Д).

По сведениям инвазивного ЭЭГ-мониторинга обнаружена односторонняя распространенная эпилептическая активность, что позволило вынести показания к гемисферотомии.

5.2. Хирургия гемисферических форм эпилепсии у детей

Тактика хирургического лечения у пациентов с гемисферической формой эпилепсии определялась индивидуально с учетом клинико-электрофизиологических, нейровизуализационных и анатомо-физиологических особенностей. Учитывая распространенность поражения гемисферы с вовлечением в процесс обширных участков головного мозга и выраженность неврологических выпадений (гемипарез, гемианопсия) при данном типе операций было целесообразным удаление и/или изолирование всего полушария. Нами выполнены следующие типы хирургических вмешательств (рисунок 38 А-З) по поводу гемисферической эпилепсии в зависимости от клинико-электрофизиологических и нейровизуализационных проявлений: анатомическая гемисферэктомия (АнГЭ) – в 3, функциональная гемисферэктомия – в 5, гемисферотомия – в 8, заднеквадрантная гемисферотомия – в 2 наблюдениях.

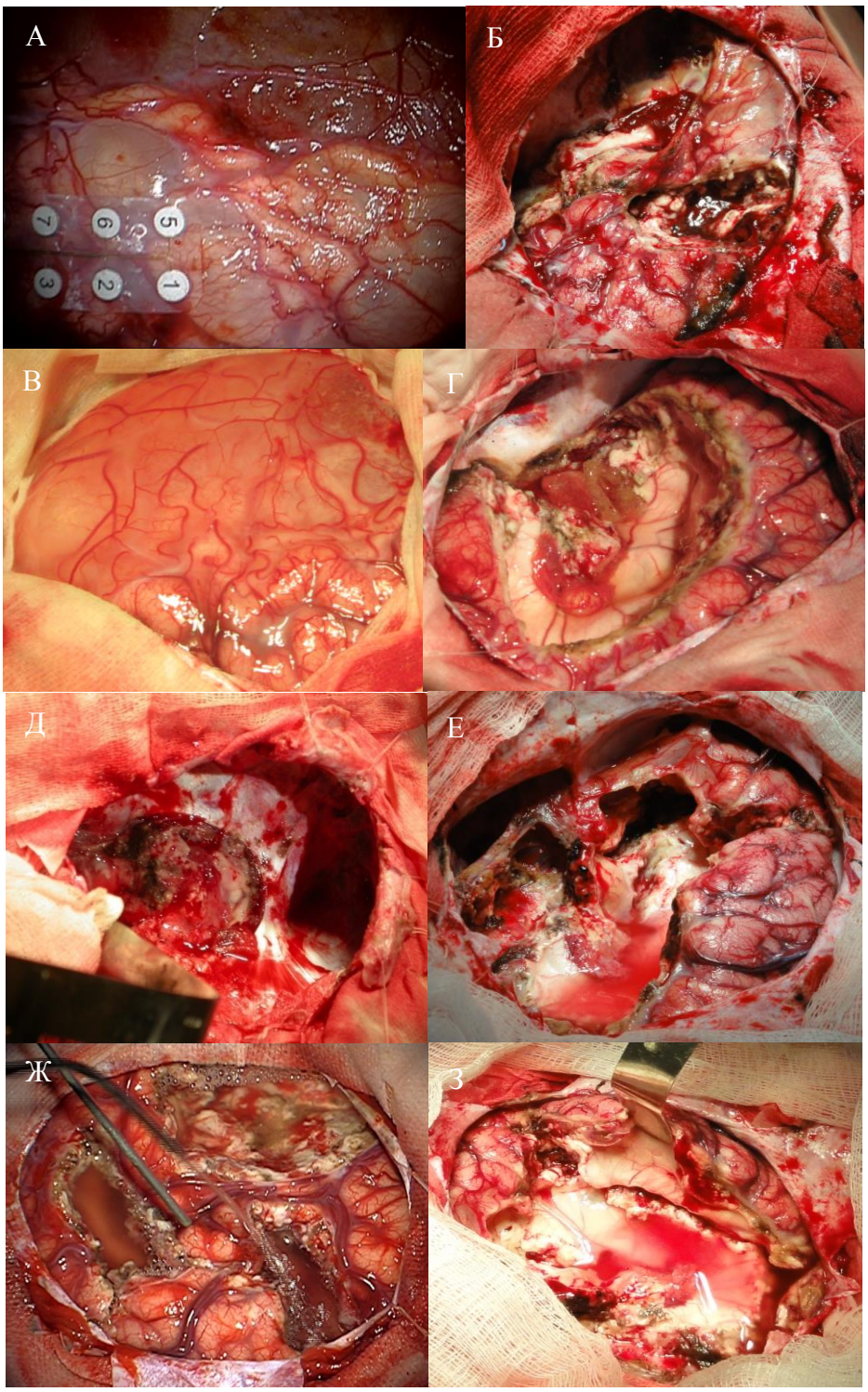

Рисунок 38 – Больная М., 5 лет (А,Б). Ист. б. №2550-13. Фото до и после модифицированной гемисферотомии. Больная Т., 11 лет (В,Г). Ист. б. №731-11. Вид до и после функциональной гемисферэктомии. Больной П., 7 лет (Д). Ист. б. №1402-06. Анатомическая гемисферэктомия. Больная М., 4 лет (Е). Ист. б. №1112-11. Функциональная гемисферэктомия. Больной Т., 17 лет (Ж). Ист. б. №258-10. Гемисферотомия. Больной А., 16 лет (З). Ист. б. №726-12. Модифицированная функциональная гемисферэктомия.

Общими показаниями к гемисферэктомии (ГЭ) являлись: фармакорезистентность; данные нейровизуализации выявляли одностороннее структурное поражение полушария большого мозга; клинико-электрофизиологическое обследование подтверждало унилатеральную гемисферическую патологическую пароксизмальную активность; контралатеральное полушарие большого мозга структурно, функционально и электрографически было относительно интактным; клиническое состояние пациента действительно оправдывало такую обширную операцию, а семья и пациент полностью понимали риск операции и ожидаемый результат.

Типичными кандидатами на ГЭ являлись пациенты с гемипарезом и унилатеральными структурными поражениями полушария большого мозга врожденного или приобретенного характера. Учитывая катастрофический характер детской эпилепсии с угрозой развития и усугубления когнитивного дефицита, продолжительность времени установления фармакорезистен-тности в данной группе больных была минимально короткой. В нашей серии минимальный возраст составил 4 месяца у пациента с гемимегалэнцефалией.

АнГЭ выполнялась путем обширной краниотомии, обнажая полушарие большого мозга от полюса лобной доли до полюса затылочной доли, близко от средней линии и вниз до основания височной доли. Визуализировались внутренняя сонная артерия и ее дистальные ветви. Осуществлялась сосудистая деафферентация путем клипирования средней мозговой артерии проксимально к ее бифуркации, с сохранением перфорирующих ветвей к базальным ганглиям, а передней мозговой - проксимально к началу каллозомаргинальной артерии. После чего коагулировались и пересекались переходные корковые вены для осуществления доступа к МТ. Выполнялась тотальная каллозотомия от колена до его валика. Фронто-базальное разделение белого вещества лобной доли реализовывали через трансвентрикулярный эпендимарный разрез, латерально и вперед к базальным ганглиям. ГЭ осуществлялась поэтапно с секторальной резекцией в двух случаях и единым блоком в одном наблюдении. Базальные ганглии и таламус были резецированы в единичном наблюдении у пациента с

МКР в целях предотвращения рецидива приступов и оставлены на месте в двух, учитывая их роль в двигательной активности. Хориоидальное сплетение коагулировалось во всех случаях для уменьшения риска послеоперационной гидроцефалии.

Функциональная ГЭ, определяемая как частичная АнГЭ и полное разобщение пораженного полушария, выполнена у 5 детей. Краниотомия производилась меньших размеров, обнажая височную, задние отделы лобной и передние отделы теменной доли. Резекция начиналась перпендикулярно к передним отделам латеральной щели большого мозга и кпереди от передней центральной извилины на 1см. Задняя граница разреза отстояла кзади от задней центральной извилины на 1см, включая парацентральную дольку. В медиальном направлении достигали боковой желудочек от его переднего края до треугольника по направлению к средней височной извилине. Резецировали передние 2/3 височной доли на расстоянии 7-8 см от его полюса с АмГЭ. Далее рассекали мозолистое тело в переднем направлении, включая его колено и клюв, и кзади рассекая его валик. В последнюю очередь осуществляли фронтобазальную дисконнекцию от передне-латеральных отделов переднего рога бокового желудочка перед островком через нижнюю лобную извилину до основания передней черепной ямки и окципитопариетальную изоляцию от треугольника бокового желудочка до заднего края ВЛЭ. Таким образом, выполняли разобщение всех комиссуральных и проекционных волокон с тотальной каллозотомией и разъединение связи полушария со стволом мозга и таламусом. Достигалась функционально полная, но анатомически неполная ГЭ, сохраняя передние отделы лобной, задние отделы теменной и затылочную доли, чтобы избежать осложнений, связанных с АнГЭ и огромной послеоперационной полостью.

Для периинсулярной гемисферотомии передний край краниотомии доходил до коронарного шва, верхний край – до верхней височной линии, сзади – до заднего края латеральной щели большого мозга и книзу до основания, таким образом, обнажая подлежащие отделы лобной, теменной, височной долей, а именно – оперкулярную кору и латеральную щель большого мозга по всему его

длиннику. Разобщение полушария осуществляли через супраинсулярное и инфраинсулярное окна у 8 детей. Для выполнения супраинсулярного окна проводилась энцефалотомия на расстоянии 5 мм выше латеральной щели мозга через оперкулярную кору лобной и теменной долей по проекции верхней циркулярной борозды островка до проникновения в боковой желудочек. Это позволяло разъединить лучистый венец, восходящие и нисходящие волокна внутренней капсулы. После проникновения в боковой желудочек визуализировали его передний рог, прикрывая межжелудочковое отверстие ватником до треугольника бокового желудочка, достигая прозрачной перегородки и МТ. Рассечение МТ выполняли по месту прикрепления прозрачной перегородки к крыше желудочка. После чего выполняли фронто-базальную дисконнекцию по направлению к основанию и медиально до мягкой мозговой оболочки, сохраняя ольфакторный тракт и разобщая передние отделы полушария.

Инфраинсулярное окно выполняли, рассекая оперкулярную кору височной доли на 5 мм ниже латеральной щели мозга по верхней височной извилине, начиная от заднего края нижней циркулярной борозды островка. При этом сохранялись крупные дренирующие вены и ветви средней мозговой артерии для предотвращения развития послеоперационного инфаркта и отека. После проникновения в височный рог бокового желудочка визуализировались гиппокамп и миндалевидный комплекс. Продолжая кортикотомию по направлению кзади до уровня валика МТ, осуществляли тотальную каллозотомию, включая его валик и парието-окципитальную изоляцию связей через короткие и длинные дугообразные волокна верхнего продольного пучка, цингулярной борозды, хвоста и фимбрии гиппокампа. Удалением миндалевидного комплекса и гиппокампа разобщали тракты заднего края передней спайки. Проекционные волокна от коры островка к базальным ганглиям, зрительному бугру, гипоталамусу и стволу разобщались после удаления коры островка у 6 детей.

Хирургические вмешательства ограничивались правым полушарием у 8, левым полушарием у 10 детей.

С учетом результатов нейровизуализации и распространения зоны структурных изменений, а также данных интраоперационной ЭКоГ определялся тип гемисферического вмешательства. Протяженность резекции была ограничена заднеквадрантной гемисферотомией у 2 детей, у которых определялась стойкая эпилептическая активность в заднем квадранте одного полушария без вовлечения лобной доли и центральной области с удалением эпилептогенного и эпилептического очагов, ограниченных задним квадрантом.

Учитывая обширность резекции и кровопотерю, всем детям младшего возраста потребовалось переливание препаратов крови. Объем гемотрансфузии составил от 150 до 600 мл. Интраоперационная ЭКоГ была выполнена у всех 18 детей. После АнГЭ во всех трех случаях от оставшихся структур мозга эпилептическая активность не регистрировалась. В случаях функциональной ГЭ к концу операции ЭКоГ оценивалась как отсутствие резидуальных эпилептиформных разрядов у 4 пациентов, слабо выраженные остаточные разряды от изолированных и оставшихся участков мозга регистрировалась у 1. После гемисферотомии, несмотря на функциональную изоляцию полушарий, сохранялась эпилептическая и медленноволновая активность у 5 детей и отсутствовала у 3. После заднеквадрантной гемисферотомии над латеральной лобной корой и в области моторной коры патологических форм активности не зарегистрировано. Также над височной долей после резекции медиальных структур отмечено полное прекращение эпилептической активности.

Гистологическое исследование удаленного полушария выявило МКР у 4 (гемимегалэнцефалия – 2, пахигирия или неполная лиссэнцефалия – 1, гетеротопия – 1), атрофию – у 5, кистозно-глиозные изменения – у 2, явления энцефалита – у 2, эпилептическую лейкоэнцефалопатию – у 5 пациентов.

Полнота гемисферотомии и ГЭ была исследована с помощью послеоперационной МРТ (рисунок 39) у всех оперированных, за исключением одного умершего.

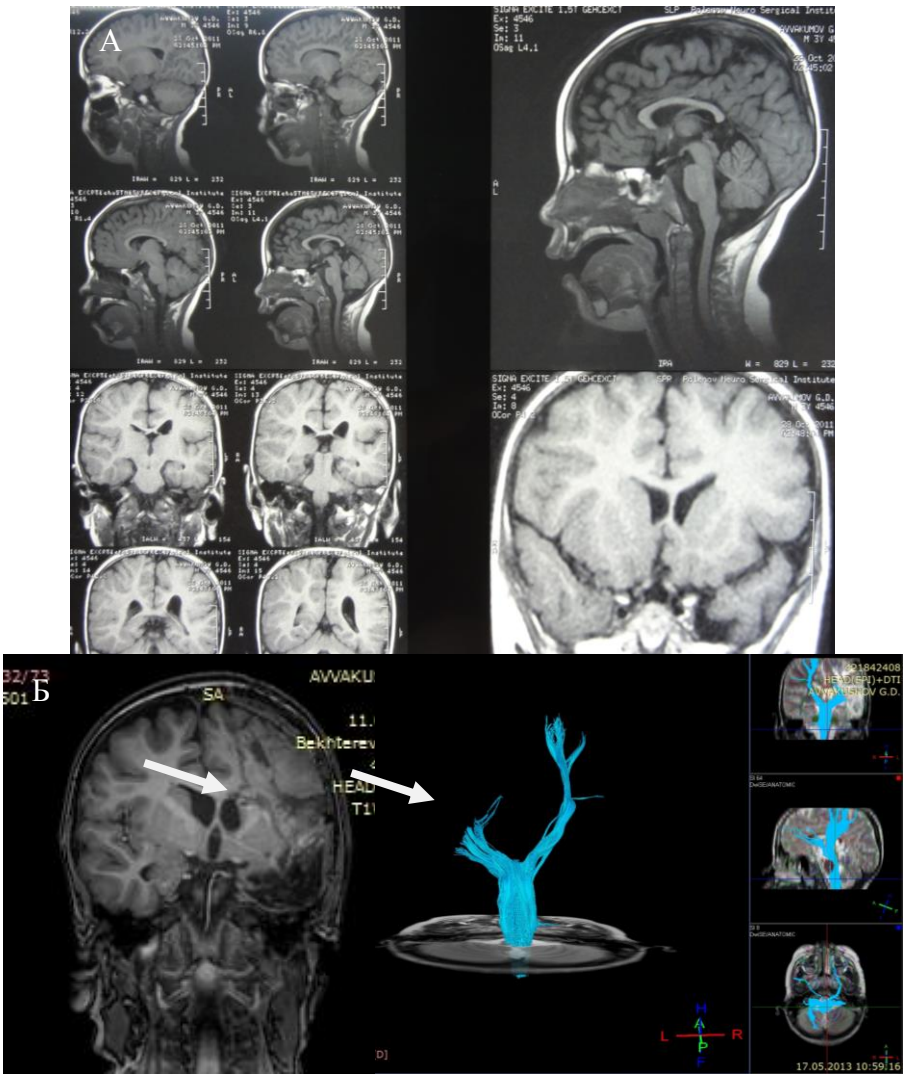

Рисунок 39 – Больной А., 3 лет 5 мес. Ист. б. №2704-11. МРТ до операции (А). МРТ с трактографией (Б) через 6 мес после функциональной гемисферотомии.

5.3. Ближайшие результаты и осложнения гемисферэктомии и гемисферотомии у детей

Ближайшие результаты хирургического лечения гемисферических форм эпилепсии изучались в течение 1 года после операции.

В ближайшем послеоперационном периоде на момент выписки из стационара приступы прекратились у 15 (88,2%) из 17 детей. Наиболее ранний рецидив припадков произошел через 5 суток после операции у больного с

гемимегалэнцефалией после функциональной ГЭ. При этом приступы стали мономорфными, тогда как до операции отмечались три типа припадков, а частота была значительно меньше, чем до операции. При нейропсихологической оценке к моменту выписки у всех оперированных отмечалось незначительное нарастание мнестических дефектов в слухоречевой или зрительной модальностях вне зависимости от стороны оперативного вмешательства. Выраженность отрицательной динамики нейропсихологических функций при ГЭ зависела от предоперационных когнитивных показателей, и худшие результаты наблюдались при более грубых исходных нейропсихологических нарушениях в 5 наблюдениях ($p<0,05$).

Исследование биоэлектрической активности головного мозга на момент выписки указывало на полный регресс эпилептической активности в 12 (70,6%) наблюдениях, умеренно выраженные или менее выраженные изменения пароксизмальной активности от изолированных участков мозга по сравнению с дооперационными отмечались у 5 (29,4%) пациентов.

К периоду 1 год после операции исходы лечения оценены у 17 пациентов. Общий результат приступов по шкале Engel представлен в таблице 26. Из таблицы видно, что у 13 (76,5%) детей отмечено полное прекращение приступов, что характеризовалось как благоприятный результат операции. 2 (11,77%) пациента соответствовали критериям Engel II, еще 2 (11,77%) отвечали критериям Engel III. Среднее время рецидива приступов было 5 месяцев после операции.

Таблица 26 – Ближайшие результаты гемисферэктомий

Оценка исходов по шкале J. Engel	На момент выписки		Через 12 месяцев		p-value
	Абс. число	%	Абс. число	%	
Engel класс I	15	88,23%	13	76,47%	p=0,49
Engel класс II	0	0	2	11,765%	p=0,27
Engel класс III	2	11,77%	2	11,765 %	p=0,69
Engel класс IV	-	-	-		
Всего	17	100%	17	100%	

Рецидив приступов в течение 1 года отмечался у 4 (23,5%) пациентов с продолжительностью заболевания более 5 лет и грубыми структурными изменениями по данным нейровизуализации (МКР и ЭР).

Анализ динамики биоэлектрической активности головного мозга через 1 год после операции показал полное отсутствие эпилептической активности в 13 (76,5%) наблюдениях. Умеренно выраженные изменения пароксизмальной активности в оставшихся участках мозга выявлялись у 4 (23,5%) детей после функциональной ГЭ и гемисферотомии. Отсутствие признаков дисфункции электрофизиологических показателей головного мозга ассоциировалось с полным прекращением приступов ($p<0,05$).

Результаты нейропсихологической оценки в период до 1 года после операции показали нормализацию показателей мнестических расстройств до уровня дооперационных. В группе больных с более выраженными когнитивными нарушениями в дооперационном периоде (5 наблюдений), через 12 месяцев после операции какой-либо динамики этих показателей не отмечено ($p<0,01$). Прекращение эпилептических припадков сопровождалось частичным уменьшением двигательных расстройств, мышечной дистонии, улучшением качества жизни.

Осложнения хирургии эпилепсии отмечались у 7 пациентов из 18. Один пациент умер после функциональной ГЭ в ближайшем послеоперационном периоде от кровопотери из-за отказа родителей от переливания крови по религиозным соображениям. У 3 пациентов после операции развилась гидроцефалия, и им проведена вентрикулоперитонеостомия через 12 – 56 суток после операции. Другим тяжелым осложнением после ГЭ было нарастание выраженности пареза мышц конечностей. Однако, учитывая дооперационный гемипарез, хотя в ближайшем послеоперационном периоде было нарастание снижения мышечной силы вплоть до гемиплегии, к моменту выписки в большинстве случаев степень пареза практически оставалась на дооперационном уровне. У 2 пациентов гемиплегия регрессировала в течение 1 года, и они могли передвигаться. Больше всего страдала сила мышц в дистальной группе мышц

верхней конечности. В одном наблюдении отмечалось значительное увеличение силы в конечностях через 1 год после операции (мальчик 16 лет, который был прикован к постели, восстановился до такой степени, что мог себя обслуживать и ездил на велосипеде). Наряду с гемиплегией имели место нарушения чувствительности и выпадения поля зрения, которые не вызывали у больных беспокойства. Краевой некроз кожи отмечался в одном наблюдении у пациента 4 месяцев, у которого была верифицирована тромбоцитопатия, и рана зажила вторичным натяжением в течение 3 месяцев. Инфекционные осложнения с развитием гипертермии с верифицированным менингитом были обнаружены у 1 больного. В 1 наблюдении у пациента 7 лет развился остеомиелит костного лоскута через 1 год после операции, и пришлось удалить костный лоскут. Развитие церебрального гемосидероза отмечалось у 1 больного. Наиболее общим преходящим осложнением было развитие гипертермии до 38-39 градусов у 10 детей без выявленного инфекционного фактора, что объяснялось формированием большой послеоперационной полости и развитием церебрального гемосидероза. При повторном посеве крови, ликвора роста флоры не наблюдалось. На фоне обычной симптоматической терапии и назначения планового приема антифлогистической терапии данное состояние разрешено в течение 1-2 недель в большинстве случаев. В двух наблюдениях такое состояние продолжалось до 1,5-2 мес.

5.4. Отдаленные результаты гемисферэктомий и гемисферотомий у детей

Изучены отдаленные результаты хирургического лечения ГЭ у 17 детей. Катамнестические сведения относятся к периоду времени от 3 до 10 лет. Результаты хирургического лечения через 3 года и больше после операции по шкале Engel были следующими: полное прекращение приступов выявлено у 12 (70,58%) детей (класс Engel I), у 5 (29,42%) по-прежнему отмечались приступы (класс Engel II – IV).

Из таблицы 27 видно, что результаты лечения ГЭ были стабильными, и прекращение приступов (Engel I) отмечалось также у 12 (70,58%) больных через 5 лет. Они имели симптомы практического выздоровления или значительного улучшения состояния. У 5 (29,42%) детей отмечалось некоторое улучшение в состоянии, что выражалось в урежении частоты припадков при отсутствии других симптомов прогрессирования заболевания. Результат оценивался как Engel II у 2 (11,77%) и Engel III у 3 (17,65%) пациентов.

Таблица 27 – Отдаленные результаты гемисферэктомий, гемисферотомий

Оценка исходов по шкале J. Engel	Через 3 года		Через 5 лет		Через > 5 лет		p-value 3 и 5 лет	p-value 3 и 10 лет	p-value 5 и >5 лет
	Абс. число	%	Абс. число	%	Абс. число	%			
Engel I	12	70,58%	12	70,58%	10	71,42%	p=0,61	p=0,60	p=0,60
Engel II	3	17,65%	2	11,77%	2	14,29%	p=0,53	p=0,61	p=0,63
Engel III	2	11,77%	3	17,65%	2	14,29%	p=0,53	p=0,63	p=0,61
Всего	17	100%	17	100%	14	100%			

тест Вилкоксона, Z=1; p=0,32

Лучшие результаты получены у 9 детей из 10, страдавших гемипаретической формой эпилепсии на фоне приобретенной этиологии с наличием структурных изменений по данным нейровизуализации ($p<0,05$), имевших четкий эпилептогенный и/или эпилептический очаг, отсутствии генерализованных приступов до операции – в 9 наблюдениях из 13 ($p>0,05$, точный критерий Фишера) и продолжительности эпилепсии до операции менее 5 лет – 8 пациентов из 11 ($p>0,05$).

Обращает на себя внимание то обстоятельство, что у детей с хорошими результатами хирургического лечения наряду с прекращением эпилептических припадков наступала значительная нормализация психических функций. Нормализация психической сферы, полное прекращение эпилептических припадков способствовали улучшению качества жизни, сокращению количества и дозы используемых лекарств, их социальной адаптации и обучению по специальной программе.

Примером благоприятного эффекта хирургического лечения по поводу гемипарез-эпилепсии у детей может быть следующее наблюдение.

Больной Б., 15 лет, Ист. б. № 727-12, находился на отделении нейрохирургии детского возраста «РНХИ им. проф. А.Л.Поленова» в 2012г.

Диагноз: Последствия перенесенной перинатальной патологии. Постгипоксическая энцефалопатия. Детский церебральный паралич, гемипаретическая форма. Порэнцефалическая киста левого полушария головного мозга. Симптоматическая эпилепсия с частыми полиморфными припадками. Медикаментозно резистентная форма.

При поступлении жалобы на ежедневные эпилептические приступы, начинающиеся с поворота головы и глаз влево, с последующим тоническим напряжением в правых конечностях и судорожными подергиваниями в них, частотой до 10-12 раз в сутки, длительностью до 10 секунд, задержку психического, речевого и моторного развития.

В анамнезе родовая травма. В возрасте 2 месяцев произведено вентрикулоперитонеальное шунтирование в правой атипичной точке Денди системой среднего давления. В возрасте 3,5 лет в связи с подозрением на вентрикуломенингоэнцефалит шунтирующая система удалена. Однако вентрикулярный конец мигрировал интракраниально и не удалялся. Манифестация эпилепсии в возрасте 7 лет. Получал разные противосудорожные препараты, но без эффекта. На момент госпитализации принимал карбамазепин в суточной дозе 1200 мг.

Неврологически: в сознании, контактен, некритичен, выполнял лишь элементарные указания, себя не обслуживал. Грубая задержка психического, речевого и моторного развития. Рефлексы орального автоматизма. Спастический тетрапарез, более выраженный в правых конечностях до 1 балла, с клонусами в кисти и стопе. Выраженная гипотрофия, отставание в росте и контрактуры в правых конечностях. Патологические кистевые, стопные рефлексы с расширением рефлексогенных зон. Гемигипестезия справа.

Нейропсихолог: развернутый синдром недоразвития всех функциональных блоков с недоразвитием вербально-акустического, зрительно-пространственного звена. Задержка интеллектуальных функций. Офтальмолог: расходящееся косоглазие OD. Левосторонняя гемианопсия, ограничение взора вверх.

При повторных скальповых ЭЭГ определялась медленноволновая активность преимущественно тета-диапазона. На этом фоне устойчиво регистрировалась эпилептическая активность в передне-лобном отделе левого полушария в виде дельта волн повышенной амплитуды в сочетании с комплексами «острая-медленная» волна, эпизодически с вовлечением в процесс лобного отдела противоположного полушария (Рисунок 40 А).

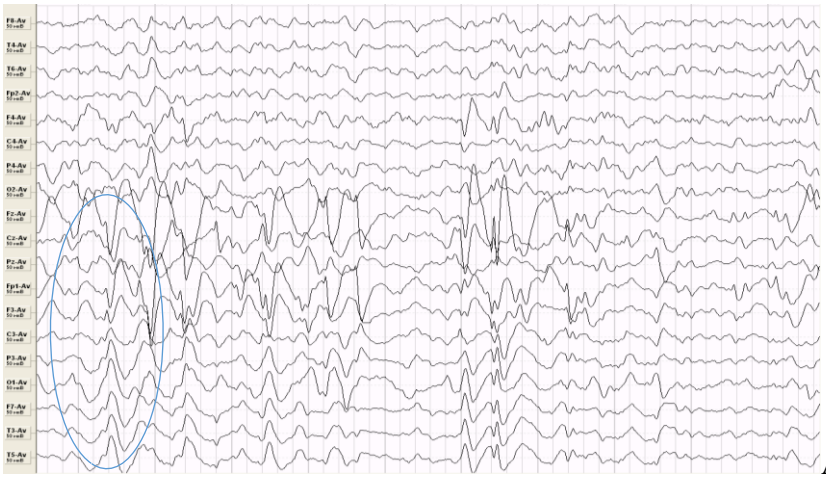

А

Рисунок 40(А) – Больной Б., 15 лет. Ист. б. №727-12. ЭЭГ до операции.

По данным МРТ и КТ головного мозга определялись кистозно-атрофические изменения латеральных отделов левой височной и теменной долей 7х4х8см; зона глиозных изменений в проекции левого таламуса размерами

26х15мм. Тень шунта в проекции тела правого бокового желудочка (Рисунок 40 Б).

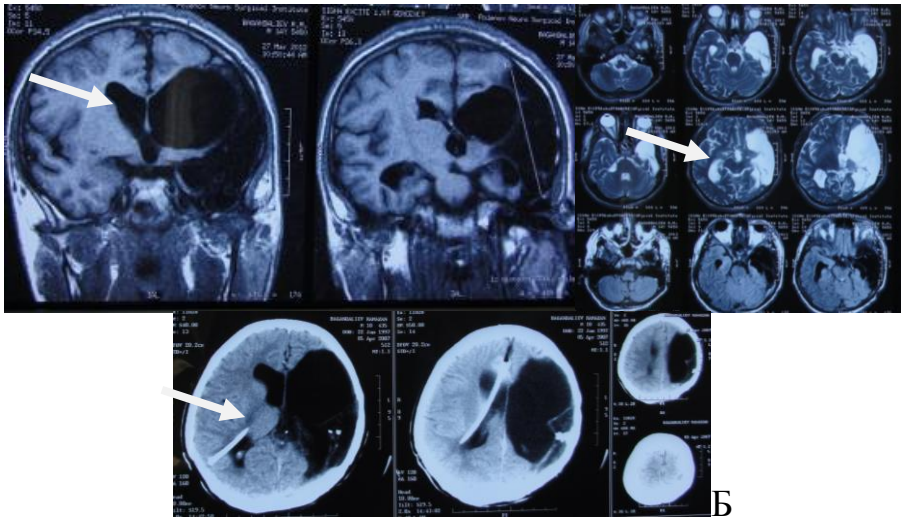

Рисунок 40(Б) – Больной Б., 15 лет. Ист. б. №727-12. МРТ и КТ до операции.

28.03.2012г произведена операция. Краниотомия в левой лобно-височно-теменной области, ЭКоГ, функциональная гемисферэктомия, удаление вентрикулярного катетера из правого бокового желудочка. Височная доля, задние отделы лобной доли, нижние отделы маргинальной коры были замещены рубцовой тканью, которая окружала кистообразно расширенный левый боковой желудочек. Верхние отделы моторной и сенсорной коры, верхняя и средняя лобные извилины относительно мало изменены. ЭКоГ (рисунок 40 В) определяла стойкую эпилептическую активность в отведениях от верхних отделов сенсомоторной коры и лобных долей.

Рисунок 40(В,Г) – Больной Б., 15 лет. Ист. б. №727-12. ЭКоГ до операции (В) определяет стойкую пароксизмальную активность. С электродов над кистой медленноволновая активность. ЭКоГ к концу операции (Г). Единичные эпилептические комплексы.

Произведена темпоральная лобэктомия. Лобная, затылочная и теменная доли изолированы от подкорковых узлов и контралатерального полушария. Контрольная ЭКоГ (рисунок 40 Г) не выявляла эпилептическую активность. Ввиду эпилептогенного воздействия вентрикулярного катетера на правое полушарие, последний удален.

Гистологическое заключение: глиомезодермальный рубец с умеренным ангиоматозом и кальцинозом.

В послеоперационном периоде отмечалось подапоневротическое скопление ликвора объемом до 80 мл в течение 11 суток, которое эвакуировалось пункционным методом. Гипертермия до 38-39 градусов в течение первых 6 суток. Повторные посевы ликвора отрицательные.

На момент выписки отмечалось уменьшение спастичности и увеличение объема движений в правых конечностях. Эпилептических припадков после операции не отмечалось. При ЭЭГ 18.04.12г (рисунок 40 Д) отмечалась положительная динамика: разряды пароксизмальной активности в левом полушарии регистрировались гораздо реже. Выписан с рекомендацией: карбамазепин по 500мг х 3 в сутки.

При повторной госпитализации через 12 месяцев после операции отмечается положительная динамика: снижение спастичности и увеличение объёма движений в правых конечностях. Эпилептических припадков не отмечалось. Появилась минимальная речевая продукция. С родственниками изъясняется словами, хотя словарный запас ограничен. Правосторонний спастический гемипарез регрессировал в руке до 2 б, в ноге до 3 б. Ходит с поддержкой. Ездит самостоятельно на трехколесном велосипеде. Улучшение темповых характеристик, параметров праксиса слева, при частичном регрессе пареза правой руки. По данным ЭЭГ (рисунок 40 Е) пароксизмальная активность не зарегистрирована.

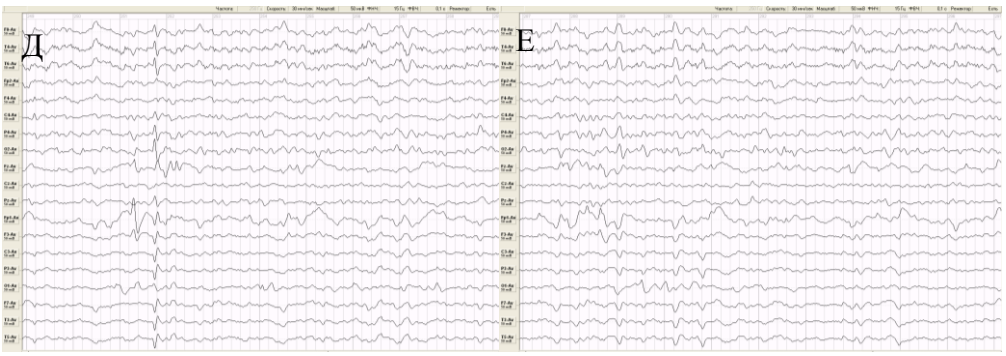

Рисунок 40(Д,Е) – Больной Б., 15 лет. Ист. б. №727-12. ЭЭГ при выписке (Д) и через 5 лет после операции (Е).

На серии контрольных МРТ головного мозга (рисунок 38 Ж) полость левого полушария, которая соединяется с левым боковым желудочком. Прослежен катамнез в течение 5 лет. ПЭП отменены.

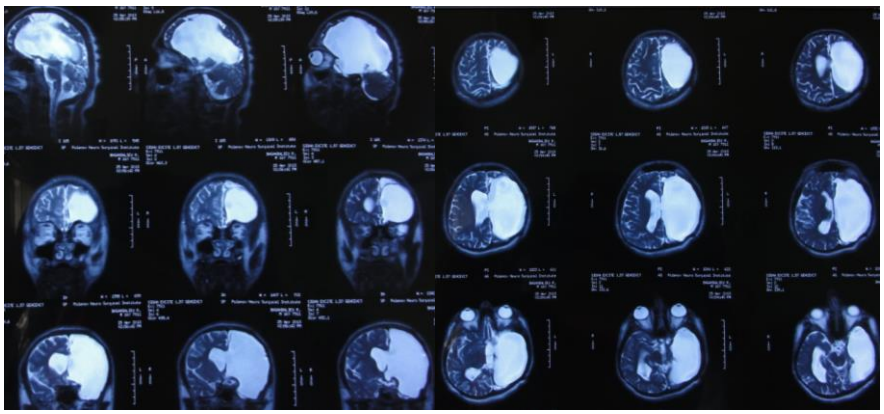

Рисунок 40(Ж) – Больной Б., 15 лет. Ист. б. №727-12. МРТ после операции.

5.5. Факторы, определяющие исходы гемисферэктомий и гемисферотомий у детей

Для определения причин, влияющих на исход хирургического лечения пациентов с гемисферической формой эпилепсии, нами выбраны дооперационные, хирургические и послеоперационные прогностические факторы.

Исход лечения Engel I отмечался у 8 (72,7%) мальчиков и 5 (83,3%) девочек, Engel II – IV у 3 (27,3%) мальчиков и 1 (16,7%) девочки соответственно (точный критерий Фишера p=1).

Анализ зависимости исхода операции от возраста манифестации заболевания (таблица 28) показал, что начало заболевания до 1 года ассоциировалось с худшими результатами с прекращением приступов в 3 (50%) наблюдениях по сравнению с детьми старше 1 года – 10 (90,9%), что объясняется врожденной этиологией заболевания среди этих детей (p>0,05), что статистически незначимо, хотя тенденция очевидна.

Таблица 28 – Зависимость результатов лечения от возраста манифестации

Возраст манифестации (лет)	Результаты по Engel		Всего	p-value
	Engel I	Engel II-IV		
< 1	3 (50%) 23,1%	3 (50%) 75%	6 (100%) 35,3%	p=0,24
1– 14	10 (90,9%) 76,9%	1 (9,1%) 25%	11 (100%) 64,7	p=0,33
Итого	13 (76,5%) 100%	4 (23,5%) 100%	17 (100%)	

Рассмотрение результатов лечения в зависимости от продолжительности заболевания до операции показало прекращение приступов у 72,7% детей со стажем болезни до 5 лет и более 5 лет – у 83,3% (p=0,7), однако статистической значимости не выявлено.

Исследование зависимости результатов лечения от возраста больного на момент операции показало отсутствие такой корреляции, хотя наиболее выгодные результаты отмечены у пациентов, оперированных в возрасте от 4 до 11 лет, что связано с этиологическим фактором и продолжительностью заболевания до 5 лет (p=0,8).

Для оценки взаимосвязи результатов лечения с этиологическим фактором, последние кооперированы в три группы: приобретенный (глиоз, атрофия вследствие перинатального поражения и ЧМТ), врожденный (МКР) и прогрессирующий (ЭР). Как показали наши результаты, прекращение приступов достигнуто у 90% детей с приобретенным характером этиологического фактора. При врожденном этиологическом факторе результаты лечения по шкале Engel были одинаковыми. У пациентов с ЭР в двух из трех случаев достигнуто

прекращение приступов. Таким образом, хорошие результаты коррелировали с приобретенным характером этиологического фактора (p<0,05).

Зависимости исходов лечения от ЭЭГ-проявлений до операции существенно не выявлено. При локализованных полушарных изменениях по данным ЭЭГ в двух наблюдениях также не получено полного прекращения приступов (p=0,68).

Нами также не выявлено статистически значимой взаимосвязи результатов лечения с типом приступов (p=0,3), наличием эпилептического статуса (p=0,9) и генерализованных приступов в анамнезе (p=0,8) и частотой припадков (p=0,8).

Так как этиологический фактор напрямую влиял на структурные изменения при МРТ, то и зависимость исходов операций оказалась примерно такой же. В частности, лучшие результаты достигнуты при рубцово-глиозно-атрофических изменениях – Engel I у 90%. При ЭР прекращение приступов достигнуто у 66,7%, при МКР у 50% (p<0,05).

Анализ результатов лечения в зависимости от варианта ГЭ (таблица 29) выявил полное прекращение приступов после АнГЭ, что объясняется наиболее полным разобщением всех проводящих путей. После функциональной ГЭ прекращение приступов достигнуто у 80% детей. Результаты лечения оказались хуже после заднеквадрантной гемисферотомии и периинсулярной гемисферотомии. Однако данные результаты с учетом малого количества наблюдений статистически недостоверны, хотя тенденция очевидна (p=0,3).

Таблица 29 – Зависимость результатов лечения от вида хирургического лечения (n=17)

Тип операции	Engel I	Engel II-IV	Всего	p-vale
Анатомическая гемисферэктомия	2 (100%) 15,4%	0	2 (100%) 11,8%	p=0,62
Функциональная гемисферэктомия	4 (80%) 30,8%	1 (20%) 25%	5 (100%) 38,4%	p=0,69
Периинсулярная гемисферотомия	6 (75%) 46,1%	2 (25%) 50%	8 (100%) 47%	p=0,65
Заднеквадрантная гемисферотомия	1 (50%) 7,7%	1 (50%) 25%	2 (100%) 11,8%	p=0,47
Итого	13 (76,5%) 100%	4 (23,5%) 100%	17 (100%)	

χ②=4,7;df=4; p=0,3

Не выявлено статистически значимой зависимости результатов от стороны вмешательства: Engel I справа 85,7%, слева 70% (χ^2=0,57; df=1; p=0,45).

Анализ зависимости результатов лечения от полноты удаления островковой доли также показал, что у всех 2 пациентов, у которых сохранен островок, прекращения приступов не достигнуто, что статистически недостоверно ввиду малого числа наблюдений.

Результаты операций зависели от гистологии резецированной ткани. Так, полное прекращение приступов отмечено у 9 (90%) пациентов с проявлениями эпилептической лейкоэнцефалопатии, глиоза, атрофии (приобретенная патология). При МКР (врожденная патология) прекращение приступов достигнуто у 50% и при ЭР (прогрессирующая) – у 66,7% пациентов. Данное обстоятельство связано с прогрессирующим характером заболевания при ЭР и более обширным поражением мозга у пациентов с МКР ($p<0,05$).

Как показали наши результаты, наличие послеоперационных приступов было фактором, связанным с худшими результатами лечения. Так, среди 15 пациентов, у которых отсутствовали ранние послеоперационные приступы, достигнут Engel I класс у 13 (86,7%). С другой стороны, у 2 детей, у которых отмечался ранний рецидив приступов, был Engel II-IV класс ($p<0,001$).

Наши данные показали ухудшение результатов лечения в течение первого года от момента выписки с 88,23% до 76,47% и в течение третьего года до 70,58%, после чего результаты оставались стабильными ($p=0,3$).

Резюме. Для детей с гемисферической формой эпилепсии было характерно раннее начало заболевания до 3 лет в 66,7%, с продолжительностью болезни до 5 лет в 66,7% и возрастом на момент операции более 8 лет в 55,6% наблюдений, преобладание патологии беременности и родов среди этиологических факторов в 50% наблюдений. Семиология приступов характеризовалась мономорфными приступами в 61,1%, преимущественно простыми парциальными с вторичной генерализацией, и статусное течение эпилепсии в 50%, с высокой частотой от более одного до нескольких за неделю приступов в 83,3% наблюдений. Для

гемисферической формы эпилепсии типичными были когнитивные нарушения, которые обнаружены у всех детей, и наличие грубой очаговой неврологической симптоматики, в основном в виде гемипареза, в 77,8% наблюдений. ЭЭГ-картина характеризовалась преимущественно однополушарной интериктальной и иктальной эпилептической активностью в 77,8% наблюдений, которая хорошо коррелировала с данными клиники и МРТ. Типичными были нейровизуализационные структурные изменения в 100% наблюдений, в большинстве случаев в виде гемиатрофии или кистозно-атрофических изменений в 61,1% случаев. Протонная МРС и МРТ-трактография показали признаки нейрональной дисфункции и обеднение трактов со стороны пораженного полушария, а фМРТ и тест Вада, выполненные в единичных случаях у детей старшего возраста, позволили определить правополушарное доминирование в обоих наблюдениях. Во всех случаях проведения ПЭТ показала гипометаболизм глюкозы в сохраненных областях пораженного полушария, совпадавший с клинико-электрофизиологическими и нейровизуализационными проявлениями, а инвазивный мониторинг, выполненный в единичном случае, латерализовал очаг эпилептической активности.

Так как головной мозг в периоде младенчества и раннего детского возраста находится в периоде созревания и пластичнее, его компенсаторные возможности достаточно велики в сравнении с созревшим мозгом у взрослого, а большая продолжительность эпилепсии является фактором риска эпилептизации мозга с формированием эпилептической системы, возраст операции, а также период определения фармакорезистентности был наиболее коротким – 4 месяца.

С учетом катастрофического характера эпилепсии и вовлечения в эпилептический процесс всего полушария головного мозга выполнены гемисферотомия в 8, функциональная гемисферэктомия в 5, анатомическая гемисферэктомия в 3, заднеквадрантная гемисферотомия в 2 наблюдениях.

Данная форма эпилепсии характеризовалась более обширным поражением полушария головного мозга: атрофические изменения - в 5, эпилептическая

лейкоэнцефалопатия – в 4, МКР – в 4, кистозно-глиозные изменения – в 2, явления ЭР – в 3 наблюдениях.

В ближайшем послеоперационном периоде приступы прекратились у 88,2% детей, а к периоду 1 год – у 76,5% без эпилептической активности по ЭЭГ и нормализацией показателей послеоперационных мнестических нарушений до уровня дооперационных. Частота послеоперационных осложнений была довольно высокой – 38,9% и летальность – 5,6%. В 16,7% случаях установлен вентрикулоперитонеальный шунт. Через 3 года прекращение приступов отмечалось в 70,6% наблюдений и оставалось стабильным на протяжении более 5 лет. Лучшие результаты получены у детей, страдавших гемипаретической формой эпилепсии на фоне приобретенной этиологии заболевания – Engel I у 90% ($p<0,05$).

При возрасте начала заболевания до 1 года исход операции по Engel I достигнут только у 50%, что объясняется катастрофической формой эпилепсии и преобладанием пациентов с такими формами как врожденный этиологический фактор (МКР). Продолжительность заболевания до операции ($p>0,05$), возраст больного на момент операции ($p>0,05$), тип приступов ($p=0,3$), наличие эпилептического статуса ($p=0,9$), генерализованных приступов в анамнезе ($p=0,8$) и частота припадков ($p=0,8$) не влияли на исход операций.

Этиологический фактор оказывал существенное влияние на исходы ($p<0,05$). Так, при врожденной или прогрессирующей форме патологии исходы операций (50% и 60%) были хуже по сравнению с приобретенной - 90%. Положительными прогностическими факторами являлись отсутствие острых послеоперационных приступов ($p<0,05$), возраст манифестации заболевания старше 1 года ($p>0,05$) и наличие кистозно-глиозных изменений на МРТ ($p<0,05$).

Применение различных вариантов ГЭ зависит от особенностей клинических и нейровизуализационных проявлений заболевания и структурно-функциональной организации эпилептической системы. Хирургическое вмешательство при прочих равных условиях должно быть направлено в сторону минимизации удаления мозгового вещества, добиваясь максимальной изоляции

путей проведения эпилептической активности. Анатомическая гемисферэктомия сопровождалась полным прекращением приступов, по сравнению с другими типами операций, однако с большими осложнениями.

По нашим данным можно заключить, что результаты лечения стабилизировались в течение первых трех лет и оставались стабильными на протяжении дальнейшего периода наблюдения.

ГЛАВА VI. МНОГООЧАГОВАЯ ЭПИЛЕПСИЯ: ДИАГНОСТИКА И РЕЗУЛЬТАТЫ ХИРУРГИЧЕСКОГО ЛЕЧЕНИЯ

6.1. Клинико-нейрофизиологическая и нейровизуализационная характеристика детей с корковой однополушарной многоочаговой эпилепсией

В группу больных с многоочаговой формой эпилепсии включены 47 детей, которые соответствовали критериям корковой однополушарной многоочаговой эпилепсии с локализацией эпилептического очага в корковых отделах нескольких долей головного мозга, которым выполнялась одновременная резекция эпилептических очагов, располагавшихся в двух и более долях большого мозга (височной и/или других). На основании комплексного обследования выявлена височно-лобная локализация эпилептического очага в 21 (44,68%) (лобно-дорсолатеральная – 11, лобно-оперкулярно-инсулярная – 4, лобно-орбитальная – 3, лобно-центральная – 3), височно-лобно-теменная в 10 (21,28%), височно-теменная в 9 (19,15%), височно-теменно-затылочная в 2 (4,26%), височно-затылочная в 2 (4,26%), лобно-теменно-височно-затылочная в 1 (2,13%), лобно-центрально-теменная в 1, лобно-теменно-затылочная в 1 наблюдении.

Существенной разницы по половому признаку не отмечено. Мальчиков было 31(65,96%), девочек 16 (34,04%). Возраст пациентов колебался от 8 месяцев до 17 лет. Средний возраст составил 9,41±4,66 (Мо – 13, Ме – 10). Превалировали дети в возрасте старше 8 лет, что составило 29 (61,71%) наблюдений и объясняется длительным течением заболевания и подбором противосудорожной терапии. Возраст на момент операции до 3 лет был у 8 (17,02%) детей, от 4 до 7 лет – у 20 (21,27%), от 8 до 11 лет – у 9 (19,15%), от 12 до 17 лет у 20 (42,56%). Наследственная отягощенность отмечалась у одного пациента.

Выявлены следующие предполагаемые этиологические факторы заболевания: 1) перинатальная патология у 18 (38,3%), 2) неясная этиология – 8 (17,02%), 3) корковые дисплазии – 5 (10,64%), 4) последствия нейроинфекций – 4 (8,51%), 5) ангиоматоз Штурге-Вебера – 3 (6,38%), 6) арахноидальная киста – 3

(6,38%), 7) ЭР – 2 (4,25%), 8) последствия инсульта – 2 (4,25%), 9) смешанная этиология (сочетание перинатальной патологии и инфекции) – 1 (2,12%), 10) кавернома – 1 (2,12%).

Начало первых эпилептических припадков колебалось от 0 месяца до 12 лет. Средний возраст составлял 3,91±3,81 лет (Мо – 0, Ме – 3). При этом начало заболевания в возрасте до 1 года выявлено у 16 (34,04%) пациентов, от 1 до 3 лет у 12 (25,54%) детей, от 4 до 7 лет у 7 (14,89%) пациентов, от 8 до 10 лет у 7 (14,89%) детей, от 11 до 12 лет у 5 (10,64%) пациентов. Таким образом, у 35 (74,5%) пациентов заболевание манифестировало в возрасте до 7 лет.

Длительность течения заболевания до операции колебалась от 8 месяцев до 14 лет. Средняя длительность течения заболевания до операции составила 5,45±3,52 года (Мо – 3, Ме – 4). Отмечалось незначительное преобладание детей с продолжительностью заболевания до операции от 2 до 5 лет, что составило 23 (48,93%) наблюдения. Длительность заболевания до 2 лет отмечалась только у 2 (4,26%) пациентов, более 5 лет у 22 (46,81%).

Основные типы эпилептических приступов у больных с корковой многоочаговой эпилепсией представлены в таблице 30.

Таблица 30 – Распределение больных по типу припадков (n = 47)

Тип приступов	Абс. число	%
Комплексные парциальные	8	17,1%
Простые парциальные	7	14,9%
Комплексные парциальные с вторичной генерализацией	6	12,8%
Простые парциальные и простые парциальные с генерализацией	6	12,8%
Простые парциальные с вторичной генерализацией	3	6,5%
Простые парциальные и комплексные парциальные	3	6,5%
Комплексные парциальные с вторичной генерализацией, генерализованные	2	4,3%
Генерализованные	2	4,3%
Комплексные парциальные и генерализованные	2	4,3%
Комплексные парциальные и комплексные парциальные с вторичной генерализацией	2	4,3 %
Простые парциальные и комплексные парциальные с генерализацией	2	4,3%
Комплексные парциальные, простые парциальные с генерализацией	2	4,3%
Простые парциальные, простые парциальные с генерализацией и генерализованные	2	4,3%
Всего	47	100%

Характер эпилептических припадков в стадии многоочаговой корковой эпилепсии по данным нашего материала был различным. При подробном анализе анамнестических сведений установлено, что в подавляющем большинстве случаев отмечалась трансформация и учащение приступов с серийным и статусным течением, их полиморфизм, обусловленный прогредиентным течением заболевания и формированием вторичного эпилептического очага. Полиморфные приступы встречались у 21 (44,68%) пациента. Комплексные парциальные приступы наблюдались у 8 (17,02%) больных, простые парциальные у 7 (14,89%), сочетанные простые парциальные и комплексные парциальные у 3 (6,38%) пациентов. Генерализованные приступы (первично или вторично генерализованные) выявлялись у большинства – 29 (61,7%) детей. У 15 (31,92%) пациентов в анамнезе отмечался эпилептический статус. У 8 из них отмечались полиморфные приступы, у 7 генерализованные – с первичной или вторичной генерализацией. Ауры в анамнезе были характерны для детей старше 8 лет и обнаружены у 12 (25,5%) пациентов. При этом возраст старше 8 лет был в 9 (75%) случаях.

Частота приступов колебалась от еженедельных до 20 раз в сутки. Припадки с частотой от 2 до нескольких за неделю обнаружены у 14 (29,79%) детей, еженедельные – у 16 (34,04%), ежедневные с частотой более 2 приступов в сутки у 12 (25,53%) и ежедневные у 5 (10,64%) пациентов. Таким образом, ежедневные приступы или более одного за сутки наблюдались у 17 детей (36,17%), что свидетельствует о формировании эпилептической системы и прогредиентом течении заболевания. У 15 (31,9%) пациентов диагностирован эпилептический статус.

Нейропсихологическое тестирование перед операцией выполнено у 37 (78,72%) пациентов старше 5 лет. Нормально-пограничный диапазон когнитивных функций отмечался у 15 (40,5%) детей. Дефицит памяти на дооперационном этапе отмечался как в непосредственном, так и отсроченном воспроизведении материала, и снижении объема внимания в 22 (59,46%) наблюдениях. Выраженные мнестические расстройства отмечались у 17 (45,95%),

грубо выраженные у 5 (13,51%). Более грубые когнитивные расстройства регистрировались у больных с частыми (ежедневными) полиморфными приступами, ранним началом заболевания (до 1 года), родовыми травмами, факоматозами и склонностью к серийному и статусному течению ($p<0,05$). Регресс ранее приобретенных навыков после начала эпилепсии выявлен у 3 из 37 детей. Эмоционально-волевые расстройства выявлены у 33 (89,19%) детей и были особенно выражены у пациентов с частыми (ежедневными) приступами и длительным (более 5 лет) течением заболевания ($p<0,05$).

Детальное клинико-неврологическое обследование показало наличие рассеянной микроочаговой симптоматики в виде слабости конвергенции, асимметрии углов рта, оживлении сухожильных и периостальных рефлексов у 23 (48,9%) пациентов. Грубая очаговая неврологическая симптоматика выявлена у 9 (19,2%) детей. Сторона поражения по данным неврологического обследования была латерализованной у 7 (справа у 4, слева у 3), двухсторонней у 2 пациентов, спастический правосторонний гемипарез выявлен у 4 больных, левосторонний у 3, спастический тетрапарез определялся у 2 пациентов.

Всем 47 пациентам выполнены многократные скальповые ЭЭГ. В 11 случаях проведен ВЭМ для анализа межприступной и приступной эпилептической активности. При скальповой ЭЭГ в межприступном периоде в фоновой записи и при использовании функциональных нагрузок у подавляющего большинства – 36 (76,6%) больных с многоочаговой эпилепсией регистрировались односторонние синхронно возникающие мультифокальные патологические формы активности (рисунок 41).

Односторонние многоочаговые пароксизмальные изменения в правом полушарии обнаружены у 8, в левом полушарии у 7 пациентов. Пароксизмальные изменения в височно-центральных областях были у 1, височно-лобных – у 15, лобно-центральных – у 1, центрально-теменных – у 1, височно-затылочных – у 1, височно-теменных – у 2 детей. Генерализованные пароксизмальные изменения выявлялись у 3: с локальным преобладанием у 1, без локального преобладания у 2. Очаговые пароксизмальные изменения с двух сторон обнаружены у 8

пациентов, у 7 из них – с локальным преобладанием в одном из полушарий большого мозга, а в другом наблюдении - с локальным битемпоральным преобладанием.

Рисунок 41 – Больной Я., 12 лет. Ист. б. №2561-13. ЭЭГ до операции. Распространенная эпилептическая активность преимущественно правого полушария и битемпорально.

Распространение очаговой эпилептической активности на прилежащие корковые височные структуры наблюдалось довольно часто – у 42 (89,4%) пациентов. Несмотря на выявление очаговых судорожных патологических форм активности, часто возникали кратковременные или продолжительные высокоамплитудные билатерально-синхронные полиморфные или медленные волны, свидетельствовавшие о вовлечении в патологический процесс стволовых структур головного мозга. Межприступная фокальная медленноволновая активность дельта и тета диапазона была более характерной для детей до 6 лет и обнаружена в 14 (29,8%) наблюдениях ($p<0,001$). Интериктальные спайки, полиспайки и комплексы пик-волна, а также острая-медленная волна и быстрый иктальный паттерн были характерны для детей старше 6 лет – 33 (70,2%), ($p<0,001$).

Совпадение данных ВЭМ с межприступной скальповой ЭЭГ было выявлено у 8 (72,73%) из 11 пациентов. В других случаях доминирующий иктальный и интериктальный паттерны отличались между собой. По данным ВЭМ эпилептическая активность характеризовалась ипсилатеральными, но многоочаговыми пароксизмальными изменениями у 9 (81,8%) пациентов

(рисунок 42), генерализованный иктальный эпилептический паттерн выявлен у 2. Учитывая диссонанс структуры припадков, ЭЭГ проявлений и данных нейровизуализации у 5 пациентов в дальнейшем имплантировались внутричерепные электроды.

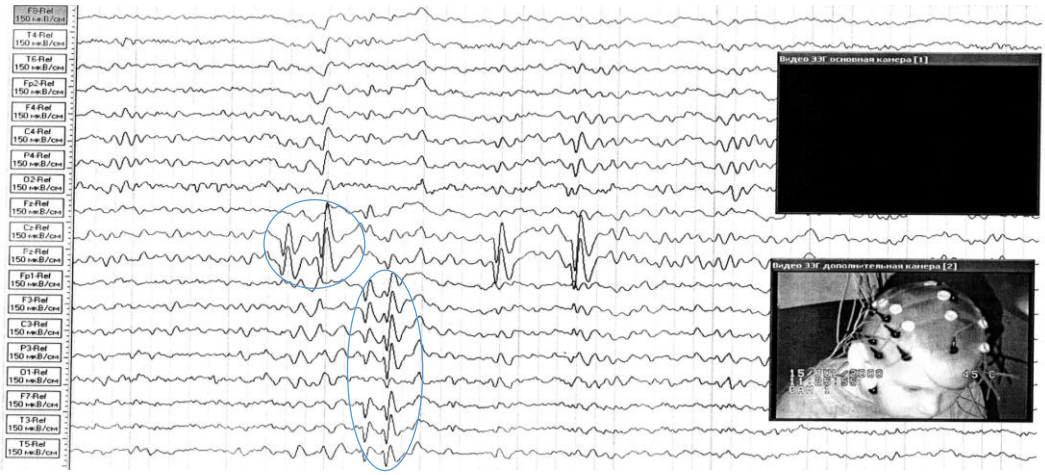

Рисунок 42 – ВЭМ. Больной Л., 7 лет. Ист. б. №805-11. Эпилептическая активность в лобно-теменно-височном отделе левого полушария

При анализе результатов нейровизуализации (МРТ, КТ) структурные изменения головного мозга обнаружены у 30 (63,83%) из 47 детей (таблица 31, рисунок 43 А–О). В 14 (29,79%) случаях по данным МРТ патологии не выявлено. У 3 (6,38%) больных имели место диффузные изменения головного мозга с расширением желудочковой системы и субарахноидальных пространств, которые также считались МР-негативными.

Таблица 31 – Данные МРТ - проявлений (n=47)

МРТ – проявления	Абс. число	%
ФКД	4	8,5 %
Ангиоматоз Штурге-Вебера	3	6,4 %
Арахноидальная киста	3	6,4 %
Энцефалит Расмуссена	2	4,2 %
Кавернома	1	2,1 %
Глиозные и кистозно-атрофические изменения	17	36,2 %
МР-негативные	17	36,2 %

Глиозные и кистозно-атрофические изменения, как последствия родовой травмы, нейроинфекций, инсульта обнаружены у 17 (36,17%) пациентов.

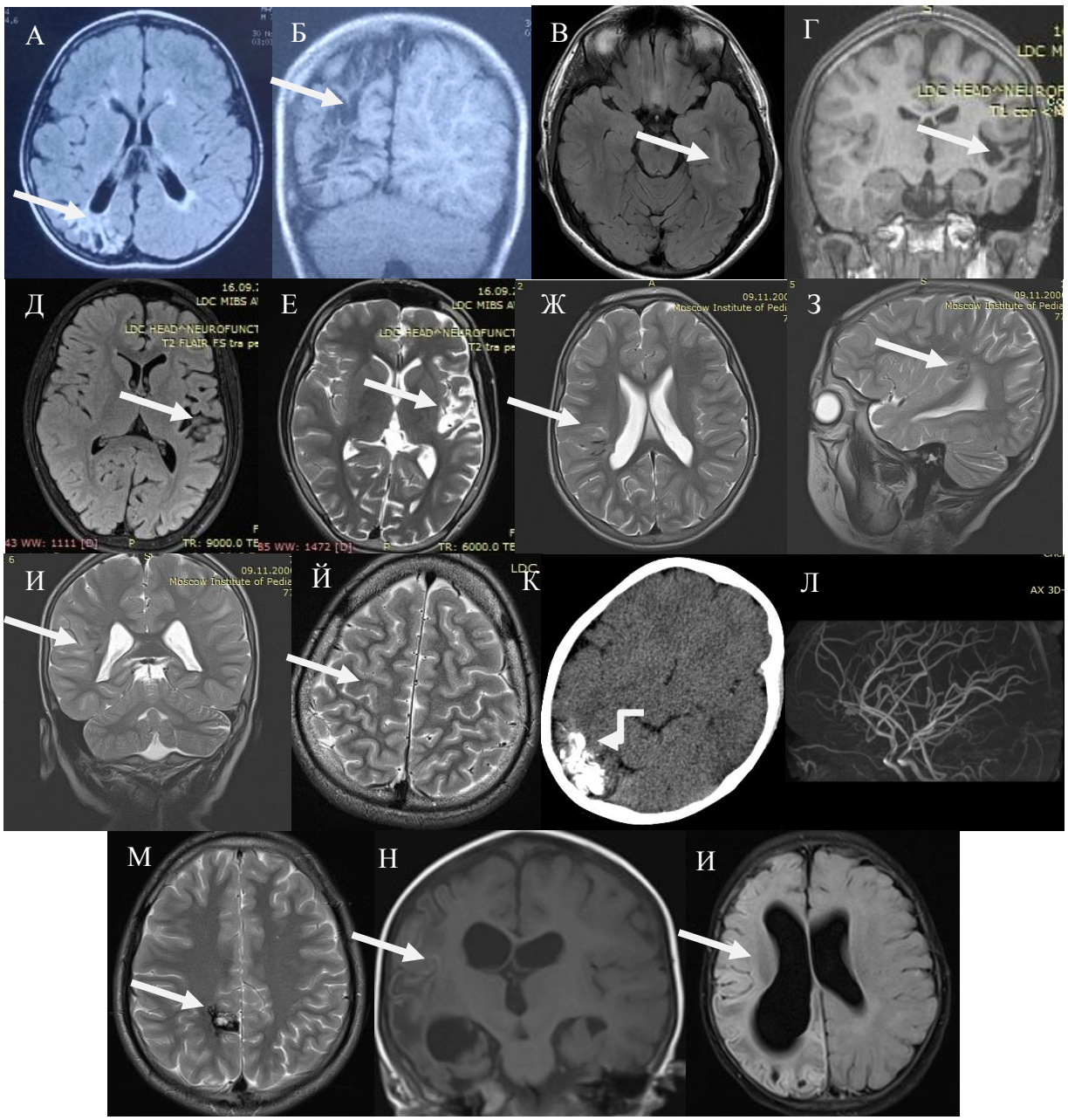

Рисунок 43 – МРТ больной Д., 7 лет (А,Б). Ист.б. №1009-05. Атрофические изменения теменной и затылочной долей. Больная Е., 14 лет (В). Ист. б. №1590-08. ФКД II типа левой височной доли. Больная Ч., 12 лет (Г,Д,Е). Ист. б. №900-14. Кистозно-глиозные изменения левой височной, лобной и теменной долей. Больной Д., 5 лет (Ж,З,И). Ист. б. №1813-11. ФКД III типа. Больной А., 4 лет (Й). Ист.б. №2248-14. ФКД II типа постцентральной извилины. КТ и МРангиография больного В., 2 лет 8 мес (К,Л). Ист.б. №2260-12. Ангиоматоз Штурге-Вебера. Больная М., 13 лет (М). Ист. б. №1110-09. Кавернома теменной доли. Больная О., 2 лет (Н,И). Ист. б. №1738-14. Энцефалит Расмуссена.

При глиозных и кистозно-атрофических изменениях у детей и подростков отмечалось резкое уменьшение в объеме пораженных отделов мозга,

обусловленное локальными или диффузными рубцово-атрофическими процессами, асимметрией боковых желудочков за счет расширения арахноидальных пространств на стороне поражения и негомогенностью мозговой структуры в пораженной гемисфере на Т1 и Т2ВИ и FLAIR. ФКД выявлены у 5 пациентов, и только у 4 (8,51%) из них этот диагноз установлен по данным МРТ. Арахноидальные кисты обнаружены у 3 (6,38%) пациентов, ангиоматоз Штурге-Вебера – у 3 (6,38%), ЭР – у 2 (4,26%) пациентов. По данным МРТ кавернома правой теменной доли головного мозга обнаружена у 1 (2,13%) больного.

МР-трактография (рисунок 44) выполнена у 12 детей. Методика диффузионно-взвешенных изображений позволила выявить признаки вовлечения в патологический процесс трактов у пациентов с распространенными структурными изменениями, что дополнительно указывало на высокую вероятность участия этих зон в эпилептической системе и реальность выполнения мультифокальных деструктивных вмешательств.

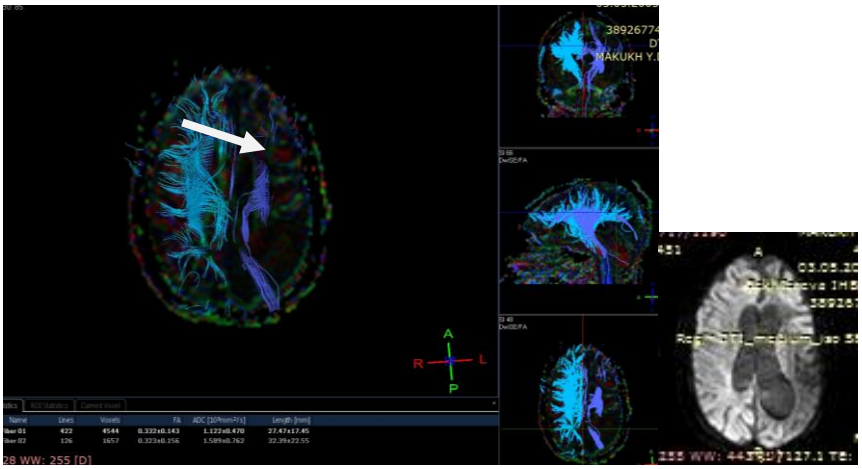

Рисунок 44 – МРТ трактография. Больная М 9 лет. Ист.б. №2377-12г. Обеднение трактов левого полушария.

Магнитно-резонансная спектроскопия выполнена также у 12 детей (рисунок 45). Распределение биологических метаболитов холина и N-ацетиласпартата оказалось очагово уменьшенным при атрофических изменениях, указывая на некоторую степень фокальной нейрональной метаболической дисфункции. Эти данные хорошо коррелировали с результатами структурной и молекулярной нейровизуализации, а также скальповой ЭЭГ и инвазивного ЭКоГ-мониторинга.

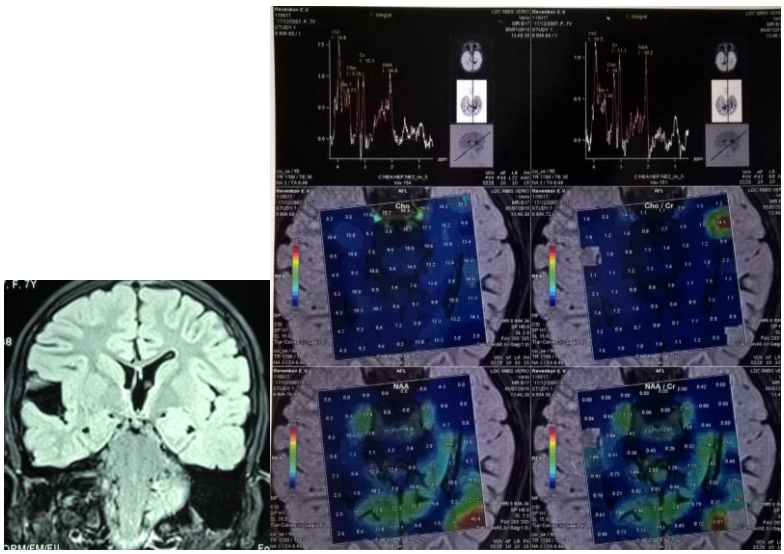

Рисунок 45 – МР спектроскопия. Больной Д., 10 лет. Ист. б. №2115-12. ФКДIIIа. Киста полюса правой височной доли. Изменение спектра метаболитов.

Функциональная МРТ выполнена только у двух пациентов для определения локализации сенсомоторной зоны и речевого центра с целью выявления доминантного полушария. В обоих наблюдениях доминантным было левое полушарие (рисунок 46). Данные фМРТ не позволяли судить о локализации эпилептогенной зоны.

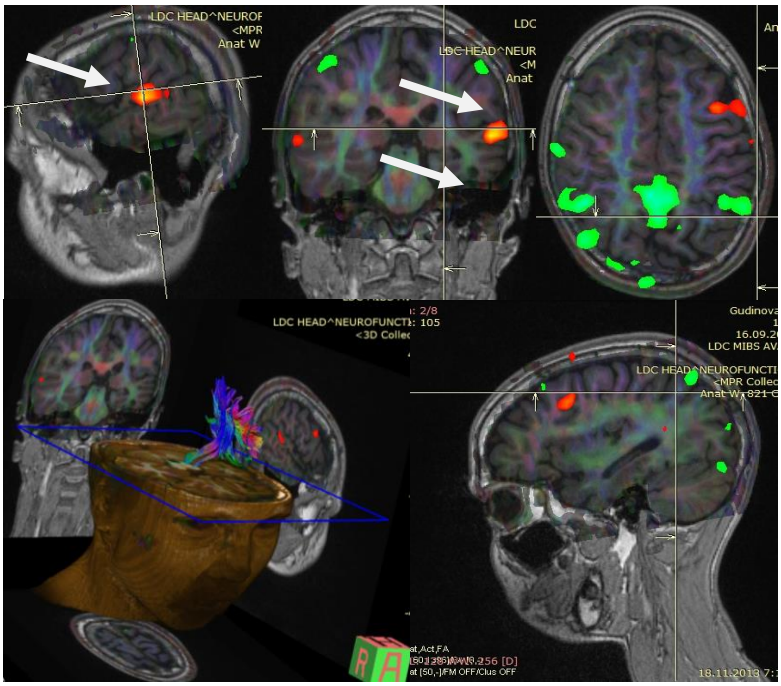

Рисунок 46 – ФМРТ. Больная Ч. 12 лет. Ист. б. №900-14. Кистозно-арофические изменения височной доли и в меньше степени лобной и теменной долей. Доминантность левого полушария.

Позитронно-эмиссионная томография с 18-ФДГ в межприступном периоде выполнена у 16 детей, в том числе у 5 детей без структурных изменений на МРТ (рисунок 47 А). В 5 случаях гипометаболизм глюкозы определялся в латеральной коре лобной, теменной, височной долей одного полушария, в подкорковых структурах обоих полушарий и в стволе головного мозга. В случаях выявления структурных изменений на МРТ по данным ПЭТ определялась зона а- или гипометаболизма (рисунок 46 Б,В).

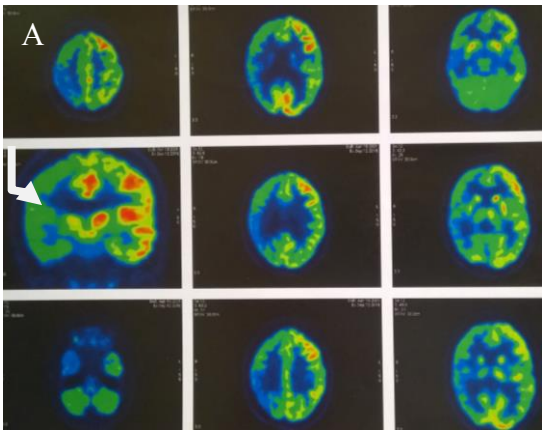

Рисунок 47(А) – ПЭТ с глюкозой. Больной П., 9 лет. Ист. б. №3205-10. Гипометаболизм глюкозы в правой лобной, теменной и височной долях при отсутствии структурных изменений на МРТ.

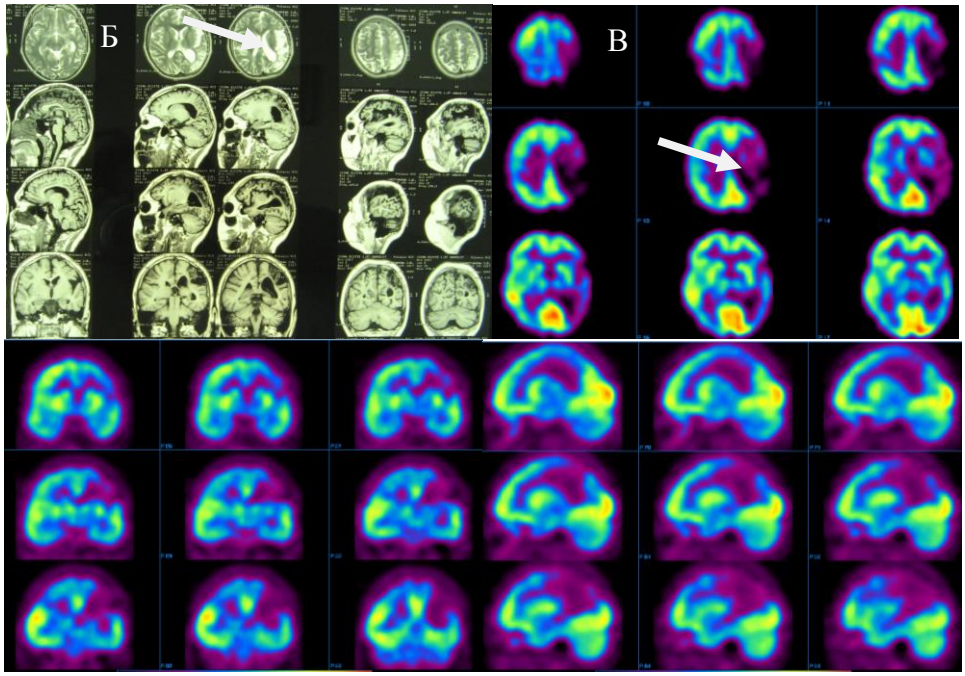

Рисунок 47(Б,В) – МРТ головного мозга (Б)и ПЭТ с 18-ФДГ (В). Больная Ч., 14 лет. Ист. б. №1110-09. Кистозно-атрофические изменения преимущественно центрально-теменной и затылочной области. Зоны а- и гипометаболизма, соответственно структурным изменениям.

У 4 детей ПЭТ не продемонстрировала изменение метаболизма глюкозы, в том числе у одного ребенка с каверномой теменной доли и генерализованными приступами. Гипометаболизм глюкозы выявлялся в области полюса и латеральной височной коре с вовлечением вневисочных регионов орбитофронтальной коры и островка ипсилатерального полушария у 3 пациентов. В 2 случаях отмечались распространенные изменения метаболизма в обоих полушариях головного мозга. В 2 случаях у детей с ФКД область гипометаболизма совпадала с зоной корковой дисплазии, продемонстрированной на МРТ. Таким образом, ПЭТ с 18-ФДГ позволяла латерализовать очаг эпилептической активности только у 10 (62,5%) детей, что в сочетании с клинической картиной заболевания позволяло ставить показания для хирургического вмешательства. При отсутствии структурных изменений по данным МРТ головного мозга и латерализации по ПЭТ дальнейшая тактика сводилась к инвазивному мониторингу.

У 5 пациентов иктальная и/или межприступная ЭЭГ и ВЭМ не позволили установить очаг эпилептической активности в одном полушарии (3 из них МР-негативные). У 4 из них имплантированы субдуральные полосчатые электроды. В одном случае выполнялась краниотомия с установкой сетчатого электрода над зоной структурных изменений и полосчатыми над другим полушарием (рисунок 48 А–Д). Межприступная эпилептическая активность по показателям инвазивного обследования была латерализованной, многоочаговой у 4 пациентов и была представлена спайками и комплексом «острая–медленная» волна. В одном случае иктальный паттерн показал мультифокальные пароксизмальные изменения с преимущественной локализацией в одном полушарии. Эти данные противоречили результатам скальповой ЭЭГ и ВЭМ и способствовали более точной локализации эпилептических очагов.

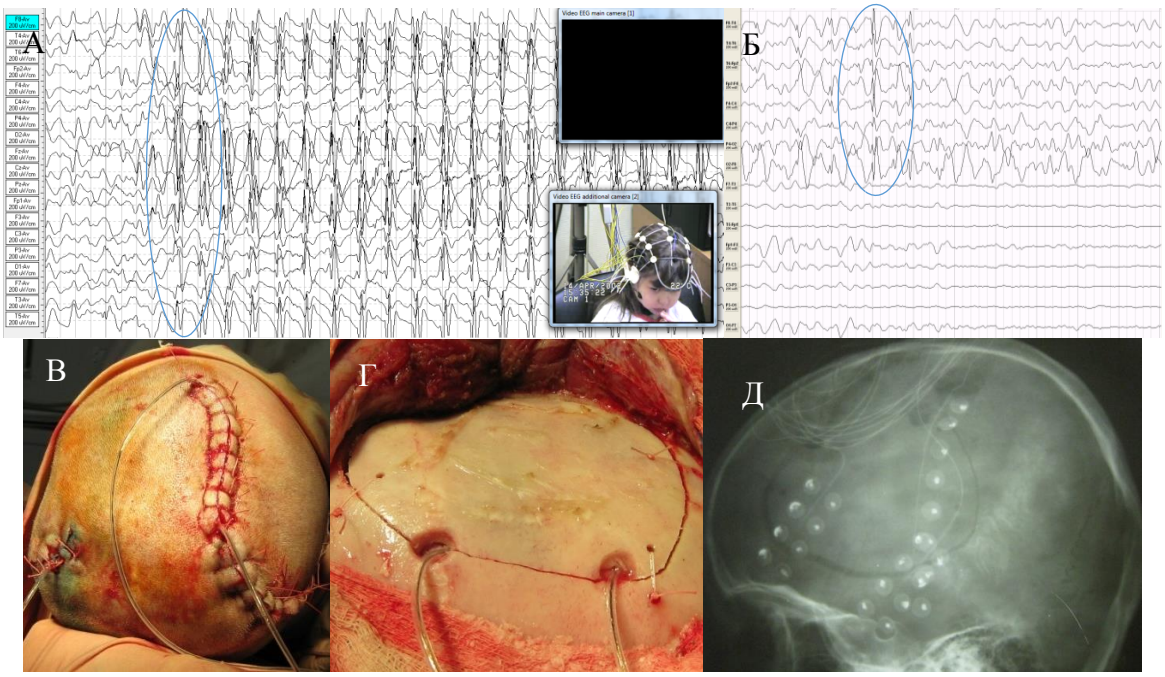

Рисунок 48 – Больной Д., 5 лет. Ист. б №1813-11. На ВЭМ (А) генерализованная пароксизмальная активность. В анамнезе в начале приступов фокальный компонент. Инвазивный мониторинг (Б) определяет эпиактивность от электродов над правой височной и лобной долями. Интраоперационный снимок (В,Г) и рентген-контроль расположения электродов (Д).

6.2. Хирургия многоочаговой эпилепсии у детей

Тактика хирургического лечения многоочаговой эпилепсии определялась индивидуально с учетом клинико-электрофизиологических, нейровизуализационных, анатомо-физиологических особенностей и интраоперационной ЭКоГ. Общей отличительной особенностью для хирургических вмешательств у детей и подростков с многоочаговой однополушарной корковой формой эпилепсии была необходимость более широкой трепанации черепа над проекцией выявленных эпилептических очагов с учетом данных клиники, электрофизиологических проявлений и нейровизуализации. Как правило, при краниотомии обнажалась височная доля, учитывая довольно частое вовлечение в эпилептический процесс темпоральных структур. В подавляющем большинстве случаев осуществлялась темпоральная резекция в ее различных вариациях с дополнительной резекцией корковых эпилептических очагов в других долях большого мозга. Поэтапная

субпиальная резекция корковых эпилептических очагов осуществлялась по стандартной методике с учетом доминантности полушария и функциональной значимости отделов мозга (двигательные, речевые центры) и физиологической дозволенности под динамическим ЭКоГ и/или ЭСКоГ-контролем. По данным ЭКоГ в области видимых структурных изменений обычно регистрировалась медленно-волновая активность. Пространственно ограниченные разрядные формы активности отмечались в зоне, непосредственно прилежащей к структурным изменениям головного мозга в одной или нескольких долях большого мозга.

Выполнены следующие типы открытых хирургических вмешательств по поводу многоочаговой однополушарной корковой эпилепсии: ВЛЭ в сочетании с резекцией коркового эпилептического очага в лобной доле (фронто-темпоральная резекция) – 21 (44,68%) наблюдение; темпоральная резекция в сочетании с субпиальным удалением коры лобной и теменной доли у 10 (21,28%) пациентов; резекция височной доли и корковых очагов теменной доли – у 9 (19,15%); удаление височной, теменной и затылочной долей – у 2 (4,26%); резекция височной и затылочной – у 2 (4,26%); резекция височной доли в сочетании с мультифокальной резекцией корковых эпилептических очагов лобной, теменной и затылочной долей – в 1 (2,13%) наблюдении; лобно-центрально-теменная в сочетании с множественной субпиальной транссекцией коры – в 1 (2,13%), лобно-теменно-затылочная – в 1 (2,13%) наблюдении.

Так как в большинстве случаев многоочаговой корковой эпилепсии в эпилептический процесс оказалась вовлеченной височная доля, у 44 (93,6%) детей производилась темпоральная резекция в различных вариациях (рисунок 49 А-Г). В дальнейшем с учетом результатов нейровизуализации и распространения зоны структурных изменений, а также данных интраоперационной ЭКоГ, вовлеченности в эпилептический процесс неокортекса за пределами стандартного удаления осуществлялась расширенная височная корковая резекция и/или иссечение эпилептогенного и эпилептического очага/очагов коры других долей большого мозга под поэтапным ЭКоГ контролем (рисунок 49 Д).

При этом выполнены следующие виды резекции височной доли: передняя ВЛЭ с АмГЭ у 15 (34,1%), передняя ВЛЭ без резекции медиальных темпоральных структур – у 8 (18,2%), субпиальная резекция неокортекса – у 10 (22,7%), субпиальная гирэктомия височной доли (только одной или двух извилин – нижней, средней, верхней) – у 11 (25%) пациентов.

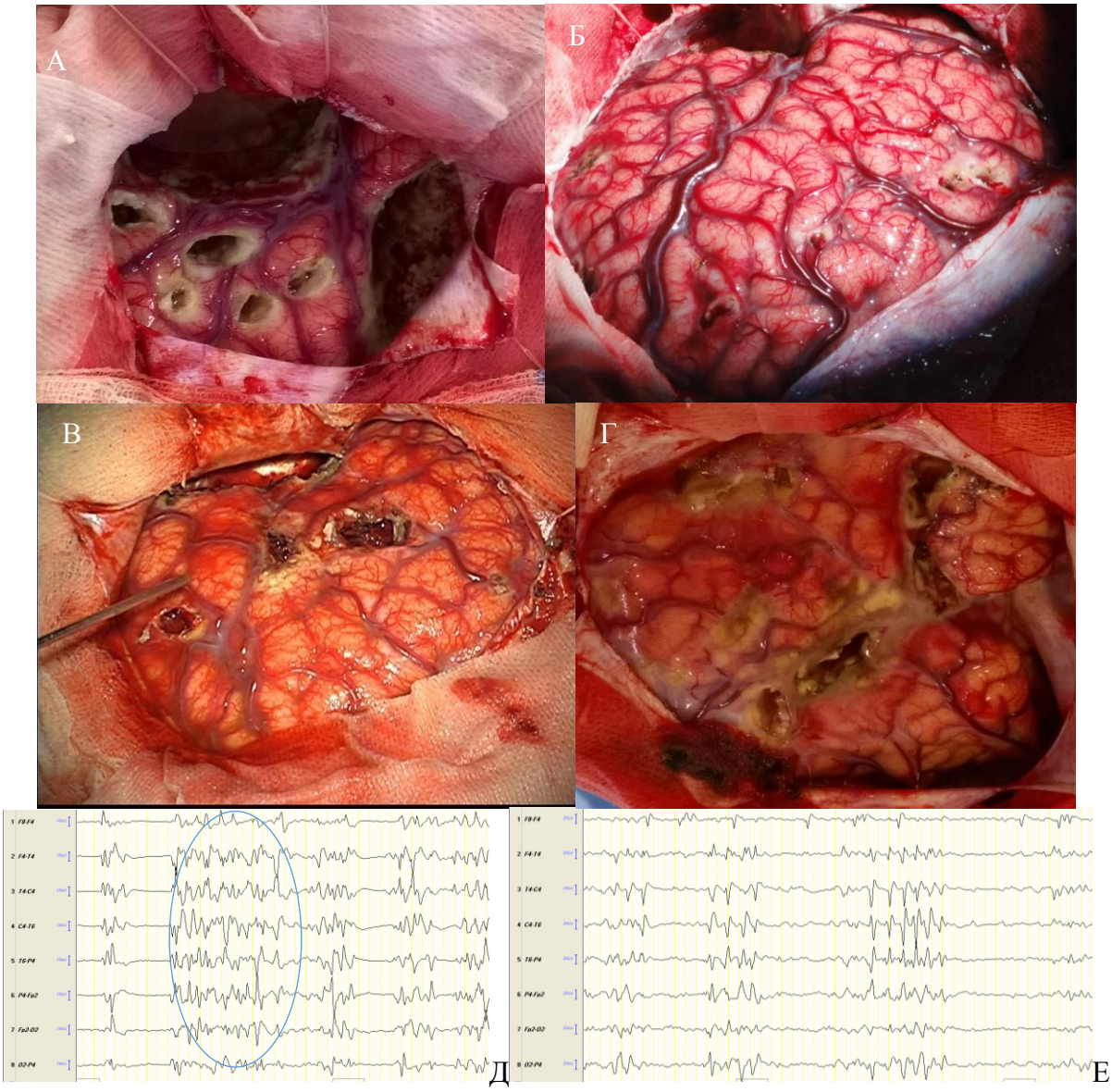

Рисунок 49 – Интраоперационные снимки. Больная Л., 10 лет (А). Ист.б. №1754-11. Блок-резекция височной доли и мультифокальная резекция корковых эпилептических очагов. ЭКоГ перед резекцией (Д) эпилептического очага и после их удаления (Е). Больной П., 9 лет (Б). Ист. б. №3205-10. Мультифокальная резекция височной, лобной, теменной долей. Больной Я., 12 лет (В). Ист. б. №2561-13. Удалена височная доля и субпиальная резекция нижних отделов лобной доли. Больной Л., 7 лет (Г). Ист.б. №805-11. Мультифокальная резекция с изолированием переднего квадранта при кистозно-атрофических изменениях.

Как указано выше, среди мультифокальных резекций в сочетании с удалением височной доли преобладали фронто-темпоральные – 21 наблюдение. При этом лобно-дорсолатеральная резекция выполнена у 11 (52,4%), лобно-оперкулярно-инсулярная у 4 (19,1%), лобно-орбитальная у 3 (14,3%) и лобно-центральная у 3 (14,3%) пациентов.

Хирургическое вмешательство ограничивалось правым полушарием у 26 (55,3%) детей. Интервенции на левом полушарии выполнены у 21 (44,7%) ребенка. Ввиду локализации эпилептического очага в пределах функционально значимых зон головного мозга осуществлено неполное удаление эпилептического очага, дополненное множественными субпиальными транссекциями у 4 (8,5%) детей.

Интраоперационная ЭКоГ была выполнена у всех 47 детей и подростков. К концу операции, по данным ЭКоГ, отсутствие резидуальных эпилептиформных разрядов отмечено у 19 (40,4%) пациентов. Слабо выраженные остаточные разряды сохранялись у 22 (46,8%) пациентов. Практически без изменений по сравнению с дорезекционными ЭКоГ или сохранение выраженных разрядных форм активности отмечалось у 6 (12,8%) пациентов. Проведение поэтапной интраоперационной ЭКоГ позволило раширить зону удаления эпилептического очага при сохранении стойкой эпилептической активности до мультифокальных резекций у всех 47 детей. При этом после темпоральных резекций с АмГЭ у 15 и передней ВЛЭ без удаления медиальных темпоральных структур у 8 детей выполнена дальнейшая расширенная субпиальная резекция неокортекса височной и/или прилежащих отделов лобной, теменной, затылочной долей. Множественная субпиальная транссекция на основе информации, полученной от интраоперационной записи, осуществлена у 4 детей.

Как показали наши данные, ни в одном случае из 6 детей, у которых сохранялись выраженные разрядные формы эпилептической активности к концу операции, не достигнуто прекращения приступов. В то же время отдаленные результаты операций после полного регресса эпиактивности или при сохранении резидуальной формы активности существенно не отличались.

В большинстве случаев в образцах удаленной мозговой ткани после мультифокальных резекций выявлялись неспецифические гистологические изменения (глиоз, атрофия, рубцовая ткань, эпилептическая лейкоэнцефалопатия, некробиотические изменения, наличие мелких кист, явления нейронофагии, изменение цитоархитектоники и содержания астроцитов в коре), которые отнесены в категорию «другие» – 33 (70,2%) наблюдения (таблица 32). Степень выраженности этих нейрогистологических изменений зависела от тяжести и длительности течения заболевания.

Таблица 32 – Результаты гистологического исследования (n=47)

Гистология		Абс. число	%	Всего
ФКД	ФКД I	1	2,13 %	5 (10,64%)
	ФКД II	3	6,38 %	
	ФКД III	1	2,13 %	
Арахноидальная киста		3	6,38 %	3 (6,38%)
Ангиоматоз Штурге-Вебера		3	6,38 %	3 (6,38%)
Энцефалит Расмуссена		2	4,26 %	2 (4,26%)
Кавернома		1	2,13 %	1 (2,13%)
Другие*		33	%	33 (70,21%)
Итого		47	100%	47 (100%)

***** - эпилептическая лейкоэнцефалопатия, глиоз, атрофия, рубец

Гистологическое исследование удаленной ткани выявило фокальные корковые дисплазии у 5 (10,64%) детей (только у 4 по данным МРТ). При этом ФКД располагались в лобной доле у 2 (40%) пациентов (ФКД IIa 1, ФКД IIId – 1), в височной – у 2 (ФКД Ia 1, ФКД IIa 1), в теменной – у 1 (20%) ребенка (ФКД IIa). АК диагностированы у 3 (6,38%) детей, ЭР – у 2 (4,25 %), признаки АШВ с петрификатами у 3 (6,38%) (лобная – 2, затылочная – 1) детей.

Полнота резекции была исследована с помощью послеоперационной МРТ (рисунок 50) у 35 (74,5%) детей.

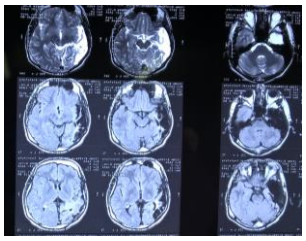

Рисунок 50 – Больной А., 13 лет. Ист. б. №2527-06. Состояние после мультифокальной резекции левого полушария.

6.3. Ближайшие результаты и осложнения хирургии многоочаговой эпилепсии у детей

Ближайшие результаты хирургического лечения многоочаговой эпилепсии изучались в течение 1 года после операции. Исследована частота эпилептических припадков, их динамика, электроэнцефалографические данные.

В ближайшем послеоперационном периоде на момент выписки из стационара приступы прекратились у 32 (68,08%) из 47 детей (таблица 33). Наиболее ранний рецидив припадков произошел в течение первых суток после операции. Ранние послеоперационные приступы отмечались у 15 детей, чаще после лобно-височно-долевых резекций, но их частота была значительно меньше чем до операции. Не было существенного различия в результатах приступов в зависимости от возраста пациента к моменту операции ($p>0,05$), длительности течения заболевания ($p>0,05$) и частоты приступов ($p>0,05$). При нейропсихологической оценке к моменту выписки отмечалось незначительное нарастание мнестических дефектов в слухоречевой или зрительной модальностях вне зависимости от стороны оперативного вмешательства у всех оперированных ($p<0,001$). Послеоперационный когнитивный показатель был ниже в группе 17 пациентов с наиболее выраженными интеллектуально-мнестическими расстройствами до операции ($p<0,05$). Продолжительность эпилепсии до операции, возраст начала заболевания, этиология и пол детей не влияли на послеоперационный показатель когнитивных функций.

Таблица 33 – Ближайшие результаты хирургического лечения многоочаговой эпилепсии

Оценка исходов по шкале J. Engel	На момент выписки		Через 12 месяцев		p-value
	Абс. число	%	Абс. число	%	
Engel класс I	32	68,08%	18	42,86%	p=0,14
Engel класс II	7	14,89%	14	33,33%	p=0,08
Engel класс III	6	12,77%	8	19,05%	p=0,34
Engel класс IV	2	4,26%	2	4,76%	p=0,65
Всего	47	100%	42	100%	

Сопоставление результатов биоэлектрической активности головного мозга на момент выписки указывало на полный регресс эпилептической активности у 19 (40,4%) пациентов, умеренно выраженные или менее выраженные изменения пароксизмальной активности по сравнению с дооперационными отмечались у 15 (31,9%), сохранение пароксизмальной активности – в 13 (27,7%) наблюдениях.

К периоду 1 год после операции исходы оценены у 42 пациентов. Из таблицы 33 видно, что у 32 (42,86%) детей отмечено прекращение приступов, что характеризовалось как благоприятный результат операции.

Спустя 1 год после операции у 24 (57,14%) детей результаты считались неблагоприятными, 14 (33,33%) пациентов соответствовали критериям Engel класс II, 8 (19,05%) – Engel III, и 2 (4,76%) - отвечали критериям Engel IV.

Достоверно чаще рецидив приступов отмечался при продолжительности заболевания более 7 лет в 76,9% наблюдений ($p<0,05$) и грубых структурных изменениях по данным нейровизуализации в 72,2% наблюдений ($p<0,05$).

Полная или значительная нормализация биоэлектрической активности головного мозга через 1 год наблюдалась у 16 (38,1%), умеренно выраженные изменения пароксизмальной активности выявлялись у 12 (28,6%) детей. Данные ЭЭГ оставались без перемен или ухудшение отмечалось в 14 (33,3%) наблюдениях. Анализ динамики биоэлектрической активности головного мозга у детей с многоочаговой эпилепсией давал возможность объективно контролировать результаты хирургического лечения, и отсутствие признаков дисфункции электрофизиологических показателей ассоциировалось с полным прекращением приступов в 100% наблюдений ($p<0,001$).

Нейропсихологическая оценка через 1 год после операции указывала на нормализацию показателей мнестических расстройств до уровня дооперационных. В группе больных с более выраженными когнитивными нарушениями в дооперационном периоде через 1 год после операции какой-либо динамики этих показателей не отмечено.

Наиболее частым послеоперационным осложнением после мультифокальных резекций было нарушение поля зрения в виде верхне-

квадрантной гемианопсии, которое отмечалось у 5 (10,63%) детей. Данное осложнение редко беспокоило детей и выявлялось при осмотре офтальмолога. Частое развитие расстройства поля зрения объясняется более расширенной резекцией височной доли в отличие от стандартной темпоральной резекции. В одном случае в раннем послеоперационном периоде отмечался контралатеральный гемипарез, который носил транзиторный характер и регрессировал в течение 2 месяцев. Эпидуральная гематома обнаружена у 1 ребенка, которая потребовала повторного вмешательства. Транзиторная экспрессивная афазия, обусловленная повреждением и ишемическими расстройствами, выявлена у 1 пациента при вмешательствах на доминантном полушарии и регрессировала в течение 3 месяцев. У 2 детей отмечались нарушения чувствительности, которые также регрессировали в течение первых 3 недель. Стойкая гипертермия до 38 градусов в течение 3–10 суток без инфекционного фактора, обусловленная обширной зоной реакции и развитием ликворно-геморрагического синдрома, отмечалась у 5 детей.

6.4. Отдаленные результаты хирургического лечения многоочаговой эпилепсии у детей

Изучены отдаленные результаты хирургического лечения многоочаговой эпилепсии у 36 (76,6%) больных из 47. Катамнестические сведения относятся к периоду времени от 3 до 10 лет. Благоприятный результат хирургического лечения многоочаговой эпилепсии (класс Engel I) через 3 года с полным прекращением приступов достигнут у 15 (41,67%) больных со значительным улучшением состояния или практическим выздоровлением. У 21 (58,33%) пациента по-прежнему отмечались приступы (Engel II – IV). Некоторое улучшение состояния с сокращением частоты припадков и отсутствием признаков прогрессирования заболевания отмечено у 13 (36,11%) детей с Engel II, III. У 8

(22,22%) детей улучшения в состоянии не получено, они отнесены в категорию класс Engel IV (таблица 34).

Таблица 34 – Отдаленные результаты хирургии многоочаговой эпилепсии

Оценка исходов по шкале J. Engel	Через 3 года		Через 5 лет		Через 10 лет		p-value 3 и 5 лет	p-value 3 и 10 лет	p-value 5 и 10 лет
	Абс. число	%	Абс. число	%	Абс. число	%			
Engel I	15	41,7%	14	41,2%	13	40,6%	p=0,58	p=0,57	p=0,58
Engel II	6	16,7%	5	14,7%	5	15,6%	p=0,55	p=0,59	p=0,60
Engel III	7	19,4%	7	20,6%	6	18,8%	p=0,57	p=0,60	p=0,56
Engel IV	8	22,2%	8	23,5%	8	25%	p=0,57	p=0,53	p=0,57
Всего	36	100%	34	100%	32	100%			

тест Вилкоксона, z=0; p=1,0

Лучшие результаты получены у детей, страдавших многоочаговой эпилепсией с наличием нейровизуализационных структурных изменений, с Engel I исходом в 50% наблюдений, а МР-негативных – в 28,6% ($p<0,05$), отсутствием генерализованных приступов до операции в 56,5% ($p<0,05$) и продолжительностью эпилепсии до операции менее 7 лет в 48,1% ($p<0,05$), возрасте манифестации старше 1 года в 53,8% ($p<0,01$).

К концу последнего катамнеза 12 (37,5%) из 32 детей без приступов не принимали препараты.

Наши данные показали, что у детей с хорошими результатами хирургического лечения наряду с прекращением эпилептических припадков наступила полная или значительная нормализация психических функций ($p<0,05$), что позволило 12 пациентам обучаться в условиях массовой школы, а 2 больным с успехом ее окончить и поступить в колледж.

Примером благоприятного исхода хирургического лечения многоочаговой эпилепсии у детей может быть следующее наблюдение.

Больной Х., 2 года 5 месяцев. Ист.б №2595-09г. Диагноз: Симптоматическая эпилепсия с простыми парциальными приступами с вторичной генерализацией. Кистзноатрофические изменения лобной и теменной области левого полушария.

В анамнезе родовая травма, двукратное обвитие пуповины вокруг шеи. На вторые сутки появились однократные судороги во всех конечностях.

Эпилептические приступы возобновились через 1 месяц в виде судорожных подергиваний в правых конечностях, без потери сознания. Подбор противосудорожной терапии без эффекта. На момент поступления постоянно принимал вальпроаты 600 мг в сутки, карбамазепин 200 мг в сутки.

Клиническая картина заболевания была представлена правосторонним спастическим гемипарезом, простыми парциальными приступами частотой до 2 раз в неделю, иногда с вторичной генерализацией, задержкой психоречевого развития.

Нейропсихолог: недоразвитие эмоционально-волевой сферы, слабость активного внимания. Значительное снижение вербальной стороны интеллекта. Недостаточность орального и кинетического праксиса, общее недоразвитие речи, признаки нарушения зрительного гнозиса, низкий объем слухоречевой памяти, снижение нейродинамики.

Данные ЭЭГ (рисунок 51 А) указывали на очаг эпилептической активности в лобном и височном отделах левого полушария большого мозга. На МРТ и КТ головного мозга 02.10.2009г левое полушарие уменьшено в объеме (рисунок 51 Б, В). Кистозно-глиозные изменения лобной и теменной долей левого полушария.

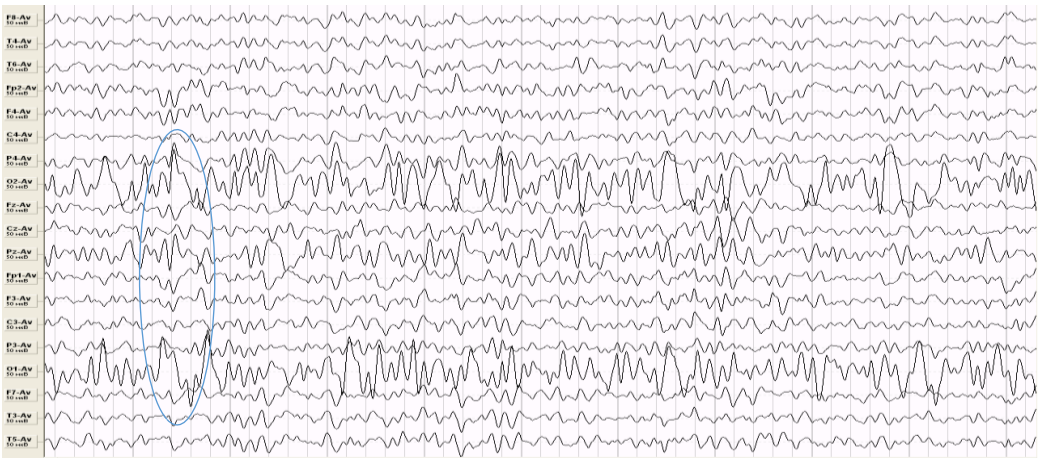

Рисунок 51(А) – ЭЭГ до операции. Больной Х., 2 года 5 мес. И.б. №2595-09. Распространенная эпилептическая активность преимущественно в лобном и височном отделе левого полушария и битемпорально.

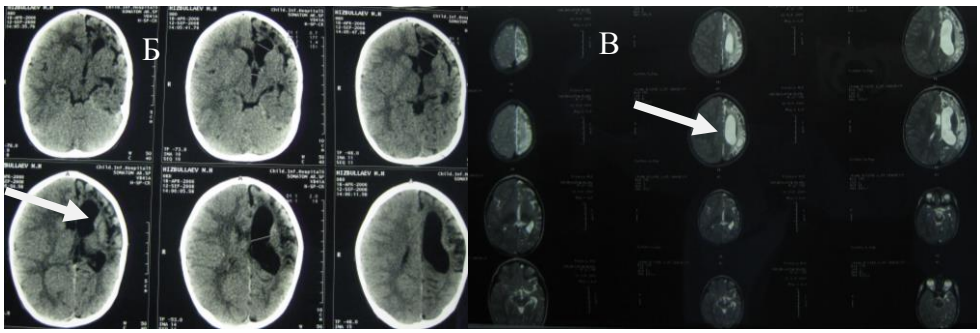

Рисунок 51(Б,В) – КТ (Б) и МРТ (В) до операции. Больной Х., 2 года 5 мес. Ист. б. №2595-09. Кистозно-атрофические изменения левого полушария.

15.10.2009г произведена операция. Краниотомия в левой лобно-теменно-височной области, резекция передних 2/3 левой височной доли, субпиальная гирэктомия задних отделов лобной доли, ангулярной борозды и нижних отделов передней центральной извилины. ЭКоГ определяла эпилептическую активность в передних и средних отделах височной доли, нижних отделах моторной коры, ангулярной борозды и задних отделах нижней лобной извилины. Произведена темпоральная резекция на протяжении 4,5см от его полюса. Учитывая сохраняющуюся стойкую эпилептическую активность по данным поэтапной ЭКоГ, осуществлена поэтапная субпиальная гирэктомия задних отделов нижней лобной извилины, нижних отделов моторной коры и ангулярной борозды. Контрольная ЭКоГ не определяла эпилептическую активность.

При выписке на ЭЭГ 28.10.2009г. снизилась амплитуда биопотенциалов, пароксизмальная активность не регистрировалась. Гистология: эпилептическая лейкоэнцефалопатия.

Через 6 месяцев после операции, учитывая отсутствие приступов, переведен на монотерапию карбамазепином. На ЭЭГ через 1 год (рисунок 51 Г) и при последнем обращении в 2018г (рисунок 51 Д) эпилептическая активность отсутствовала.

Катамнез составил 9 лет. Эпилептических приступов не отмечалось. После 5 лет отсутствия приступов полностью отменена противосудорожная терапия. В неврологическом статусе сохранялся правосторонний спастический гемипарез до 4 баллов. Нейропсихолог: Обучается в школе по специальной программе.

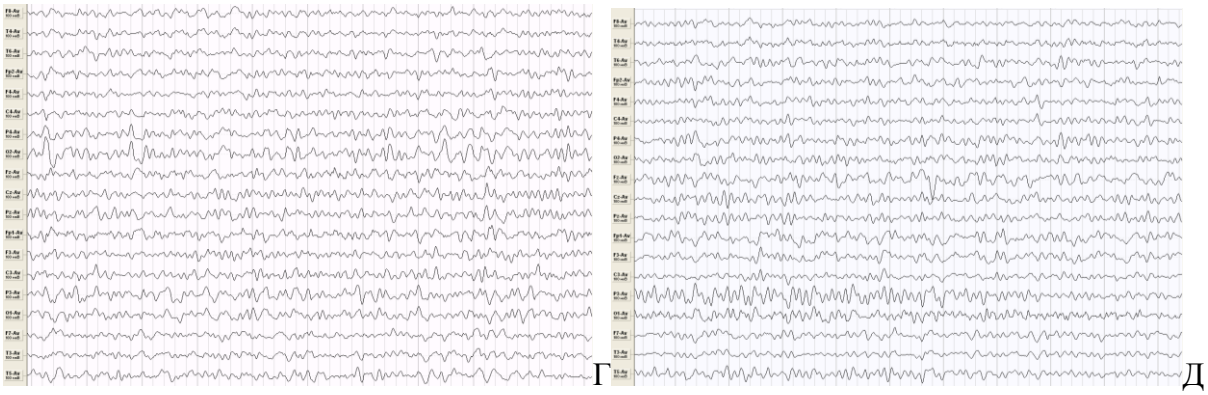

Рисунок 51(Г,Д) – ЭЭГ того же больного через 1 год (Г) и через 9 лет (Д) после операции.

6.5. Факторы, определяющие исходы хирургического лечения многоочаговой эпилепсии у детей

Для оценки прогностических факторов результатов хирургического лечения многоочаговой эпилепсии отобраны 42 пациента, у которых получены катамнестические сведения через 1 год после операции (27 мальчиков и 15 девочек). Исход лечения Engel I отмечался у 12 (44,44%) мальчиков и 6 (40,0%) девочек. Engel II - IV у 15 (55,56%) и 9 (60%) соответственно. (χ^2=0,08, p>0,05)

Из рисунка 52 видно, что чем в более раннем возрасте началось заболевание, тем результаты оказались хуже. При возрасте манифестации до 1 года Engel I класс достигнут у 7,7%, от 1 до 3 лет - у 45,45%, старше 4 лет - у 66,7%, что можно объяснить меньшей продолжительностью заболевания (p<0,01).

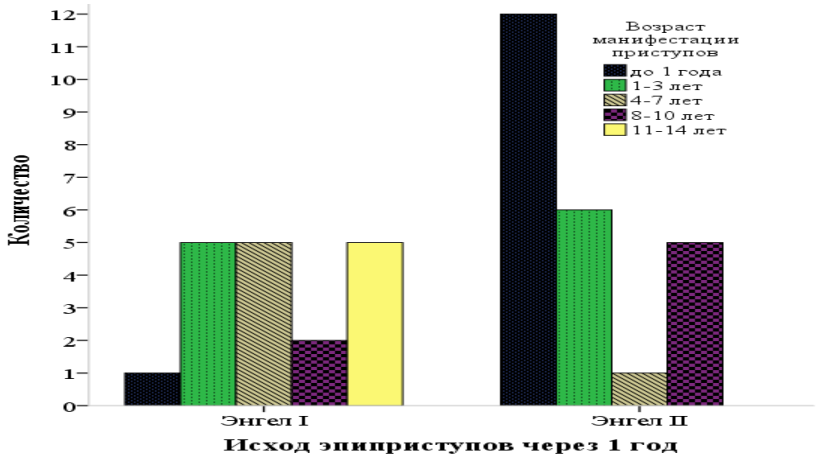

Рисунок 52 – Зависимость результатов лечения от возраста манифестации

Зависимость исходов операций от продолжительности заболевания до операции показала отчетливую тенденцию к корреляции. При продолжительности заболевания до 7 лет Engel I достигнут у 15 (51,7%) из 29 детей. При продолжительности заболевания более 7 лет Engel I отмечался только у 3 (23,1%) из 10 пациентов. Таким образом, статистически достоверно лучшие результаты отмечены при меньшей длительности заболевания до операции ($p<0,05$). С другой стороны, чем в более раннем возрасте выполнены операции, тем хуже оказались результаты лечения (таблица 35). Так, у 11 (78,6%) детей из 14 оперированных до 8-летнего возраста получены неблагоприятные результаты, тогда как возраст старше 8 лет давал Engel I исход у 15 (53,6%) из 28 пациентов ($p>0,05$), хотя статистической значимости не выявлено.

Таблица 35 – Зависимость результатов лечения от возраста больного (n=42)

Возраст больного на момент операции (лет)	Engel I	Engel II-IV	Всего	p-value
0 – 3	1 (20%) 5,6%	4 (80%) 16,7%	5 (100%) 11,9%	p=0,32
4 – 7	2 (22,2%) 11,1%	7 (77,8%) 29,1%	9 (100%) 21,4%	p=0,22
8 – 11	4 (50%) 22,2%	4 (50%) 16,7%	8 (100%) 33,4%	p=0,50
12 – 18	11 (55%) 61,1%	9 (45%) 37,5%	20 (100%) 47,6%	p=0,27
Итого	18 (42,86%) 100%	24 (57,14%) 100%	42 (100%)	

тест Манна-Уитни; U=150; p=0,093

Исход хирургического лечения коррелировал с типом приступов, хотя и статистически ($p>0,05$) незначимо (таблица 36). Так, лучшие результаты, как и ожидалось, отмечались при комплексных и простых парциальных приступах – класс Engel I у 71,4% и 71,4% соответственно, а при полиморфных – в 27,8% наблюдений.

При оценке зависимости результатов лечения от наличия в анамнезе генерализованных приступов ($\chi②=2,97$, $p<0,05$) и эпилептического статуса ($\chi②=3,37$, $p<0,01$) выявлена следующая закономерность. Среди детей, у которых в анамнезе отмечался эпилептический статус, через 1 год Engel I достигнут у 3 (20%) из 15 детей. При наличии генерализованных (первично и вторично

генерализованных) приступов в анамнезе Engel класс I достигнут у 8 (32%) детей из 25. Интересно, что при наличии в анамнезе первично генерализованных приступов Engel класс I не достигался. При вторично генерализованных приступах – у 4 (25%) из 16 детей.

Таблица 36 – Зависимость результатов лечения от типа приступов (n=42)

Тип приступов	Engel I	Engel II-IV	Всего	p-value
Комплексные парциальные	5 (71,4%) 27,8%	2 (28,6%) 8,3%	7 (100%) 16,7%	p=0,16
Простые парциальные	5 (71,4%) 27,8%	2 (28,6%) 8,3%	7 (100%) 16,7%	p=0,16
Комплексные парциальные и простые парциальные	2 (66,7%) 11,1%	1 (33,3%) 4,2%	3 (100%) 7,1%	p=0,42
Комплексные парциальные с вторичной генерализацией	2 (40%) 11,1%	3 (60%) 12,5%	5 (100%) 11,9%	p=0,64
Простые парциальные с вторичной генерализацией	1 (33,3%) 5,5%	2 (66,7%) 8,3%	3 (100%) 4,1%	p=0,62
Полиморфные приступы в сочетании с генерализованными	3 (20%) 16,7%	12 (80%) 50%	15 (100%) 35,7%	p=0,10
Генерализованные приступы	-	2 (100%) 8,3%	2 (100%) 4,8%	-
Итого	18 (42,9%) 100%	24 (57,1%) 100%	42 (100%)	

χ②=15,12; df=14; p=0,4

Не выявлено статистически значимой корреляции исходов лечения многоочаговой эпилепсии с данными ЭЭГ до операции (χ②=0,7, p>0,05). Латерализованная интериктальная однополушарная многоочаговая эпилептическая активность позволила достичь результата Engel I у 16 (48,5%) и Engel II-IV у 17 (51,5%) детей, а билатеральная или генерализованная – Engel I у 2 (22,2%) и Engel II-IV у 7 (87,8%).

При оценке катамнестических сведений результатов лечения в зависимости от наличия структурных изменений по данным МРТ обнаружено, что Engel класс I достигнут у 12 (46,15%) детей из 26 с локализованными структурными изменениями. При МР-негативных случаях Engel класс I отмечался у 6 (37,5%) из 16 (p>0,05).

При определении зависимости результата мультифокальных резекций от типа вмешательства на височной доле нами показано, что наиболее важным фактором являлась полнота резекции эпилептогенного и эпилептического очагов.

Самый лучший результат (Engel I) отмечался после мультифокальных резекций с темпороамигдалогиппокампэктомией и полным удалением зоны структурных изменений у 8 детей (66,7%) из 12, что обеспечивало наибольший объем резекции ($p<0,05$). Тогда как после мультифокальных резекций с передней ВЛЭ без удаления медиальных темпоральных структур у 3 (50%) из 6, субпиальной резекции неокортекса у 4 (40%) из 10. После субпиальной резекции средней височной извилины и задних отделов верхней височной извилины у 2 (18,18%) из 11 пациентов.

При сравнении зависимости результатов лечения от типа мультифокальных корковых резекций (таблица 37) установлено, что лучшие результаты достигнуты после темпоро-париетальных и фронто-темпоро-париетальных резекций с Engel класс I у 57,2% и 40% соответственно, по сравнению с фронто-темпоральной резекцией, где Engel класс I достигнут у 38,89% детей ($p>0,05$).

Таблица 37 – Зависимость результатов лечения от метода хирургии (n=42)

Тип операции	Engel I	Engel II-IV	Всего	p-value
Фронто-темпоральная резекция	7 (38,9%) 38,8%	11 (61,1%) 45,7%	18 (100%) 42,9%	p=0,50
Фронто-темпоро-париетальная	4 (40%) 22,2%	6 (60%) 25%	10 (100%) 23,8%	p=0,58
Темпоро-париетальная резекция	4 (57,1%) 22,2%	3 (42,9%) 12,5%	7 (100%) 16,7%	p=0,38
Темпоро-парието-окципитальная	1 (50%) 5,6%	1 (50%) 4,2%	2 (100%) 4,7%	p=0,68
Темпоро-окципитальная резекция	1 (50%) 5,6%	1 (50%) 4,2%	2 (100%) 4,7%	p=0,68
Фронто-темпоро-парието-окципитальная	-	1 (100%) 4,2%	1 (100%) 2,4%	
Фронто-париетальная	1 (100%) 5,6%	0	1 (100%) 2,4%	p=0,44
Фронто-парието-окципитальная	-	1 (100%) 4,2%	1 (100%) 2,4%	
Итого	18 (42,9%) 100%	24 (57,1%) 100%	42 (100%)	

$\chi^{②}=3,65$; df=7; p=0,82

При сравнении зависимости результатов операции от стороны вмешательства выявлено, что Engel класс I достигнут у 8 (40%) детей из 20 при левосторонних вмешательствах и у 10 (45,46%) из 22 – при правосторонних

вмешательствах, что вероятно связано с большим объемом резекции на недоминантном полушарии (χ②=0,13, p>0,05).

Анализ результатов лечения в зависимости от гистологических находок после операции показал достижение Engel I результатов при выявлении ангиоматоза Штурге-Вебера, корковой дисплазии, арахноидальной кисты, каверномы и энцефалита у 58,3% детей, тогда как наличие эпилептической лейкоэнцефалопатии, глиоза, атрофии, рубца было связано с достижением Engel I только у 36,7%, однако без статистической значимости (χ②=8,56, p>0,05).

Анализ зависимости результатов лечения от наличия ранних послеоперационных приступов показал прекращение приступов только у 5 (33,3%) из 15 (p<0,01) детей.

Непосредственно после операции приступы прекратились у 68,1% детей, однако по мере увеличения сроков наблюдения этот показатель уменьшался. Так, через 1 год приступы прекратились у 42,9%, через 3 года – у 41,67%, через 5 лет – у 41,17% и через 10 лет – у 40,63% оперированных (p>0,05).

Резюме. При многоочаговой форме эпилепсии превалировали наблюдения в возрасте старше 8 лет – 61,7% с перинатальной патологией у 38,3%. Для данной формы эпилепсии была характерна ранняя манифестация заболевания – до 3-х летнего возраста у 59,6%, до 7 лет – у 74,5% и длительность течения до 5 лет у 53,2% пациентов. Свойственным оказалась трансформация и учащение приступов, их полиморфизм у 44,7% с формированием вторичного эпилептического очага, серийным и статусным течением у 31,9%, высокая частота от нескольких раз в сутки до 2 раз в неделю у 66%, когнитивные нарушения у 59,5%, наличие грубой очаговой неврологической симптоматики лишь у 19,2%, прогредиентное течение.

Нейрофизиологическое обследование выявило у подавляющего большинства (76,6%) детей по данным ЭЭГ и 81,8% по ВЭМ односторонние синхронные или асинхронные мультифокальные формы активности. Для многоочаговой формы эпилепсии менее типичны структурные изменения на МРТ

– 63,8%, среди которых превалировали глиозные и кистозно-атрофические изменения – 36,2%. ФКД, ангиоматоз Штурге-Вебера, ЭР, арахноидальные кисты были менее свойственны. ПЭТ с 18ФДГ позволила определить множественные очаги гипометаболизма, что в сочетании с клинической картиной заболевания давало возможность ставить показания к операции у 62,5% детей. Инвазивный мониторинг позволял уточнить мультифокальную эпилептическую активность.

Особенностью хирургии многоочаговой эпилепсии была необходимость более широкой трепанации черепа, как правило, обнажая височную долю с учетом электроклинических данных и нейровизуализации, так как в 93,6% случаев в эпилептический процесс была вовлечена височная доля. Фронто-темпоральная резекция реализована у 44,7%, темпоро-фронто-париетальная – у 21,3%, темпоропариетальная – у 19,2%, темпоро-парието-окципитальная – у 4,3%, темпоро-окципитальная – у 4,3%, темпоро-фронто-парието-окципитальная у 2,1%, фронто-париетальная – у 2,1%, фронто-парието-окципитальная – у 2,1% пациентов. По данным ЭКоГ к концу операции отсутствие резидуальных форм активности отмечено в 40,3% наблюдений. В образцах удаленной мозговой ткани в большинстве случаев выявлялись эпилептическая лейкоэнцефалопатия, глиоз, рубцово-атрофические изменения – 70,2%, а ФКД (10,6%), арахноидальные кисты (6,4%), ангиоматоз Штурге-Вебера (6,4%), ЭР (4,3%) – были менее характерны.

В ближайшем послеоперационном периоде приступы прекратились у 68,1% пациентов, однако через 12 месяцев этот показатель составлял 42,9%. Наиболее частым послеоперационным осложнением была верхнеквадрантная гемианопсия – 10,6%. В отдаленном периоде результаты операций оставались стабильными: 41,7% через 3 года, 41,2% через 5 лет и 40,6% через 10 лет.

Чем в более раннем возрасте началось заболевание, тем хуже оказались результаты лечения ($p<0,05$), что объясняется большей продолжительностью заболевания. При продолжительности заболевания до 7 лет прекращение приступов достигнуто в 51,7%, тогда как при продолжительности более 7 лет – в 23,1% наблюдений ($p<0,05$).

Наличие генерализованных приступов ($p<0,05$), эпилептического статуса ($p<0,01$), острых послеоперационных приступов ($p<0,01$) оказались неблагоприятными прогностическими факторами с Engel I исходом в 32%, 20% и 33,3% наблюдений соответственно. Латерализованная интериктальная однополушарная многоочаговая эпилептическая активность сопровождалась прекращением приступов в 48,5%, а билатеральная или генерализованная – в 22,2% наблюдений ($p>0,05$). При наличии структурных изменений на МРТ Engel I исход достигнут в 46,2%, МР-негативных – в 37,5%, что было дополнительно подтверждено данными гистологического исследования ($p>0,05$). Результаты лечения определенно были лучше после наиболее полного удаления эпилептогенного и эпилептического очагов, что осуществимо при обширных резекциях – ВЛЭ с амигдалогиппокампэктомией и полным удалением зоны структурных изменений в сочетании с корковой резекцией очага в других долях мозга с прекращением приступов в 66,7% наблюдений ($p<0,05$). Нами также установлено, что показатель хороших результатов уменьшался в течение первого и третьего года и оставался стабильным через 5 и 10 лет.

ГЛАВА VII. ГЕНЕРАЛИЗОВАННАЯ ЭПИЛЕПСИЯ: ДИАГНОСТИКА И РЕЗУЛЬТАТЫ ХИРУРГИЧЕСКОГО ЛЕЧЕНИЯ

7.1. Клинико-нейрофизиологическая и нейровизуализационная характеристика детей с генерализованной эпилепсией

В группу больных с генерализованной формой эпилепсии включены 46 детей (мальчики 31 – 67,4% и девочки 15 – 32,6%), у которых не выявлялись фокальные изменения по данным семиологии приступов, неврологических проявлений, ЭЭГ и нейровизуализации.

Возраст пациентов варьировал от 2 до 17 лет. Средний возраст составил 7,95±5,35 (Мо – 13, Ме – 11). Отмечалось преобладание детей старше 8 лет, что составило 28 (60,9%) наблюдений. Это обстоятельство связано с тем, что большинство детей поступают в нейрохирургический стационар после длительного безуспешного приема ПЭП и проходят предварительный отбор.

Выявлены следующие предполагаемые этиологические факторы: 1) перинатальная патология в 12 (26,09%) наблюдениях, 2) последствия нейроинфекций – в 9 (19,57%), 3) неясная этиология – в 8 (17,39%), 4) МКР – в 6 (13,04%), 4) последствия ЧМТ – в 5 (10,87%), 5) туберозный склероз – в 4 (8,7%), 6) смешанная этиология – в 1 (2,17%), 7) последствия инсульта – в 1 (2,17%).

Клинико-электроэнцефалографические проявления подтвердили синдром Леннокса-Гасто у 6 пациентов, Веста – у 2. Фебрильные судороги в анамнезе отмечались у 19 детей, наследственная отягощенность – у 1.

Возраст манифестации заболевания колебался от 0 месяца до 15 лет. Средний возраст составлял 4,93±3,79 лет (Мо – 9, Ме – 4,6). При этом начало заболевания до 1 года выявлено у 15 (32,61%) детей, от 1 до 3 лет – у 16 (34,78%), от 4 до 7 лет у 10 (21,74%), от 8 до 10 лет у 4 (8,7%), 12 лет – у 1. Таким образом, у 41 (89,1%) пациента заболевание манифестировало в возрасте до 7 лет, что свидетельствует о довольно раннем начале заболевания.

Длительность течения заболевания до операции колебалась от 2 до 13 лет (в среднем 6,08±3,25 года (Мо – 7, Ме – 6,5)). Выявлено преобладание наблюдений с продолжительностью заболевания до операции более 5 лет, что составило 27 (58,7%) наблюдений.

Основные типы эпилептических приступов у больных с генерализованной формой эпилепсии представлены в таблице 38.

Таблица 38 – Основные типы эпилептических приступов (n=46).

Тип приступов	Абс. число	%
Генерализованные тонико-клонические, комплексные парциальные	5	10,85
Генерализованные тонико-клонические	4	8,7
Атипичные абсансы	4	8,69
Генерализованные тонические	4	8,69
Генерализованные тонические, атипичные абсансы	4	8,69
Генерализованные тонико-клонические, атипичные абсансы	4	8,69
Генерализованные тонико-клонические, миоклонические	3	6,53
Генерализованные тонические, простые парциальные	2	4,34
Атонические, комплексные парциальные	2	4,34
Генерализованные тонические и тонико-клонические	2	4,34
Генерализованные тонико-клонические, атонические	2	4,34
Генерализованные тонико-клонические, атонические, комплексные парциальные	2	4,34
Генерализованные тонико-клонические, комплексные парциальные с вторичной генерализацией	2	4,34
Комплексные парциальные с вторичной генерализацией	1	2,17
Генерализованные тонические, комплексные парциальные	1	2,17
Генерализованные тонико-клонические, простые парциальные	1	2,17
Генерализованные тонические, комплексные парциальные	1	2,17
Миоклонические припадки, атипичные абсансы	1	2,17
Генерализованные тонико-клонические, атонические, атипичные абсансы	1	2,17
Всего	46	100%

Первично-генерализованные приступы отмечались в 45 (97,8%) наблюдениях, вторично-генерализованные – в 1. В подавляющем большинстве случаев у 33 (71,8%) пациентов выявлялось более чем одного типа приступов. У 13 (28,2%) больных отмечались мономорфные приступы. Среди мономорфных приступов определялись генерализованные тонико-клонические припадки у 4 детей, генерализованные тонические у 4, атипичные абсансы – у 4, комплексные парциальные с вторичной генерализацией у 1. Приступы drop attacks вследствие

тонических, атонических или массивных миоклонических припадков были выявлены у 39 (84,8%) больных и были наиболее инвалидизирующими. Приступы падения с частой травматизацией вызывали необходимость постоянного ухода и внимания у большинства пациентов. Эпилептический статус в анамнезе отмечался у 15 (32,6%) детей.

Частота эпилептических приступов колебалась от 3 раз в месяц до 25 раз в сутки. Эпилептические припадки с частотой от 2 до нескольких за сутки обнаружены в 31 (67,4%) наблюдении, от 2 до нескольких за неделю - в 9 (19,6%). Еженедельные – в 3 (6,5%), ежедневные – в 2 (4,3%), 3 раза в месяц – в 1 (2,2%) наблюдении. Таким образом, ежедневные или более одного приступа за сутки наблюдались у 33 (71,74%) детей, что свидетельствует о формировании эпилептической системы и прогредиентном течении заболевания.

Нейропсихологическое обследование проведено у 36 пациентов. Нормально-пограничный диапазон когнитивных функций отмечался у 9 (25%) детей. Дефицит памяти, проявлявшийся в различных звеньях мнестического процесса, зафиксирован у 27 (75%). Расстройства когнитивных функций проявлялись как в непосредственном, так и отсроченном воспроизведении материала, и снижении объема внимания. При этом выраженные мнестические расстройства обнаружены в 16 (44,4%), и резко выраженные в 11 (30,6%) наблюдениях. Расстройства кратковременной зрительной и слухоречевой памяти были более выражены у больных с частыми полиморфными приступами, ранним началом заболевания и склонностью к серийному и статусному течению ($p<0,001$). Эмоционально-волевые расстройства отмечались у 75% больных с частыми приступами и длительным течением заболевания.

Детальное клинико-неврологическое обследование выявило рассеянную неврологическую симптоматику в виде слабости конвергенции, асимметрии носогубной складки, оживления сухожильных и периостальных рефлексов у 22 (47,8%) пациентов. Грубая очаговая неврологическая симптоматика в дооперационном периоде обнаружена у 3 (6,5%) детей. У 2 больных с распространенными двухсторонними кистозно-атрофическими изменениями

головного мозга наблюдались нелатерализованные дисфункции III и VII пары черепных нервов, двигательные и мозжечковые расстройства. В одном наблюдении определялся тетрапарез.

Всем 46 пациентам выполнена скальповая ЭЭГ и 20 проведен ВЭМ. Интериктальная ЭЭГ выявляла мультифокальные и генерализованные эпилептические разряды со значительным расстройством фоновой активности (рисунок 53). Большинство из них носили характер медленной спайк-волновой активности, указывающий на генерализованную эпилепсию. Предоперационная межприступная картина ЭЭГ была разделена на нелатерализованные у 37 (80,44%) и латерализованные у 9 (19,56%). Генерализованные изменения пароксизмальной активности без локального преобладания выявлены у 37 (80,44%) детей. Генерализованные изменения пароксизмальной активности с локальным преобладанием – у 2. Очаговые пароксизмальные изменения в правом полушарии с вовлечением стволовых структур обнаружены в 3, очаговые пароксизмальные изменения с двух сторон и вовлечением стволовых структур – в 2, и очаговые битемпоральные пароксизмальные изменения с вовлечением стволовых структур – в 2 наблюдениях.

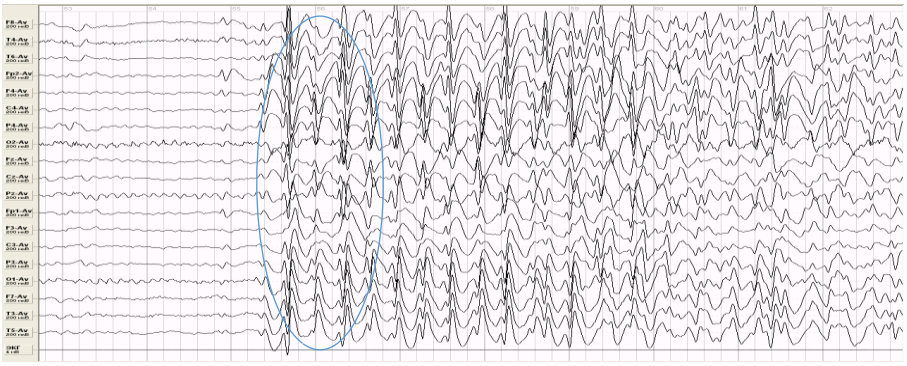

Рисунок 53 – Больной К., 6 лет Ист. б. №1252-06. На ЭЭГ регистрируется генерализованная пик-волновая активность.

За период ВЭМ отмечался хотя бы один эпилептический приступ у 14 детей. В остальных 6 наблюдениях клинических проявлений приступов не было зарегистрировано. По данным ВЭМ иктальная ЭЭГ указывала на генерализованную эпилептическую активность у 16 больных. В 2 случаях

изменения носили очаговый характер с вовлечением стволовых структур головного мозга. У двух пациентов отмечалась генерализованная активность с локальным преобладанием в одном полушарии. Результаты иктальной и межприступной ЭЭГ суммированы в таблице 39. У 8 пациентов иктальные и межприступные ЭЭГ указывали на предположительную локализованность эпилептического очага, и им в дальнейшем проводился инвазивный этап обследования.

Таблица 39 – Распределение наблюдений с иктальной и межприступной ЭЭГ

Латерализация ЭЭГ	Интериктальная ЭЭГ		Иктальная ЭЭГ		p-value
	Абс. число	%	Абс. число	%	
Генерализованные изменения без локального преобладания	37	80,5%	16	80%	p=0,57
Очаговые пароксизмальные изменения с вовлечением стволовых структур	7	15,2%	2	10%	p=0,47
Генерализованные изменения с локальным преобладанием	2	4,3%	2	10%	p=0,37
Всего	46	100%	20	100%	

Анализ результатов нейровизуализации (МРТ, КТ) у большинства пациентов – 28 (60,87%) – с генерализованной эпилепсией не выявил каких-либо структурных изменений головного мозга. Диффузные изменения с расширением желудочковой системы и субарахноидальных пространств обнаружены у 4 (8,7%) детей, которые также отнесены в категорию МР-негативных. Структурные изменения головного мозга на дооперационных МРТ обнаружены у 14 (30,43%) детей. У 3 пациентов диагностирована киста прозрачной перегородки без гидроцефалии. Кистозно-атрофические изменения, как последствия ЧМТ и инсульта, различной степени выраженности с уменьшением в размерах пораженной доли и фокально увеличенным субарахноидальным пространством были диагностированы у 5 пациентов. Туберозный склероз выявлен у 4 детей. При этом структурные изменения в виде нечетких гиперинтенсивных округлых билатеральных субэпендимарных образований на Т2ВИ и изо- или гиперинтенсивные на Т1ВИ (на КТ кальцинаты в стенках боковых желудочков)

выявлены у 2 пациентов, множественные туберы на Т2ВИ и FLAIR обнаружены у 2. МКР (пахигирия, лиссэнцефалия) были у 2 детей.

МРТ трактография выполнена у 17 детей для оценки состояния трактов большой комиссуры мозга на дооперационном этапе. Методика диффузионно-взвешенных изображений была наиболее информативным методом уточнения протяженности и полноты диссекции мозолистого тела в послеоперационном периоде.

Магнитно-резонансная спектроскопия выполнена у 8 детей, у которых предполагалась очаговая форма эпилепсии, для неинвазивной локализации эпилептического очага. Данный вид обследования во всех случаях не показал специфических изменений спектра метаболитов, характерных для очаговой формы эпилепсии.

ФМРТ головного мозга у детей с генерализованной эпилепсией выполнена в единичном случае и подтвердила доминантность левого полушария. Учитывая предполагаемые варианты паллиативной хирургии, данный вид обследования не имел существенного значения в структуре методов диагностики.

СКТ-ангиография с венозной фазой (рисунок 54), учитывая ее малоинвазивный характер, выполнена 22 больным для дооперационной характеристики венозного строения и определения наиболее безопасного и оптимального хода операционного доступа при каллозотомии.

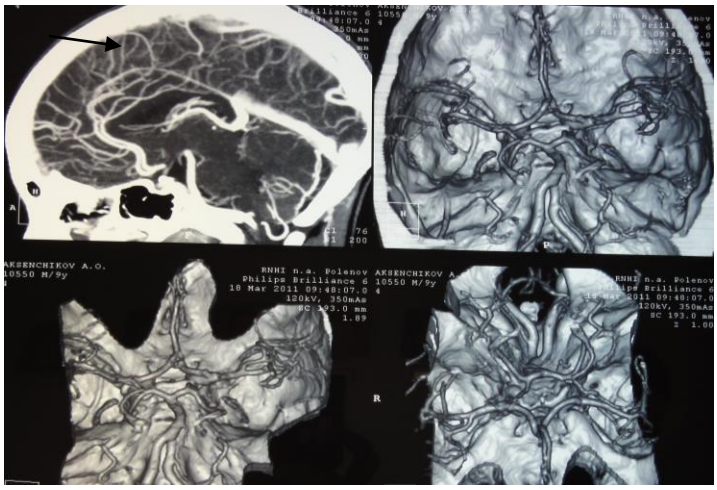

Рисунок 54 – Больной А., 9 лет. Ист. б. №499 - 11. СКТ ангиография с венозной фазой для оценки особенности дренирующих вен.

ПЭТ с 18-ФДГ в межприступном периоде выполнена в 18 МРТ-негативных наблюдениях. У 9 детей ПЭТ не продемонстрировала изменение метаболизма глюкозы. В 2 случаях отмечались распространенные изменения в обоих полушариях головного мозга. У 7 детей определялись диффузные изменения метаболизма глюкозы без фокальных изменений и подтвердили генерализованный характер эпилепсии, включая корковые и подкорковые структуры обоих полушарий и ствол мозга. Таким образом, ПЭТ с 18-ФДГ не позволила латерализовать очаг эпилептической активности ни в одном случае генерализованной эпилепсии. При отсутствии структурных изменений по данным МРТ головного мозга и латерализации по ПЭТ дальнейшая тактика сводилась к инвазивному мониторингу.

5 пациентам выполнена ОФЭКТ. При этом обычная перфузия в иктальном периоде была обнаружена в 4 наблюдениях, у одного пациента в интериктальном периоде выявлены мультифокальные бигемисферические области аперфузии с перифокальной гипоперфузией соответственно рубцово-атрофическим изменениям, диагностированным при МРТ.

Инвазивный ЭЭГ-мониторинг для локализации источника эпилептической активности потребовался у 8 пациентов (17,4%). Результаты длительного инвазивного обследования свидетельствовали о распространенной генерализованной эпилептической активности без какого-либо одностороннего очагового компонента. Во всех случаях определялась двухсторонняя распространенная эпилептическая активность. Эти данные противоречили результатам скальповой ЭЭГ и ВЭМ и показали намного более генерализованный характер разрядных форм активности ($p<0,05$). Интересно, что у 2 (11,8%) пациентов, у которых дооперационная поверхностная ЭЭГ предполагала фокальный источник припадков, а структурные изменения имелись в контралатеральном полушарии, инвазивный мониторинг не выявил доминирующий приступный очаг, совпадавший с данными нейровизуализации.

7.2. Неспецифические методы хирургического лечения генерализованной эпилепсии у детей.

Тактика хирургического лечения генерализованной эпилепсии определялась индивидуально, с учетом клинико-электрофизиологических, нейровизуализационных особенностей и заключалась в проведении неспецифических оперативных вмешательств. Под термином неспецифические методы хирургического лечения эпилепсии мы подразумевали альтернативные или паллиативные операции, которые выполнялись у детей при отсутствии показаний для резекционных операций. Нами выполнены следующие хирургические вмешательства для лечения генерализованной эпилепсии: каллозотомия (передняя или тотальная) у 33 (71,7%) детей, стереотаксические деструктивные операции – у 9 (19,6%), стимуляция левого блуждающего нерва – у 4 (8,7%).

Учитывая тот факт, что неспецифические операции являются паллиативными, нацеленными, прежде всего, на сокращение частоты приступов, а не на полное их излечение, показания к операции были еще более строгими, чем для других методов хирургического лечения. Критериями отбора пациентов для неспецифических методов хирургического лечения эпилепсии у детей являлись: 1) клинически документированная медикаментозная резистентность к основным ПЭП; 2) отсутствие показаний для резекционной хирургической операции; 3) низкое качество жизни вследствие повторных эпилептических приступов; 4) возможность технического выполнения такого вида оперативного лечения; 5) и, наконец, принципиальное согласие родителей или ближайших родственников на оперативное вмешательство и их предпочтение операции среди доступных вариантов лечения.

Кожный разрез и краниотомия для осуществления каллозотомии выполнялись по стандартной схеме в зависимости от предполагаемого варианта каллозотомии: передняя, задняя или тотальная. После осуществления доступа в межполушарную щель, визуализации обеих перикаллезных артерий и мозолистого тела выполнялось рассечение большой комиссуры мозга

микродиссектором или ультразвуковым аспиратором. Нами разработан оригинальный «Способ хирургического лечения генерализованной эпилепсии» путем каллозотомии (патент РФ № 2522933, 2014г). Осуществляли краниотомию в лобно-теменной области и подход к срединной щели большого мозга. После достижения МТ производили ревизию его поверхности в переднем направлении до определения переднего изгиба перикаллезных артерий, хорошо визуализируя сосуды МТ в области перехода его клюва в колено. Протяженность рассечения МТ определяли на основании измерения его длины по данным предоперационной МРТ в сагиттальной проекции в миллиметрах. Вырезали кусочек легко моделируемого гибкого материала размером 2/3, 1/2 или 3/4 длины МТ, который прикладывали на поверхность МТ, начиная с места образования перегиба перикаллезных артерий, что соответствует границе перехода клюва в колено МТ. Оттуда начинали рассечение МТ по длине вырезанного материала в вентро-каудальном направлении. Способ обеспечивал повышение эффективности лечения генерализованной эпилепсии, снижение травматичности и профилактику развития тяжелых неврологических расстройств. Также разработан способ лечения генерализованной эпилепсии у пациентов с выраженной психопатологической симптоматикой (патент РФ №2626983, 02.08.2017г).

Выполнены следующие оперативные вмешательства: рассечение МТ в передней 2/3 – у 29 пациентов (включая колено и клюв без рассечения передней комиссуры); тотальная каллозотомия, включая валик МТ, как второй этап операции, – у 4. Тотальная каллозотомия выполнялась у пациентов при неэффективности рассечения передних 2/3 МТ, как второй этап хирургического вмешательства, учитывая сохранение генерализованной эпилептической активности на ЭЭГ и рецидив эпилептических приступов. Интервал между первым и вторым этапами операции составлял 6 мес – 2 года.

В ряде случаев для интраоперационного определения протяженности рассечения МТ применяли УЗИ-навигацию. Электрофизиологический мониторинг, включавший скальповую ЭЭГ и ЭКоГ в пределах доступной зоны, выполнялся у всех пациентов.

Стимуляция левого блуждающего нерва нейростимулятором Cyberonics Model 103 выполнена у 4 детей. (В связи с рецидивом приступов вагостимулятор был установлен еще у 4 детей, которые рассматриваются в главе VIII). Антиэпилептический механизм действия вагостимуляции основан на активации восходящей ретикулярной формации ствола головного мозга, которая затем оказывает модулирующее влияние на структуры переднего мозга.

Нами разработан оригинальный аппарат для нейростимуляции левого блуждающего нерва с отрицательной обратной связью - «Устройство для хирургического лечения эпилепсии» (патент РФ № 2458712, 2012г).

Для имплантации стимулятора левого блуждающего нерва осуществлялся поперечный разрез кожи длиной 2-3 см на уровне С5, С6 позвонков по кожной складке или на уровне середины левого m. sternocleidomastoideus на 1/3 латерально и 2/3 медиально от внутреннего края мышцы. Идентифицировали сосудисто-нервный пучок и, рассекая его влагалище, обнажали блуждающий нерв, внутреннюю яремную вену и сонную артерию. Выделялся ствол нерва, освобождая от окружающей ткани на протяжении 3–4 см. Далее выполнялся поперечный разрез кожи в области грудной клетки слева длиной 5 см приблизительно на 8 см ниже ключицы с центром по среднеключичной линии, формируя подкожный карман для генератора. Через подкожный туннель проводили электропровод с коннектором и выводили его из разреза на грудной клетке. С помощью пинцетов, прихватывая с обоих концов за нитки, аккуратно прикрепляли электроды к нерву. Якорь привязывался в последнюю очередь. Интраоперационно проводилось дополнительное тестирование, чтобы оценить целостность всей системы и ее работоспособность. После этого генератор отключали на 1–2 недели. За это время регрессирует послеоперационный отек, и достигается надлежащая фиксация электродов к нерву. Генератор включался через 1–2 недели с минимальными параметрами стимуляции 0,25 мА с дальнейшим их увеличением до оптимальных величин (2мА, 30Гц, 250-500мсек, 30 сек вкл, 5мин выкл).

Стереотаксические деструктивные операции выполнены у 9 детей. Структуры-мишени для проведения стереотаксических операций определялись на основании данных клинико-электроэнцефалографических проявлений у 5 детей и дополнительного инвазивного мониторинга с применением двухсторонних стерео-ЭЭГ – у 4.

Стереотаксическая деструкция срединного центра таламуса (Ce – nucl. Centralis = CM – centrum medianum thalami) справа и заднего отдела вентролатерального ядра справа выполнена у 5 детей с первично-генерализованными тоническими и тонико-клоническими приступами.

Стереотаксическая деструкция срединного центра таламуса справа и парциальная деструкция ядер миндалевидного комплекса (Am – corpus amygdaloideum) справа реализована у 2 больных с первично-генерализованными и комплексными парциальными приступами с вторичной генерализацией.

Одномоментная таламотомия (Ce) в сочетании с кампотомией осуществлена у одного пациента при сочетании генерализованных судорожных приступов и абсансов. Кампотомия выполнена у больного с миоклоническими приступами.

7.3. Ближайшие результаты и осложнения хирургического лечения генерализованной эпилепсии у детей

Ближайшие результаты хирургического лечения генерализованной эпилепсии изучались в течение 1 года после операции. Принимая во внимание паллиативный характер вмешательств при генерализованной эпилепсии, исходы операций оценивались следующим образом: класс I - отсутствие приступов; класс II – сокращение частоты приступов более чем на 75%; класс III – сокращение частоты припадков от 75 до 50%; класс IV – сокращение приступов менее чем на 50%; класс V – нет изменений или ухудшение течения заболевания.

Поскольку в подавляющем большинстве случаев у детей отмечались несколько типов приступов, для оценки результатов операций мы брали за основу

наиболее инвалидизирующий тип припадков. Хорошими считались результаты лечения при прекращении приступов или сокращении их частоты более чем на 75%.

В ближайшем послеоперационном периоде у пациентов с генерализованной эпилепсией после каллозотомии приступы прекратились у 5 (15,2%) из 33. После включения вагостимулятора в ближайшем послеоперационном периоде и увеличении параметров стимуляции до оптимальных не достигнуто какой-либо динамики приступов и ЭЭГ-картины. Вместе с тем не отмечались и побочные явления раздражения блуждающего нерва. Сокращение частоты приступов более чем на 50% отмечено у 1 ребенка через 3 месяца, через 6 месяцев – у 2. Анализ результатов стереотаксических деструктивных операций показал полное прекращение всех типов приступов у 3 (33,3%) детей, класс II – значительное сокращение частоты – у 4 (44,4%).

Через 1 год после операции результаты каллозотомии оценены у всех 33 детей. Из них у 4 (12,12%) детей отмечалось полное прекращение всех типов приступов.

Как видно из таблицы 40, самый лучший ответ после каллозотомии отмечался у детей с приступами drop attacks, у которых достигнут класс I, II в 87,5% случаев. У пациентов с генерализованными тонико-клоническими припадками в 66,7%, а тоническими – в 71,4% случаев. При других же типах приступов благоприятных результатов операций не отмечалось ($p<0,05$).

Таблица 40 – Результаты каллозотомии в зависимости от типа приступов через 1 год

Тип приступов	Класс I	Класс II	Класс III	Класс IV	Класс V	Всего
Drop attacks	24 (75%)	4 (12,5%)	4 (12,5%)	0	0	32
Генерализованные тонико-клонические	4 (16,7%)	12 (50%)	3 (12,5%)	5 (20,8%)	0	24
Генерализованные тонические	2 (28,6%)	3 (42,8%)	1 (14,3%)	1 (14,3%)	0	7
Комплексные парциальные	0	0	1 (25%)	1 (25%)	2 (50%)	4
Атипичные абсансы	0	0	2 (33,3%)	4 (66,7%)	0	6
Простые парциальные	0	0	1 (50%)	1 (50%)	0	2
Миоклонические	0	0	1 (50%)	1 (50%)	0	2

Что касается исходов операций после имплантации стимуляторов левого блуждающего нерва через 1 год, ни в одном случае не достигнуто полного прекращения приступов. В то же время, сокращение частоты приступов более чем на 50% отмечено у 2 детей. Хотя ни в одном случае имплантации стимулятора левого блуждающего нерва через 1 год не достигнуто полного прекращения приступов, удовлетворенность родителей и пациентов от вагостимуляции оказалась довольно высокой. Улучшение качества жизни, внимания отмечали все родители пациентов, в том числе 2 пациентов, у которых не отмечалось сокращения частоты приступов.

После стереотаксических деструктивных вмешательств через 1 год после операции полное прекращение всех типов приступов достигнуто у 2 (22,2%) детей, что оценивалось как класс I. Сокращение частоты приступов более чем на 75% также отмечено у 2 детей. Сокращение частоты приступов более чем на 50% достигнуто у 3. Класс IV, V зафиксирован у 2 пациентов. При раздельной оценке исходов операций по типу приступов полное прекращение первично-генерализованных тонико-клонических, тонических приступов после таламотомий достигнуто у 3 (60%) из 5 больных, вторично-генерализованных - у 2 (40%). После одномоментной таламотомии в сочетании с амигдалотомией отмечено полное прекращение первично-генерализованных и вторично-генерализованных комплексных парциальных приступов в 2 наблюдениях. После таламотомии в сочетании с кампотомией и изолированной кампотомией достигнут класс II. Однако малое количество наблюдений не позволяет серьезно рассматривать различия с точки зрения статистической достоверности.

При анализе данных ЭЭГ в динамике через 1 год наблюдалась положительная динамика ЭЭГ-паттерна в виде общего снижения мощности биопотенциалов и существенного уменьшения пароксизмальных проявлений на ЭЭГ-кривых у 32 (69,6%) пациентов. Отчетливо лучшие результаты ЭЭГ-проявлений после оперативного лечения отмечены у 2 больных с тотальной каллозотомией, у которых эпилептических припадков после операции не наблюдалось. Хотя тенденция очевидна, данное суждение статистически

недостоверно. Из оставшихся 14 пациентов не выявлено генерализованной эпилептической активности на межприступной ЭЭГ у 5 пациентов (4 из них имели хороший результат), в то время как у 7 сохранялась генерализованная эпилептическая активность на интериктальной ЭЭГ (только у 2 из них отмечался хороший результат). Самыми очевидными послеоперационными интериктальными паттернами после каллозотомии были разрыв билатеральных и синхронных эпилептических разрядов.

Нейропсихологическое исследование не показало ухудшения интеллекта и когнитивных функций ни в одном случае. В то же время, не произошло и отчетливой положительной динамики в отношении психических расстройств. Однако индивидуальное сравнение раскрыло улучшение когнитивных показателей и интеллекта у тех пациентов, у которых после операции не отмечалось drop attacks (75%) и генерализованных тонико-клонических припадков (16,7%), и их можно было отдать в специализированную школу ($p<0,005$). Ни один из пациентов с неудовлетворительными результатами не имел улучшения интеллекта и когнитивных показателей. Сокращение частоты приступов сопровождалось изменением качества жизни: улучшением навыков самообслуживания, реактивности, памяти, внимания.

В наших наблюдениях после каллозотомии ни в одном наблюдении не замечено развития постоянного или транзиторного синдрома разобщения или возникновения послеоперационных гематом. В раннем послеоперационном периоде отмечалась гипертермия до 39ºС в течение первых 3 суток у 2 пациентов, что было связано с развитием асептического менингита. Подапоневротическое скопление жидкости отмечалось у 5 (15,2%) пациентов, которое разрешилось в течение 5-10 суток на фоне перкутанной аспирации и назначения диакарба. Летальных исходов в наших наблюдениях также не отмечено. В нашей серии наблюдений по данным стандартных нейропсихологических исследований в послеоперационном периоде не отмечены описываемые в литературе осложнения в виде синдрома разобщения головного мозга.

Все 4 случая имплантации стимуляторов левого блуждающего нерва не

сопровождались развитием каких-либо преходящих или постоянных послеоперационных осложнений. После 9 стереотаксических деструктивных вмешательств мы также не наблюдали каких-либо осложнений в виде симптомов выпадения и\или раздражения. Не было инфекционных осложнений и двигательных расстройств или эмоционально-волевых нарушений и вегетативной ирритации.

7.4. Отдаленные результаты хирургического лечения генерализованной эпилепсии у детей

Изучены отдаленные результаты хирургического лечения генерализованной эпилепсии у всех 46 детей. Катамнестические сведения относятся к периоду времени от 3 до 10 лет. Исходы хирургических вмешательств оценивались на основании динамики приступов, ЭЭГ – изменений, нейропсихологической оценки и социальной адаптации детей.

Через 3 года после операции результаты каллозотомии оценены у всех 33 детей. Из них у 4 (12,12%) детей отмечалось полное прекращение всех типов приступов.

Как видно из таблицы 41, самый хороший ответ после каллозотомии отмечался у детей с drop attacks, у которых достигнут класс I, II в 87,6% случаев ($p<0,01$).

Таблица 41 – Результаты каллозотомии в зависимости от типа приступов через 3 года

Тип приступов	Класс I	Класс II	Класс III	Класс IV	Класс V	Всего
Drop attacks	23(71,9)	5 (15,7%)	4 (12,5%)	0	0	32
Генерализованные тонико-клонические	4 (16,7%)	12 (50%)	3 (12,5%)	5 (20,8%)	0	24
Генерализованные тонические	2 (28,6%)	3 (42,8%)	1 (14,3%)	1 (14,3%)	0	7
Комплексные парциальные	0	0	1 (25%)	1 (25%)	2 (50%)	4
Атипичные абсансы	0	0	2 (33,3%)	4 (66,7%)	0	6
Простые парциальные	0	0	1 (50%)	1 (50%)	0	2
Миоклонические	0	0	1 (50%)	1 (50%)	0	2

У пациентов с генерализованными тонико-клоническими припадками класс I-II наблюдался в 66,7% случаев, с тоническими – в 71,4% случаев. При других типах приступов даже через 3 года благоприятных результатов не отмечалось.

Анализ результатов стереотаксических деструктивных операций через 3 года показал сохранение достигнутого уровня положительных результатов. Так, полное прекращение всех типов приступов было у 2 (22,2%) детей, сокращение частоты приступов более чем на 75% также у 2 детей. Сокращение частоты приступов более чем на 50% было в 3 наблюдениях, класс IV, V – в 2. При раздельной оценке исходов операций по типу приступов в течение следующего года достигнутый результат не менялся.

Через 3 года после имплантации стимулятора левого блуждающего нерва также не достигнуто полного прекращения приступов. В то же время, сокращение частоты приступов более чем на 75% отмечено у 3 детей и более 50% – у 1 ребенка. Удовлетворенность родителей и пациентов от вагостимуляции была весьма высокой. Улучшение качества жизни, внимания отмечали все родители. Во всех случаях СБН через 3 года после операции отмечено улучшение общего фона, дети стали более активными, улучшился эмоциональный фон.

К периоду наблюдения 5 лет после операции результаты каллозотомии оценены у 32 (96,9%) детей. Из них у 2 (6,3%) детей отмечалось полное прекращение всех типов приступов. Как видно из таблицы 42, наиболее хороший ответ после каллозотомии отмечался у детей с drop attacks, у которых достигнут класс I, II в 87,1% случаев, у пациентов с генерализованными тонико-клоническими – в 65,2% случаев, тоническими – в 71,4% ($p<0,05$). При других типах приступов даже через 5 лет благоприятных результатов не отмечалось.

Анализ результатов стереотаксических деструктивных операций через 5 лет показал уменьшение положительных результатов. Так, полное прекращение всех типов приступов через 5 лет было только у 1 (11,1%) пациента. Сокращение частоты приступов более чем на 75% отмечалось у 2 (22,2%) детей. Сокращение частоты приступов более чем на 50% – у 4, класс IV, V был у 2 пациентов.

Таблица 42 – Отдаленные результаты каллозотомии через 5 лет в зависимости от типа приступов

Тип приступов	Класс I	Класс II	Класс III	Класс IV	Класс V	Всего
Drop attacks	23 74,2%)	4 (12,9%)	4 (12,9%)	0	0	31
Генерализованные тонико-клонические	4 (17,4%)	11(47,8)	3 (13,1%)	5 (21,7%)	0	23
Генерализованные тонические	2 (28,6%)	3 (42,8%)	1 (14,3%)	1 (14,3%)	0	7
Комплексные парциальные	0	0	1 (25%)	1 (25%)	2 (50%)	4
Атипичные абсансы	0	0	2 (33,3%)	4 (66,7%)	0	6
Простые парциальные	0	0	1 (50%)	1 (50%)	0	2
Миоклонические	0	0	1 (50%)	1 (50%)	0	2

Через 5 лет вагостимуляции также не достигнуто полного прекращения приступов, и результаты оставались стабильными с сокращением частоты приступов более чем на 75% у 3 детей и более чем на 50% – у 1 ребенка. Во всех случаях отмечено дальнейшее улучшение качества их жизни, внимания; дети стали более активными, улучшился эмоциональный фон.

К периоду наблюдения 10 лет после операции результаты каллозотомии оценены у 25 (75,8%) детей. Из них у 2 (8%) детей отмечалось полное прекращение всех типов приступов. Наиболее хороший ответ после каллозотомии, как и ожидалось, отмечался у детей с drop attacks, у которых достигнут класс I и II в 84% случаев, у пациентов с генерализованными тонико-клоническими - в 61,9% случаев, с тоническими - в 71,4% случаев. При других типах приступов даже через 10 лет благоприятных результатов не отмечалось ($p<0,05$).

Результаты стереотаксических деструктивных вмешательств через 10 лет оставались стабильными с полным прекращением приступов у 1 пациента и сокращением частоты приступов более чем на 75% у 2.

Анализ данных ЭЭГ после каллозотомий и стереотаксических деструктивных вмешательств в отдаленном периоде показал существенное уменьшение пароксизмальных проявлений и снижение мощности биопотенциалов по сравнению с дооперационными у 19 (55,9%) из 34 пациентов при полном

отсутствии сколько-нибудь негативной динамики биоэлектрической активности у остальных. Отчетливо лучшие результаты оперативного лечения отмечены у больных с тотальной каллозотомией по сравнению с пациентами, у которых выполнена передняя 2/3 каллозотомия. Данные ЭЭГ через 10 лет после операции были нормальными у 2 пациентов после тотальной каллозотомии с отсутствием припадков. Из оставшихся 15 пациентов не выявлено генерализованной эпилептической активности на межприступной ЭЭГ у 4 пациентов (2 из них имели хороший результат), в то время как у 11 сохранялась генерализованная эпилептическая активность на интериктальной ЭЭГ (только у 3 из них отмечался хороший результат). Самыми очевидными послеоперационными интериктальными паттернами были разрывы билатеральных и синхронных эпилептических разрядов. У 3 из 4 пациентов (75%), которым проведена тотальная каллозотомия, отмечалось отсутствие генерализованной интериктальной эпилептической активности на послеоперационных ЭЭГ, в то время, как только у 9 (31,1%) пациентов с передней каллозотомией не отмечалось генерализованной интериктальной эпилептической активности на ЭЭГ. Таким образом, только тотальная каллозотомия приводила к десинхронизации генерализованной интериктальной эпилептической активности ($p<0,05$).

При нейропсихологическом исследовании в отдаленном периоде ни в одном случае не отмечено ухудшения когнитивных функций. В то же время, не наблюдалось и отчетливой положительной динамики в отношении психических расстройств. Однако индивидуальное сравнение показало улучшение когнитивных показателей и интеллектуально-мнестических функций у тех пациентов, у которых после операции не отмечалось drop attacks и генерализованных тонико-клонических припадков, и их можно было отдать в специализированную школу ($p<0,05$). Ни один из пациентов с неудовлетворительными результатами не имел улучшения когнитивных показателей. Сокращение частоты приступов сопровождалось изменением качества жизни: улучшением навыков самообслуживания, реактивности, памяти, внимания.

По результатам опроса родителей и родственников больных после каллозотомии обнаружено, что 20 (80%) из них отметили улучшение (легкое – 10, среднее – 7 и заметное – 3). При оценке внимания и поведения родственники и родители 18 (72%) детей указали на улучшение в их поведении, родные 16 (64%) пациентов почувствовали, что дети стали более внимательными, и у них улучшилась скорость реакции. Среди всех опрошенных при оценке удовлетворенности результатами операции 18 (72%) указывали, что они были удовлетворены результатами. Кроме того, все опрошенные родители и родственники рекомендовали бы эти операции другим пациентам и их родственникам с подобными проблемами. У всех пациентов сохранялась 2 – 3 группа инвалидности, однако некоторые из них посещали школу и приобрели способность к труду в облегченных условиях и лучше адаптировались к повседневной жизни.

Приводим клиническое наблюдение результатов 2/3 каллозотомии. Больная П., 4 лет, Ист. б. №911-12, находилась в РНХИ им. проф. А.Л.Поленова с диагнозом симптоматическая эпилепсия с частыми генерализованными припадками, последствия перинатального поражения ЦНС.

Жалобы на: припадки с тоническим напряжением в конечностях, частотой 6-7 раз в сутки, длительностью 15–60 секунд с падением; тонико-клонические припадки с частотой 3 раза в месяц, длительностью до 1–2 минут; задержку психомоторного и речевого развития.

В анамнезе перинатальное поражение ЦНС. С 2-х недельного возраста появились тонико-клонические припадки с частотой 1-2 раза в день. В дальнейшем приступы участились до 6–7 раз в день. К терапии добавлен конвулекс, без существенного эффекта. Впоследствии принимала суксилеп, ламиктал, депакин, трилептал, гормонотерапию, также без эффекта. В течение последнего года постоянно принимала конвулекс и топирамат.

Клиническая картина заболевания была представлена частыми эпилептическими припадками двух типов (тонические и тонико-клонические), грубой задержкой психоречевого и моторного развития, вялым тетрапарезом.

На ЭЭГ выявлены грубые распространенные изменения с очаговой активностью патологического характера в лобном отделе правого полушария (рисунок 55 А). На серии МРТ головного мозга отмечено уменьшение в объеме правого полушария большого мозга, преимущественно за счет лобной и теменной долей, умеренно выраженная вентрикуломегалия (рисунок 55 В). При СКТ – ангиографии с венозной фазой участок кпереди от коронарного шва свободен от корковых дренирующих вен.

Рисунок 55 А – Больная П., 4 лет. Ист. б. №911-12. На ЭЭГ регистрируется билатерально-синхронная эпилептическая активность.

Произведена операция краниотомии в правой лобной области, передняя 2/3 каллозотомия (рисунок 55 Б).

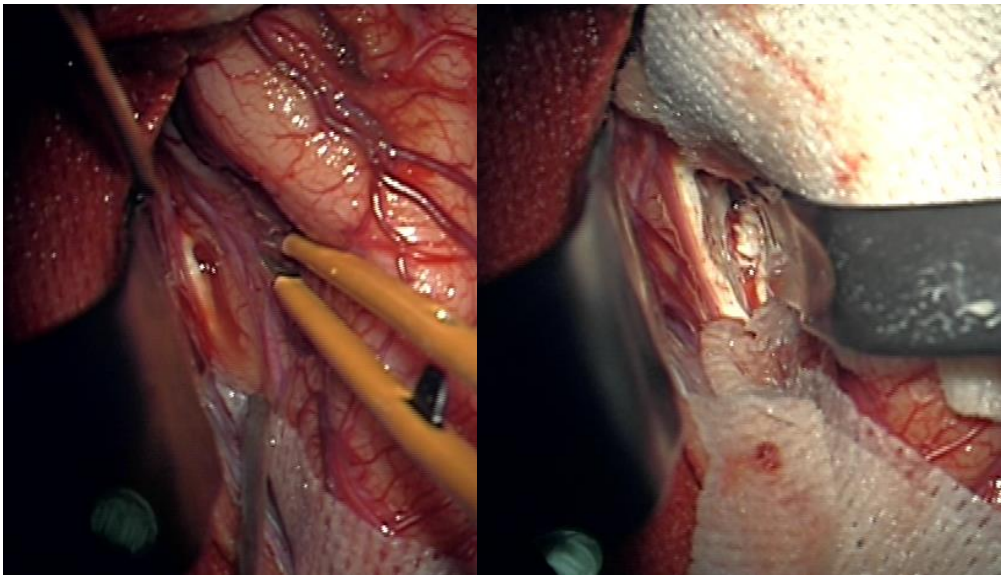

Рисунок 55(Б) – Больная П., 4 лет. Ист. б. №911-12. Интраоперационный снимок. Показаны этапы рассечения передних 2/3 мозолистого тела начиная с места образования переднего изгиба обеих перикаллезных артерий с оптическим увеличением под микроскопом Pentero.

На послеоперационных МРТ (рисунок 52 Г) и МРТ трактографии (рисунок 55 Д) подтверждается рассечение передних 2/3 мозолистого тела.

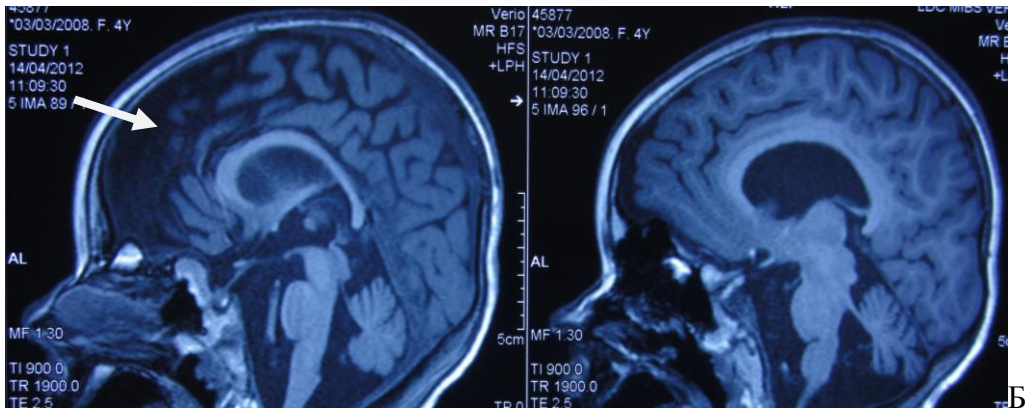

Б

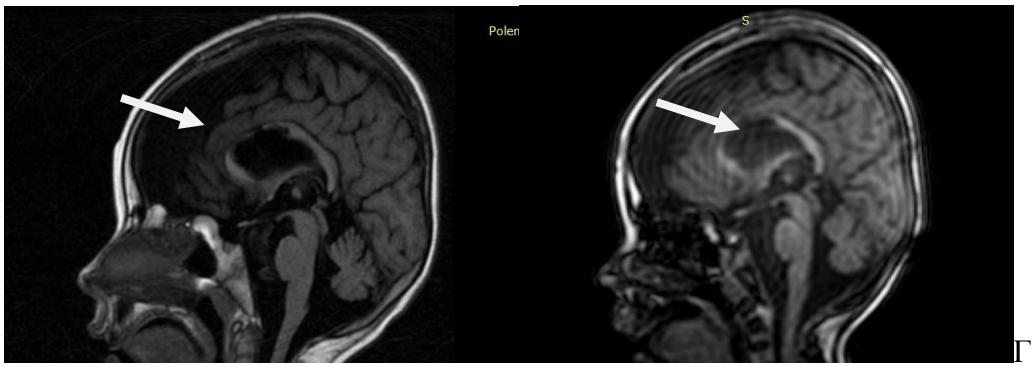

Г

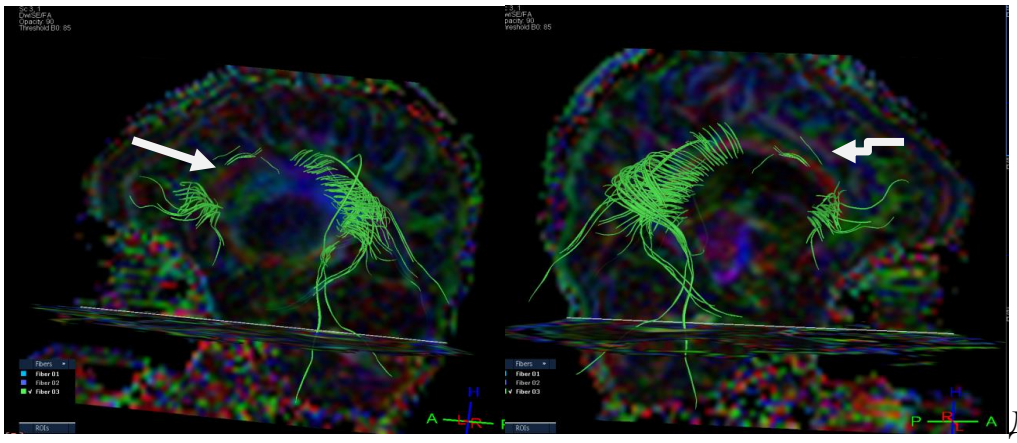

Д

Рисунок 55(В,Г,Д) – Больная П., 4 лет. Ист.б. №911-12. На рисунке В представлена МРТ больной до операции. На рисунке Г МРТ больной через 14 и 18 суток после операции передней 2/3 каллозотомии. На рисунке Д МРТ трактография через 18 суток после операции (вид слева и справа).

В послеоперационном периоде эпилептических припадков не отмечалось. На ЭЭГ после операции (рисунок 55 Е) по сравнению с данными до операции положительная динамика. Снизилась амплитуда биопотенциалов, пароксизмальная активность не регистрировалась.

E

Рисунок 55(E) – Больная П., 4 лет. Ист. б. №911-12. На ЭЭГ снизилась амплитуда биопотенциалов, появились элементы основного ритма, пароксизмальная активность не регистрируется.

Нейропсихолог – положительная динамика в виде эмоционального оживления – появились легкие эмоции, движения кистей обеих рук, речевые реакции. Оживление на речь мамы.

Катамнез составил 5 лет. Тонических припадков с падениями нет. Частота тонико-клонических припадков 2-3 раза в год. Постоянно принимает конвулекс.

Клиническое наблюдение результатов тотальной каллозотомии. Больной М, 9 лет, Ист. б. №2052–10, находился в РНХИ им. А. Л. Поленова с диагнозом симптоматическая эпилепсия с частыми генерализованными припадками, последствия тяжелой ЧМТ, состояние после краниотомии в правой лобно-теменной области, передней 2/3 каллозотомии.

Жалобы на отставание в психомоторном и речевом развитии, наличие ежедневных эпилептических припадков по типу замираний и внезапных падений длительностью до 5 секунд с частотой до 30 раз в сутки и тонико-клонические приступы с частотой до 4–5 раз в месяц.

С двухлетнего возраста первично-генерализованные тонико-клонические припадки, возникшие спустя 1 год после ЧМТ и удаления острой субдуральной гематомы. Назначен дифенин, без эффекта. В возрасте 2 лет 6 месяцев появились эпилептические приступы с замиранием и внезапным падением. Подбор медикаментозной терапии неэффективен. В возрасте 6 лет, учитывая характер

приступов, данные ЭЭГ и прогредиентное течение заболевания, выполнена передняя 2/3 каллозотомия. После кратковременного положительного эффекта в течение 2 месяцев приступы возобновились. На момент поступления постоянно принимал депакин хроно (50мг/кг/сут), сонапакс, ламиктал, фенибут.

Клинико-неврологическая картина заболевания была представлена частыми первично-генерализованными приступами, отставанием в психоречевом и моторном развитии, двухсторонней пирамидной симптоматикой.

На ЭЭГ (рисунок 56 А), как и до передней каллозотомии, постоянно регистрировались высокоамплитудные билатерально-синхронные вспышки эпилептических комплексов, свидетельствующие о вовлечении в процесс стволовых образований мозга.

Рисунок 56(А) – Больной М., 9 лет. Ист. б. №2052-10. На ЭЭГ постоянно регистрируются билатерально-синхронные вспышки пароксизмальной активности «пик-волна».

Учитывая характер эпилептических приступов (атонические по типу drop attack), длительную безуспешную консервативную терапию и отсутствие положительного эффекта после первой операции, произведена повторная краниотомия в правой лобно-теменной области, тотальная каллозотомия (рисунок 56 Б, В).

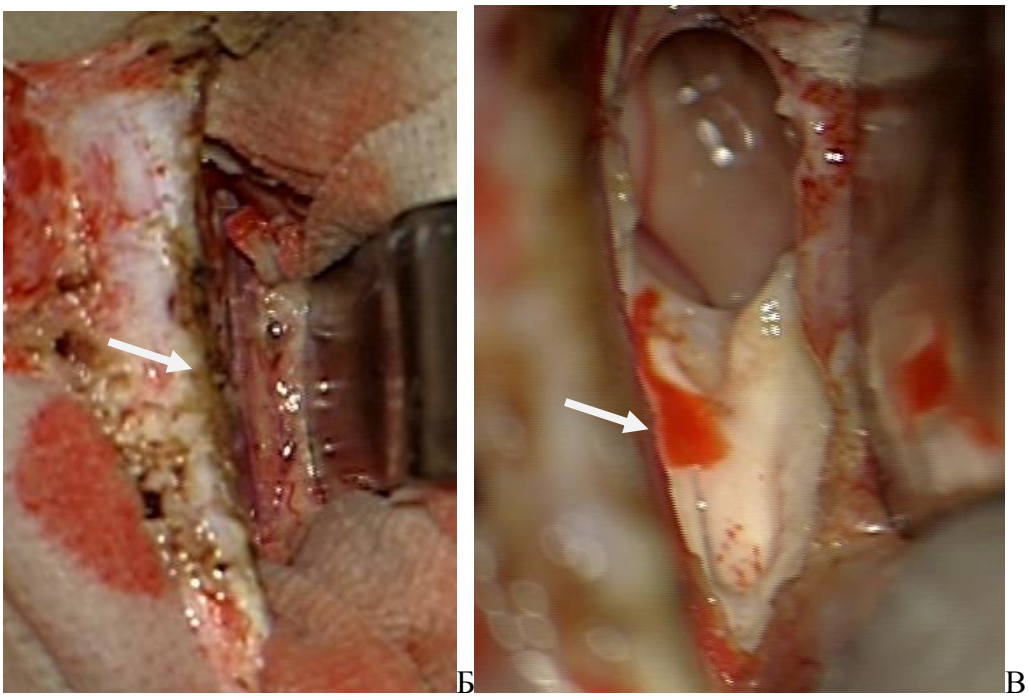

Рисунок 56(Б,В) – Больной М., 9 лет Ист.б. №2052-10. На интраоперационном снимке Б видны грубые рубцовые изменения и рассеченная часть мозолистого тела после первой операции. На снимке В показано полное рассечение мозолистого тела.

На контрольных МРТ головного мозга (рисунок 56 Г) состояние после тотальной каллозотомии. При МР трактографии (рисунок 56 Д) определяется полное рассечение волокон мозолистого тела.

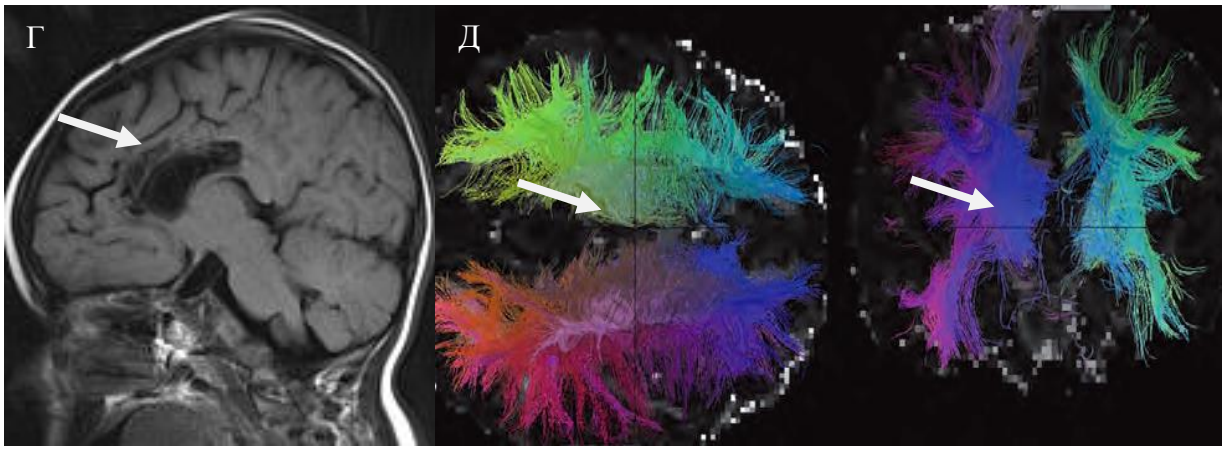

Рисунок 56(Г,Д) – Послеоперационные МРТ и МР-трактография. Больной М., 9 лет. Ист. б. №2052-10. На снимке Г показана МРТ головного мозга после полного рассечения мозолистого тела, Д - послеоперационная трактография.

Данные ЭЭГ (рисунок 56 Е) после операции – пароксизмальная активность не регистрируется.

Рисунок 56(Е) – Больной М., 9 лет. Ист. б. №2052-10. На послеоперационных ЭЭГ отмечается положительная динамика в виде регресса пароксизмальной активности.

Катамнез составил 5 лет. Полное прекращение припадков. Продолжает прием сонапакса и переведен на монотерапию депакин хроно.

7.5. Факторы, определяющие исходы хирургического лечения генерализованной эпилепсии у детей

Возраст начала заболевания ($p>0,05$), пол детей ($p>0,05$), наличие структурных изменений на МРТ ($p>0,05$) не оказывали существенного влияния на исходы операций после каллозотомий, стереотаксических деструктивных вмешательств и СБН.

Анализ влияния длительности течения заболевания на исходы операций показал, что во всех случаях полного прекращения приступов после каллозотомии у 4 и стереотаксической деструкции у 2 детей через 1 год продолжительность заболевания составляла менее 5 лет ($p<0,05$).

На исходы операций у пациентов с генерализованной эпилепсией оказывает влияние возраст больных на момент операции. Возраст детей с полным

прекращением всех типов приступов после каллозотомий и стереотаксических деструкций был меньше 9 лет, хотя и статистически незначимо (p>0,05).

При анализе результатов лечения в зависимости от типа операций показано, что лучшие результаты отмечены после каллозотомий. При этом после тотальной каллозотомии через 1 и 2 года приступов не было у 4 (12,2%) пациентов (p<0,05). Наиболее хороший ответ после каллозотомии отмечался у детей с приступами drop attacks, у которых достигнут класс I и II в 87,5% случаев (p<0,05), у пациентов с генерализованными тонико-клоническими припадками – в 66,7%, тоническими – в 71,4% случаев. При других же типах приступов благоприятных результатов операций не отмечалось. Стереотаксические деструктивные операции также давали хорошие показатели с прекращением приступов у 2 (22,2%) пациентов. При этом лучшие результаты с полным прекращением первично-генерализованных тонико-клонических, тонических приступов наблюдались после таламотомий у 3 (60%), а вторично-генерализованных у 2 (40%) пациентов. Значительное сокращение тонико-клонических и тонических припадков у 2 (40%). При отсутствии эпилептических статусов в анамнезе прекращение приступов отмечено у 21,8%, а при их наличии – у 4,4% пациентов (p<0,05).

На результаты лечения не оказывала влияния частота приступов до операции (p>0,05). Отсутствие приступов после операции являлось другим важным прогностическим фактором. Во всех случаях хороших результатов с прекращением приступов или значительным сокращением их частоты острых послеоперационных приступов не отмечалось (p<0,001).

Низкие показатели когнитивных функций до операции были связаны с плохими послеоперационными результатами при двухсторонней распространенной патологии.

При анализе влияния продолжительности наблюдения за оперированными выявлено, что стабилизация состояния больных отмечалась к периоду до 5 лет, после которых результаты деструктивных стереотаксических операций не менялись. Рецидив приступов наблюдался в ранние сроки, но чаще в первые 1-3 года. Ремиссия приступов была устойчивой по прошествии 5 лет.

После стимуляции левого блуждающего нерва исходы операций улучшились во всех случаях длительного наблюдения в сроки от 6 месяцев до 5 лет.

Резюме. В основе развития генерализованной формы МР эпилепсии лежит формирование устойчивой патологической эпилептической системы на поздних этапах развития заболевания. Клинические проявления заболевания характеризовались ранней манифестацией в 67,4% наблюдений – до 3 лет, частыми ежедневными приступами в 71,7%, полиморфными генерализованными эпилептическими приступами со склонностью к серийному и статусному течению заболевания в 32,6% наблюдений, когнитивными нарушениями в 75% и усложнением структурно-функциональной организации эпилептической системы.

Генерализованная форма эпилепсии характеризовалась превалированием генерализованной эпилептической активности на ЭЭГ, МРТ-негативными случаями в 69,6% наблюдений, отсутствием латерализации по данным ПЭТ, ОФЭКТ, высокой долей инвазивного мониторинга у 17,4% пациентов.

Особенности структурно-функциональной организации генерализованной формы эпилепсии являются причиной неэффективности классических резекционных операций и диктовали необходимость применения неспецифических методов (каллозотомия – 33, стереотаксические мультидеструкции – 9 и стимуляционные методы – 4), для которых необязательно точное определение конструкции эпилептической системы и установление иерархического состояния внутри нее.

Наиболее хорошие результаты отмечены после каллозотомии с полным прекращением приступов drop attacks у 75% пациентов ($p<0,05$), полным прекращением всех типов приступов после стереотаксических деструктивных операций у 22,2% пациентов ($p<0,05$) и значительным сокращением частоты приступов после стимуляции левого блуждающего нерва у всех пациентов с улучшением этих результатов с течением времени.

Важными прогностическими факторами хороших результатов, являлись продолжительность заболевания менее 5 лет ($p<0,05$), отсутствие эпилептического статуса в анамнезе ($p<0,05$), отсутствие острых послеоперационных приступов ($p<0,001$). Полнота дисконнекции ($p<0,05$) и наличие приступов drop attacks ($p<0,05$) являлась важным прогностическим фактором после каллозотомии.

Учитывая большую пластичность и незрелость многих морфофункциональных систем развивающегося мозга у детей, несмотря на тяжелое течение генерализованной эпилепсии, каллозотомия, стереотаксические деструктивные операции и нейростимуляция могут привести к более устойчивым, чем у взрослых, результатам, что позволяет обоснованно рекомендовать данный метод лечения у больных детского и подросткового возраста.

ГЛАВА VIII. РЕЦИДИВНАЯ ЭПИЛЕПСИЯ: ДИАГНОСТИКА И РЕЗУЛЬТАТЫ ХИРУРГИЧЕСКОГО ЛЕЧЕНИЯ

8.1. Клинико-нейрофизиологическая и нейровизуализационная характеристика детей с рецидивом эпилепсии

Из 387 больных с различными клиническими формами эпилепсии, которым были выполнены те или иные оперативные вмешательства, 41 (10,6%) детей оперированы повторно в связи с рецидивом заболевания. В данную группу включены дети с рецидивом эпилепсии после темпоральных резекций – 20, экстратемпоральных – 7, мультифокальных – 6, а также с генерализованной формой эпилепсии – 8.

Отбор пациентов для повторного хирургического лечения осуществлялся на основании тщательной и индивидуализированной переоценки фактического контроля над приступами, тяжести и выраженности послеоперационных припадков, их бремени на ежедневную активность, а также желания родителей и родственников больных с учетом ожидаемого исхода с приемлемыми неврологическими последствиями. Всем детям выполнено всестороннее и полноценное обследование со сравнением электроклинических и нейровизуализационных данных, полученных до первой и второй операции.

В наших наблюдениях распределение детей, оперированных в связи с рецидивом эпилепсии, по полу и возрасту на момент первичной операции представлено в таблице 43. Существенной разницы по половому признаку не отмечено: мальчики – 23 (56,1%), девочки – 18 (43,9%). Возраст пациентов на момент первой операции варьировал от 5 месяцев до 16 лет. Средний возраст составил 8,61±4,59 (Мо – 9, Ме – 9) лет. Данная таблица указывает на преобладание детей старше 8 лет, что составило 25 (60,1%) наблюдений. Возраст на момент первичной операции до 3 лет был обнаружен у 8 (19,5%), от 4 до 7 лет у 8 (19,5%), от 8 до 11 лет у 13 (31,7%), от 12 до 17 лет - у 12 (29,3%) пациентов.

Таблица 43 – Распределение детей по полу и возрасту при первой операции

Возрастная группа (лет)	Мальчики		Девочки		Всего		p-value
	Абс. число	%	Абс. число	%	Абс. число	%	
0 – 3	3	7,3% 13,1%	5	12,19% 27,8%	8	19,5%	p=0,28
4 – 7	4	9,8% 17,4%	4	9,76% 22,2%	8	19,5%	p=0,52
8 – 11	9	21,9% 39,1%	4	9,76 22,2%%	13	31,7%	p=0,31
12 – 17	7	17,1% 30,4%	5	12,19% 27,8%	12	29,3%	p=0,58
Всего	23	56,1% 100%	18	43,9% 100%	41	100%	

К моменту повторной операции также было больше детей старше 8 лет, что составило 29 (70,73%) наблюдений (таблица 44). Возраст пациентов на момент повторной операции варьировал от 1 года до 17 лет. Средний возраст – 11,01±5,04 (Мо – 18, Ме – 10) лет.

Таблица 44 – Распределение детей по полу и возрасту при повторной операции

Возрастная группа (лет)	Мальчики		Девочки		Всего	
	Абс. число	%	Абс. число	%	Абс. число	%
0 – 3	1	2,4% 4,3%	2	4,9% 11,1%	3	7,32%
4 – 7	4	9,8% 17,4%	5	12,2% 27,8%	9	21,95%
8 – 11	7	17,1% 30,4%	4	9,7% 22,2%	11	26,83%
12 – 18	11	26,8% 47,8%	7	17,1% 38,9%	18	43,9%
Всего	23	56,1% 100%	18	43,9% 100%	41	100%

Рецидивы приступов возникали в разные периоды после вмешательства. Временной интервал возобновления припадков после первой операции колебался от непосредственного послеоперационного периода до 4 лет. У 21 (51,2%) ребенка возврат припадков отмечался в течение 1 месяца после операции, у 34 (82,9%) пациентов в течение 1 года. Ранний рецидив указывал на то, что фокус приступов либо не удален, либо очаг эпилептической активности располагался вне зоны операции. Особенно часто рецидивирование отмечено после

паллиативных вмешательств и при неполноценном удалении эпилептического и/или эпилептогенного очагов в результате невозможности интраоперационного отграничения резецируемого места или локализации этого очага в функционально значимых зонах мозга.

Предполагаемыми этиологическими факторами являлись: 1) неясная этиология – 11 (26,8%), 2) перинатальная патология – 7 (17,1%), 3) корковая дисплазия – 6 (1 ФКД и 5 МКР – 1) (14,7%), 4) последствия нейроинфекций – 5 (12,2%), 5) АК – 4 (9,8%), 6) ТС – 3 (7,3%), 7) опухоли – 2 (4,9%), 8) последствия ЧМТ – 1 (2,4%), 9) ЭР – 1 (2,4%), 10) АШВ – 1 (2,4%) наблюдение.

Наследственная отягощенность по первой или второй линии родства обнаружена у 3 (7,3%) детей.

Возраст манифестации заболевания колебался от 0 месяца до 11 лет. Средний возраст составлял 3,42±3,18 лет (Мо – 6, Ме – 2). При этом начало заболевания в возрасте до 1 года выявлено у 15 (36,58%) пациентов, от 1 до 3 лет у 8 (19,5%), от 4 до 7 лет у 14 (34,14%), от 8 до 10 лет у 3 (7,31%) и 11 лет у 1 (2,44%) пациента. Таким образом, у 23 (56,1%) пациентов заболевание манифестировало в возрасте до 3 лет, что свидетельствует о довольно раннем начале заболевания.

Длительность течения заболевания до первой операции колебалась от 4 месяцев до 13 лет (средняя 5,29±3,50 лет, Мо – 5, Ме – 5). До момента повторной операции продолжительность заболевания варьировала от 12 месяцев до 16 лет (средняя 7,67±4,53 лет, Мо – 6, Ме – 6). Эти сведения представлены в таблице 45.

Таблица 45 – Распределение наблюдений по длительности заболевания до первой и повторной операции

Продолжительность заболевания (лет)	Первая операция		Повторная операция		p-value
	Абс. число	%	Абс. число	%	
< 2	8	19,5%	2	4,88%	p=0,05
2 – 5	13	31,7%	11	26,83%	p=0,45
5 – 10	13	31,7%	15	36,59%	p=0,46
>10	7	17,1%	13	31,7%	p=0,17
Всего	41	100%	41	100%	

Данные таблицы указывают на преобладание числа наблюдений с продолжительностью заболевания до повторной операции более 5 лет, что составило 28 (68,3%) случаев.

Основные типы эпилептических приступов у больных с повторными операциями представлены в таблице 46.

Таблица 46 – Распределение наблюдений с повторными операциями по типу припадков (n=41)

Тип приступов	Первая операция		Повторная операция	
	Абс. число	%	Абс. число	%
Комплексные парциальные	5	12,2	6	14,63
Простые парциальные	4	9,76	6	14,63
Комплексные парциальные и генерализованные	5	12,2	4	9,76
Комплексные парциальные и комплексные парциальные с вторичной генерализацией	2	4,875	1	2,44
Простые парциальные и комплексные парциальные	2	4,875	0	-
Простые парциальные с вторичной генерализацией	4	9,76	5	12,2
Комплексные парциальные с вторичной генерализацией	3	7,32	6	14,63
Простые парциальные и простые парциальные с генерализацией	2	4,875	2	4,87
Генерализованные	5	12,2	7	17,1
Простые парциальные и комплексные парциальные с генерализацией	3	7,32	2	4,87
Полиморфные генерализованные	2	4,875	1	2,44
Простые парциальные с генерализацией, комплексные парциальные и генерализованные	1	2,44	1	2,44
Простые парциальные, простые парциальные с генерализацией, комплексные парциальные	1	2,44	0	-
Комплексные парциальные с генерализацией, генерализованные	1	2,44	0	-
Простые парциальные и генерализованные	1	2,44	0	-
Всего	41	100%	41	100%

$p>0,05$

Только в 11 (26,8%) случаях эпилептические приступы до первой операции были без генерализации. Обращает на себя внимание наличие у 12 (29,3%) детей мономорфных простых и комплексных парциальных приступов, по характеру которых можно было предполагать неудаленный эпилептический очаг. В остальных случаях припадки были полиморфными или генерализованными. В 30 (73,2%) случаях структура приступов была представлена первично или вторично

генерализованными припадками. К периоду повторной операции у 31 (75,6%) ребенка клинические признаки и структура пароксизмов были представлены прежними приступами, хотя и с меньшей частотой, указывая на неполное удаление эпилептического очага. Как видно из таблицы 47, после проведенной операции частота приступов значительно сократилась. Несмотря на выполненную ранее операцию и поддерживающую противосудорожную терапию, частота припадков оставалась весьма высокой. Ежедневные или более одного приступа за сутки наблюдались у 10 детей (24,4%), что свидетельствует о прогредиентном течении заболевания с формированием эпилептической системы. У 14 (34,15%) детей к моменту повторной операции отмечался эпилептический статус.

Таблица 47 – Распределение наблюдений по частоте приступов до первой и повторной операции

Частота приступов	Первая операция		Повторная операция		p-value
	Абс. число	%	Абс. число	%	
> 2 приступов в сутки	18	43,9%	3	7,3%	p=0,002
Ежедневные	3	7,3%	7	17,1%	p=0,19
От 2 до нескольких за неделю	11	26,8%	9	22%	p=0,44
Еженедельные	7	17,1%	16	39%	p=0,07
1 – 3 раза в месяц	2	4,9%	6	14,6%	p=0,16
Всего	41	100%	41	100%	

Предоперационное нейропсихологическое тестирование перед повторной операцией выполнено у 28 (68,3%) пациентов старше 5 лет. Нормально-пограничный диапазон когнитивных функций отмечался у 7 (25%) детей. Предоперационный дефицит памяти проявлялся в различных звеньях мнестического процесса и зафиксирован у 21 (75%) ребенка При этом выраженные мнестические расстройства обнаружены у 17 (60,7%), резко выраженные у 4 (14,3%) детей. При сравнении нейропсихологических расстройств до первой и повторной операции существенной разницы не замечено. В то же время, чем за менее короткий промежуток времени проведено нейропсихологическое тестирование, тем более были выражены расстройства, связанные с некоторым ухудшением когнитивных функций в ближайшем послеоперационном периоде.

Детальное клинико-неврологическое обследование перед первичной

операцией показало наличие рассеянной микроочаговой симптоматики в виде слабости конвергенции, асимметрии углов рта, оживлении сухожильных и периостальных рефлексов у 17 (41,5%) пациентов. Грубая очаговая неврологическая симптоматика до первой операции выявлена только у 4 (9,8%) детей: правосторонний спастический гемипарез в 2, левосторонний гемипарез в 1, тетрапарез - в 1 наблюдении. На момент повторной операции микроочаговая симптоматика оставалась на прежнем уровне. Из 37 детей, у которых до первой операции не выявлено грубых неврологических расстройств, обнаружены вновь развившийся спастический гемипарез у 2, верхнеквадрантная гемианопсия - у 3 детей.

Скальповая ЭЭГ у 41, ВЭМ у 9 и инвазивный мониторинг у 5 больных позволили более точно локализовать эпилептический очаг и осуществить первичные резекционные операции у 33 детей (таблица 48). Всем пациентам перед повторными вмешательствами выполнены многократные скальповые ЭЭГ, в 11 случаях – ВЭМ для анализа межприступной и приступной эпилептической активности.

Таблица 48 – Распределение детей по ЭЭГ при первичной и повторной операции

Характер ЭЭГ – изменений	Первая операция		Повторная операция		p-value
	Абс. Число	%	Абс. Число	%	
Фокальная односторонняя	23	56,1%	22	53,7%	p=0,53
Однополушарная мультифокальная	11	26,8%	10	24,4%	p=0,52
Билатеральная	2	4,9%	3	7,3%	p=0,51
Генерализованная	5	17,1%	6	14,6%	p=0,51
Всего	41	100%	41	100%	

Скальповая ЭЭГ перед повторной операцией существенно не отличалась от первичных данных у большинства - 35 (85,4%) детей. В оставшихся 6 наблюдениях замечено ухудшение ЭЭГ-проявлений по сравнению с дооперационными.

Проанализированы предоперационные особенности структурных изменений и послеоперационные данные нейровизуализации, сопоставляя фактический объем резекции по сравнению с изначально запланированной операцией и

доказательством остаточной структурной патологии. По данным результатов МРТ и КТ структурные изменения головного мозга перед первой операцией обнаружены у 36 (87,8%) из 41 ребенка. В 5 (12,2%) случаях по данным МРТ патологии не выявлено. Глиозные и кистозно-атрофические изменения обнаружены у 19 (46,34%) пациентов, ФКД – у 5, арахноидальные кисты – у 4, туберозный склероз – у 3, глионевральные опухоли – у 2, ЭР – у 1, АШВ – у 1, пахигирия – у 1.

При детальном анализе МРТ перед повторной операцией установлено, что у 23 (56,1%) детей зоны структурных изменений, которые являлись эпилептогенным очагом, не были полностью удалены, учитывая физиологическую дозволенность и расположение области вмешательства в районе функционально значимых зон мозга, либо ошибки локализации. Из них МКР составляли – 5, рубцово-атрофические изменения – 14, туберозный склероз – 3, ЭР – 1. В 2 (4,8%) случаях обнаружен рецидив глионевральной опухоли. В 12 (29,3%) наблюдениях эпилептогенная зона не определена, не удалена или не разобщена в полной мере. У 4 (9,8%) детей операция не выполнена в том объеме, какой предполагался перед операцией.

Каллозотомия у всех 7 пациентов была ограничена передними 2/3 МТ. При темпоральных резекциях оказались сохраненными медиобазальные структуры височной доли, в части наблюдений удален только корковый очаг.

ПЭТ в межприступном периоде перед повторной операцией выполнена у 21 пациента (темпоральные у 11, экстратемпоральные у 3, многоочаговые у 1, генерализованные у 5, гемисферические у 1). Гипометаболизм глюкозы в сохраненных медиальных структурах височной доли в межприступном периоде обнаружен у 3 детей с медиальным темпоральным склерозом. В 2 случаях ФКД область гипометаболизма определялась в резидуальной зоне корковой дисплазии височной доли, продемонстрированной на МРТ. У 1 пациента с глионевральной опухолью при ПЭТ с метионином выявлялась зона с низкой метаболической активностью, соответствовавшей опухоли по данным МРТ. В одном наблюдении после селективной амигдалогипокампэктомии выявлена зона гипометаболизма в

латеральной височной коре. Гипометаболизм глюкозы височной доли в 3 случаях сочетался с областью гипометаболизма вневисочных регионов ипсилатерального полушария. Зоны аметаболизма совпадали с областью резецированных отделов височной доли у всех 11 детей. Фокальное снижение интенсивности метаболизма в дорсолатеральной коре лобной доли в межприступном периоде отмечено у 2 из 3 пациентов после экстратемпоральных резекций. В одном случае определялся распространенный участок гипометаболизма глюкозы в латеральной коре полушария головного мозга. В 8 (38,1%) случаях (в том числе 1 пациент с темпоральной эпилепсией) отмечались распространенные изменения метаболизма в обоих полушариях мозга, что не позволило судить о локализации эпилептического очага.

У 3 пациентов с несовпадающими результатами электроклинических проявлений и данных структурной и молекулярной нейровизуализации осуществлен инвазивный мониторинг, по данным которого выявлен эпилептический очаг, доступный для резекционного вмешательства.

8.2. Повторные операции у детей с рецидивом эпилепсии

Тактика хирургического лечения при рецидиве эпилепсии определялась индивидуально с учетом клинико-электрофизиологических, нейровизуализационных, анатомо-физиологических особенностей и интраоперационной ЭКоГ.

Показаниями к повторным операциям являлись: медикаментозно-резистентные приступы с Engel класс III-IV или 3-6 класс по классификации ILAE (2001) после первичных хирургических вмешательств; полная ясность причины неэффективности первичных вмешательств по данным комплексного обследования; доступность для резекции оставленного эпилептогенного и эпилептического очагов с приемлемым функциональным дефицитом; принципиальное согласие родителей и родственников на повторные вмешательства.

Интервал между первой и повторной операцией составлял от 14 суток (при стойком раннем рецидиве) до 8 лет. Повторная операция, направленная на удаление эпилептогенного и эпилептического очагов в большинстве случаев, состояла из расширенной прежней резекции в том же местоположении у 34 (82,9%) пациентов. Повторные резекционные операции с удалением эпилептогенного и эпилептического очага не выполнялись при наличии противоречивых данных МРТ и ЭЭГ, двусторонних независимых интериктальных эпилептиформных разрядах или перекрытии эпилептического фокуса с функционально значимыми зонами коры. В случаях выявления одностороннего распространенного эпилептического очага, независимо от его расположения в функционально значимых зонах коры, с учетом компенсаторных возможностей детского мозга и его пластичности выполнялись гемисферические вмешательства. Паллиативные операции в качестве повторных вмешательств, такие как каллозотомия, СБН, осуществлялись при отсутствии показаний к резекционным методам.

Общей отличительной особенностью повторных хирургических вмешательств у детей и подростков с рецидивом приступов после ранее выполненных операций оказалась необходимость более тщательного отбора пациентов и планирование операции в условиях измененной анатомии и выраженных рубцовых процессов с учетом данных клиники, электрофизиологических проявлений и нейровизуализации. В большинстве случаев эпилептическая активность исходила от остаточных темпоральных структур. Поэтому, обычно, при краниотомии обнажалась височная доля и прилежащие отделы мозга. Как правило, твердая мозговая оболочка была плотно приращена к мягкой мозговой оболочке. После менинголиза и обнажения остаточных корковых отделов височной, лобной и теменной долей под ЭКоГ и ЭСКоГ-контролем уточнялся источник эпилептической активности, и затем осуществлялось поэтапное его удаление. Височные дренирующие вены после ранее выполненных операций были более хрупкими, сращенными и легко кровоточили. Послеоперационный рубцовый процесс искажал нормальные

анатомические соотношения. Во всех случаях планирования резекции медиальных темпоральных структур обращали особое внимание на глазодвигательный нерв, заднюю соединительную артерию и ножку мозга, которые легко повредить в случаях, если имелся дефект мягкой мозговой оболочки на медиальной стороне височной доли от предшествующей операции. При выполнении повторных каллозотомий основную трудность представлял доступ в межполушарную щель, что всегда сопровождалось необходимостью рассечения спаек и рубцовых сращений. Особое внимание обращали на сохранение корковых дренирующих вен. После визуализации мозолистого тела (МТ) осуществляли его рассечение в сторону валика, ориентируясь по перикаллезным сосудам. Рассечение оставшейся сохраненной части МТ не представляло большой трудности, поскольку в этой зоне, как правило, не выявлялись рубцовые сращения и спайки.

У 27 (65,9%) пациентов зона вмешательства включала височную долю с темпоральной резекцией в ее различных вариациях у 15, с дополнительным удалением корковых эпилептических очагов в других долях большого мозга при мультифокальной резекции у 9 или гемисферотомии у 3 пациентов. Экстратемпоральная резекция выполнена у 7 детей. Субпиальная резекция корковых эпилептических очагов осуществлялась по стандартной методике с учетом доминантности полушария и функциональной значимости отделов мозга (двигательные, речевые центры) и физиологической дозволенности. Хирургическая тактика была строго индивидуализированной, и объем резекции окончательно уточнялся по результатам интраоперационного нейрофизиологического мониторинга. По данным ЭКоГ в области резидуальных или послеоперационных структурных изменений обычно регистрировалась медленноволновая активность. Пространственно ограниченные разрядные формы активности отмечались в зонах, непосредственно прилежащих к структурным изменениям в одной или нескольких долях большого мозга.

Характер первичных и повторных операций представлен в таблице 49. Всего при повторных вмешательствах выполнены следующие оперативные

вмешательства: темпоральные резекции – 15, экстратемпоральные – 7, мультифокальные резекции – 9, гемисферэктомии – 3, каллозотомии – 3, стимуляции левого блуждающего нерва – 4.

Таблица 49 – Распределение детей по типу первичной и повторной операции

Характер операций	Первая операция		Повторная операция	
	Абс. число	%	Абс. число	%
Темпоральные резекции	20	48,8%	Темпоральные резекции -12 Мультифокальные резекции – 6 Вагостимуляция – 2	29,26% 14,63% 4,87%
Экстратемпоральные резекции	7	17,1%	Экстратемпоральные – 6 Передняя каллозотомия – 1	14,63% 2,44%
Мультифокальные резекции	6	14,6%	Мультифокальные резекции – 3 Гемисферэктомия – 3	7,3% 7,3%
Каллозотомия	7	17,1%	Тотальная каллозотомия – 2 Экстратемпоральная резекция – 1 Темпоральная резекция – 2 Вагостимуляция – 2	4,9% 2,4% 4,9% 4,9%
Стереотаксические операции	1	2,4%	Темпоральная резекция – 1	2,4%
Всего	41	100%	41	100%

Из 20 пациентов, которым при первичном вмешательстве произведены темпоральные резекции (резекция передней трети височной доли с сохранением медиобазальных структур – 8, субпиальная резекция коркового эпилептического очага – 6, резекция передних 2/3 височной доли с АмГЭ – 5, селективная АмГЭ – 1), при повторных вмешательствах выполнено расширение зоны резекции в той же области у 12, мультифокальные резекции у 6 и имплантация вагостимулятора у 2 пациентов. При этом расширение зоны височной резекции в 10 наблюдениях включало АмГЭ с резекцией неокортекса до 7 см от его полюса, тогда как при первой операции вмешательство было ограничено резекцией только передней трети височной доли у 14 детей. В одном наблюдении после селективной АмГЭ источник эпилептической активности через 6 лет располагался над корковыми отделами, в связи с чем была выполнена резекция неокортекса. В другом случае проведена резекция рецидивной глионевральной опухоли височной доли с расширением зоны резекции неокортекса и медиобазальных структур через 1 год после первичной операции, которая была ограничена удалением передней трети

височной доли без АмГЭ. В оставшихся 6 наблюдениях обнаружен многоочаговый компонент с вовлечением прилежащих корковых структур лобной и теменной долей. В таких случаях выполнялось удаление темпорального эпилептического очага и, в дальнейшем, при сохранении устойчивой эпилептической активности вневисочного происхождения осуществлялось субпиальное его удаление под динамическим ЭКоГ-контролем. При выполнении мультифокальных резекций у 6 детей проводилось расширение зоны резекции как коркового очага, так и медиобазальных структур с АмГЭ у всех пациентов под динамическим ЭКоГ, в том числе у одного пациента с ФКД правой височной доли, у которого удален также участок корковой дисплазии, и у одного пациента с туберозным склерозом, тогда как в этой группе резекция медиальных височных структур при первичной операции выполнена у 4 детей. В двух случаях имплантирован стимулятор блуждающего нерва через 2 года 2 месяца у пациента с глиозом и через 2 года у ребенка с ФКД после резекции 2/3 левой височной доли с АмГЭ.

После экстратемпоральных резекций у 1 пациента выполнена передняя каллозотомия, и в 6 наблюдениях осуществлено расширение зоны резекции в пределах ипсилатерального полушария под ЭКоГ-контролем с удалением зоны структурных изменений. В 2 наблюдениях удален остаточный участок ФКД правой и левой лобной долей через 8 и 2 года после первичной операции соответственно, у 2 детей с ТС через 1,5 и 2 года выполнена дополнительная резекция гамартом правого и левого полушарий. В одном случае удалена глионевральная опухоль правой затылочной доли через 2 месяца после первичной операции.

У пациентов, которым выполнены мультифокальные резекции при первичной операции, в 3 случаях осуществлена функциональная ГЭ, и в 3 случаях выполнено расширение зоны резекции в том же полушарии. В одном наблюдении у пациента 9 лет с ЭР в связи со статусным течением заболевания, обусловленным неполным разъединением путей распространения эпилептической активности, выполнена левосторонняя функциональная ГЭ через 14 суток после

мультифокальной резекции. В двух других случаях у детей с корковой дисплазией (ФКД – 1, МКР – 1) также осуществлена левосторонняя функциональная ГЭ через 1 и 2 года после первичной операции в связи с сохранением участков дисплазии. У пациентов с АШВ (1 наблюдение) и кистозно-глиозными изменениями (2 наблюдения) расширена зона резекции в правом полушарии.

Среди 8 пациентов с генерализованной формой эпилепсии в одном случае после стереотаксической деструкции выполнена ВЛЭ с АмГЭ. У двух детей после рассечения передних 2/3 МТ осуществлена правосторонняя ВЛЭ с АмГЭ. У одного ребенка выполнена экстратемпоральная лобэктомия. После неэффективности рассечения передних двух третей МТ у 4 детей проведена тотальная каллозотомия с рассечением его валика. У двоих из них достигнуто полное прекращение приступов. Из-за плохого контроля над приступами у двух пациентов после МРТ-контроля, подтвердившего полное рассечение МТ выполнена третья операция – имплантация СБН.

Как видно из вышеизложенного, среди пациентов с неэффективностью первичных вмешательств резекционные операции выполнены у 34, паллиативные – у 7. Хирургические вмешательства ограничивались правым полушарием у 21, левым у 15 пациентов.

Гистопатология после повторных операций совпадала с результатами первичных вмешательств (таблица 50).

Таблица 50 – Распределение детей по гистологическим данным при первичной и повторной операции

Гистология	Первая операция		Повторная операция		p-value
	Абс. число	%	Абс. число	%	
ФКД+МСД (1)	6	14,63	5	12,19	p=0,52
Глионевральные опухоли	2	4,87	2	4,87	p=0,69
Туберозный склероз	3	7,31	3	7,31	p=0,66
Ангиоматоз Штурге-Вебера	1	2,44	1	2,44	p=0,75
Энцефалит Расмуссена	1	2,44	1	2,44	p=0,75
Глиоз, эпилептическая лейкоэнцефалопатия	21	51,21	22	53,65	p=0,53
Неизвестно	7	17,1	7	17,1	p=0,6
Всего	41	100%	41	100%	

Кроме того, среди пациентов с темпоральной резекцией при повторных

вмешательствах определялся гиппокампальный склероз у 2 (4,9%) как проявление двойной патологии.

8.3. Ближайшие результаты и осложнения повторных операций у детей с рецидивом эпилептических приступов

Ближайшие результаты хирургического лечения после повторных операций изучались в течение 1 года после операции. Анализировалась частота приступов, их динамика, электроэнцефалографические данные.

В ближайшем послеоперационном периоде на момент выписки из стационара приступы прекратились у 24 (58,54%) из 41 детей (таблица 51). Наиболее ранний рецидив приступов отмечался на первые сутки после паллиативных оперативных вмешательств – 71,4% по сравнению с резекционными – 35,3% ($p<0,05$) и при продолжительности заболевания более 5 лет у 50% по сравнению с 23,1% - менее 5 лет ($p<0,001$), хотя и с меньшей частотой, чем до повторной операции.

Таблица 51 – Ближайшие результаты повторных операций по шкале J. Engel

Оценка исходов по шкале J. Engel	На момент выписки		Через 12 месяцев		
	Абс. число	%	Абс. число	%	p-value
Engel класс I	24	58,54%	19	46,34%	p=0,34
Engel класс II	6	14,63%	8	19,51%	p=0,42
Engel класс III	9	21,95%	11	26,83%	p=0,44
Engel класс IV	2	4,88%	3	7,32%	p=0,51
Всего	41	100%	41	100%	

При нейропсихологической оценке после повторных операций к моменту выписки наблюдалось незначительное нарастание мнестических дефектов в слухоречевой или зрительной модальностях вне зависимости от стороны оперативного вмешательства. Когнитивный показатель после операции, как и ожидалось, был ниже в группе пациентов, у которых регистрировались выраженные интеллектуально-мнестические расстройства до операции ($p<0,05$). Не обнаружено ухудшения нейропсихологических показателей после

каллозотомии, в том числе тотальной каллозотомии. Как и предвиделось, имплантация СБН не оказывала какого-либо влияния на когнитивные показатели в ближайшем послеоперационном периоде.

Анализ биоэлектрической активности головного мозга на момент выписки указывал на полный регресс эпилептической активности у 17 (41,5%), умеренно выраженные или менее выраженные изменения пароксизмальной активности по сравнению с дооперационными фиксировались у 16 (39%), сохранение пароксизмальной активности отмечалось у 8 (19,5%) пациентов.

К периоду 1 год после операции полное прекращение приступов обнаружено у 19 (46,34%) детей, что характеризовалось как благоприятный результат операции (таблица 51). У 8 (19,51%) пациентов исходы операций соответствовали критериям Engel класс II, у 11 (26,83%) – Engel класс III, и 3 (7,32%) пациента отвечали критериям Engel класс IV.

Оценка динамики биоэлектрической активности головного мозга через 1 год после операции показала полную или значительную нормализацию биоэлектрической активности головного мозга у 15 (36,6%) детей. Умеренно выраженные изменения пароксизмальной активности выявлялись у 17 (41,5%). Данные ЭЭГ оставались без перемен или ухудшились у 9 (21,95%) детей. Отсутствие признаков дисфункции электрофизиологических показателей головного мозга ассоциировалось с клинически полным прекращением приступов у всех детей и лучшим качеством жизни ($p<0,01$).

Результаты нейропсихологической оценки в период до 1 года после операции показали восстановление показателей мнестических расстройств до уровня дооперационных у всех детей. В группе с выраженными нарушениями когнитивных расстройств в дооперационном периоде (21 пациент), через 12 месяцев после операции какой-либо динамики этих показателей не отмечено ($p<0,01$).

Наиболее частым послеоперационным осложнением повторных вмешательств было нарушение поля зрения в виде верхнеквадрантной гемианопсии у пациентов с расширенными темпоральными резекциями, которое

отмечалось у 7 (17,1%) детей. Однако данное осложнение редко беспокоило детей и выявлялось только при осмотре офтальмолога. В одном наблюдении после функциональной ГЭ отмечено появление гемиплегии с регрессом до стойкого гемипареза. В двух других случаях гемисферотомии отмечалось нарастание выраженности гемипареза в раннем послеоперационном периоде, который регрессировал до уровня дооперационного в течение 2 месяцев. В 3-х наблюдениях выявлялось подкожно-апоневротическое скопление ликвора в течение первой недели. Стойкая гипертермии до 38-39 градусов в течение 3-7 суток без инфекционного фактора отмечалась у 4 детей после ГЭ и каллозотомии.

8.4. Отдаленные результаты повторных операций и причины неэффективности первичных вмешательств у детей

Отдаленные результаты повторных операций изучены у 39 (76,6%) больных из 41. Катамнестические сведения относятся к периоду времени от 3 до 10 лет. Результаты хирургического лечения через 2 года и больше после операции по шкале Engel представлены в таблице 52.

Таблица 52 – Отдаленные результаты повторных операций по шкале J. Engel

Оценка исходов по шкале J. Engel	Через 3 года		Через 5 лет		Через 10 лет		p-value 3 и 5 лет	p-value 3 и 10 лет	p-value 5 и 10 лет
	Абс. число	%	Абс. число	%	Абс. число	%			
Engel класс I	16	41%	13	38,2%	8	36,4%	p=0,5	p=0,5	p=0,6
Engel класс II	6	15,4%	7	20,6%	5	22,7%	p=0,4	p=0,4	p=0,6
Engel класс III	11	28,2%	10	29,4%	6	27,3%	p=0,6	p=0,6	p=0,6
Engel класс IV	6	15,4%	4	11,8%	3	13,6%	p=0,5	p=0,6	p=0,6
Всего	39	100%	34	100%	22	100%			

Благоприятный результат повторных хирургических вмешательств (Engel I) через 3 года с полным прекращением приступов достигнут у 16 (41%) больных. Они имели признаки практического выздоровления или значительного улучшения состояния. У 23 (59%) пациентов по-прежнему отмечались приступы (Engel II –

IV). Некоторое улучшение состояния (Engel II, III) отмечалось у 17 (43,6%) детей, что выражалось в сокращении частоты припадков при отсутствии других симптомов прогрессирования заболевания. Вместе с тем, у 6 (15,4%) детей улучшения в состоянии больных не получено, они отнесены в категорию класс Engel IV.

Оценить результаты лечения до 5 лет удалось у 34 (82,9%) пациентов. Полное прекращение приступов через 5 лет наблюдения выявлено у 13 (38,24%) детей – класс Engel I. Результаты лечения с периодом наблюдения 10 лет оценены у 22 детей, из них полное прекращение приступов (Engel I) достигнуто у 8 (36,36%). У 14 (63,64%) детей по-прежнему отмечались приступы (Engel II – IV), у 11 (50%) – отмечалось некоторое улучшение в состоянии, что выражалось в сокращении частоты приступов (Engel II – III), у 3 (13,64%) детей улучшения не зафиксировано – класс Engel IV.

Лучшие исходы, как и ожидалось, получены после резекционных операций. После темпоральных резекций и гемисферэктомий, при которых выявлялись остаточные зоны структурных изменений по данным нейровизуализации, имевших четкий эпилептогенный и/или эпилептический очаг, отсутствие генерализованных приступов до операции и продолжительности эпилепсии до первой операции менее 5 лет.

Примером благоприятного исхода хирургического лечения рецидива эпилепсии у детей может быть следующее наблюдение.

Больной Я., 17 лет, ист. б. №732-12, находился в РНХИ им. проф. А.Л.Поленова с диагнозом – симптоматическая эпилепсия с частыми комплексными парциальными припадками с вторичной генерализацией. Состояние после краниотомии в правой лобно-височной области, височной лобэктомии с амигдалэктомией от 2006г.

Манифестация заболевания в возрасте 9 месяцев с приступов потери сознания. В дальнейшем трансформация припадков с тенденцией к учащению и серийности. Приступы начинались с предчувствия припадка (аура) в виде головокружения. На МРТ головного мозга структурной патологии не выявлено.

На ЭЭГ выявлен устойчивый очаг эпилептической активности в височном отделе правого полушария. Операция от 07.04.06г: КПТЧ в правой лобно-височной области, ВЛЭ с амигдалэктомией. Полное прекращение приступов и нормализация ЭЭГ–картины через 1 год (рисунок 57 А). Рецидив приступов через 3 года на фоне приема препаратов. Структура приступов прежняя. На момент поступления принимал конвулекс по 600мг и финлепсин по 600мг в сутки.

Клиническая картина заболевания была представлена вторично-генерализованными тонико-клоническими припадками с аурой (головокружение) частотой 2-3 раза в неделю, постприпадочной слабостью в правых конечностях, пирамидной недостаточностью преимущественно в правой руке.

На ЭЭГ (рисунок 57 Б), как и перед первичной операцией, отмечались умеренные общие изменения с акцентом в височном отделе правого полушария.

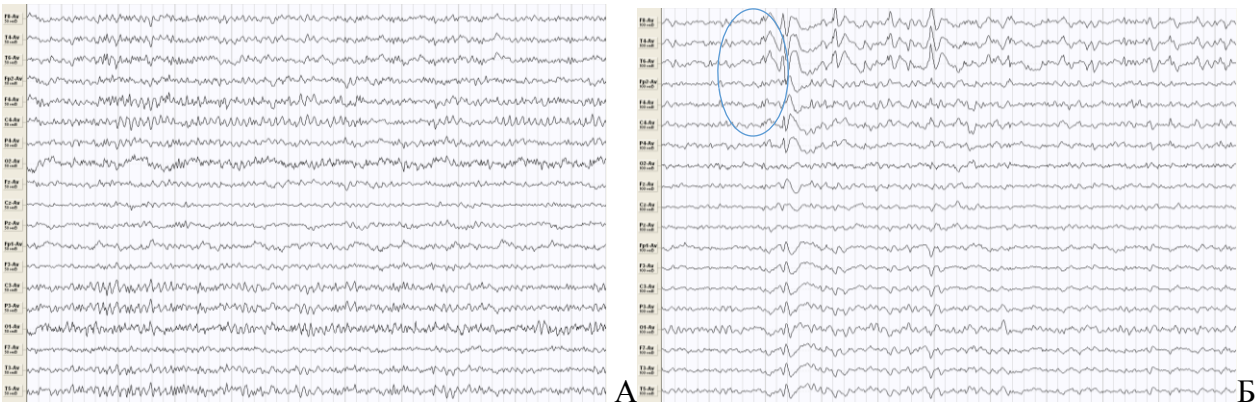

Рисунок 57 – Больной Я., 17 лет. Ист. б. №732-12. А. ЭЭГ через 1 год после первой операции. Б. ЭЭГ перед повторной операцией: сохраняется эпилептическая активность в височном отделе правого полушария.

После депривации сна – очаг пароксизмальной активности в височном отделе справа. При МРТ головного мозга (рисунок 57 В,Г) - состояние после краниотомии, удаления эпилептического очага. Неудаленные медиобазальные структуры правой височной доли. При МРТ-трактографии – сохранность основных трактов (рисунок 57 Д).

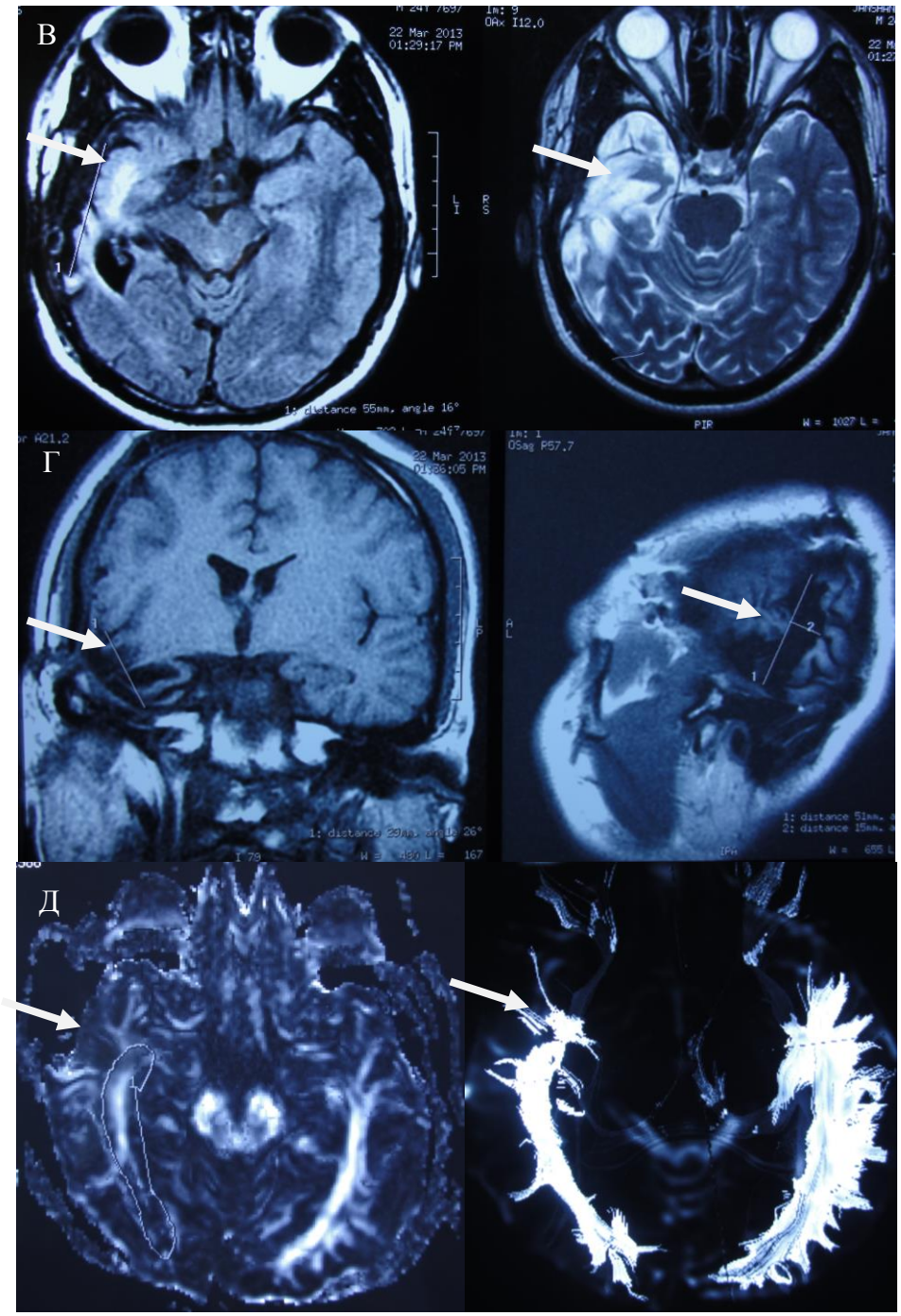

Рисунок 57(В,Г,Д) – Больной Я., 17 лет. Ист. б. №732-12. МРТ (В,Г) и МРТ-трактография (Д) после первой операции. Отмечается сохранность медиальных темпоральных структур и основных трактов правой височной доли.

26.03.12г. выполнена повторная краниотомия в правой лобно-височной области, менингоэнцефалолиз, ЭКоГ, удаление оставшейся части патологически измененной височной доли (эпилептический очаг), гиппокампэктомия. Гистологическое заключение – кора и белое вещество с явлениями нейронофагии,

выраженным астроцитозом, участки ангиоматоза с гиалинозом стенок сосудов и участки повреждения в виде глиомезодермального рубца.

В послеоперационном периоде приступов не отмечалось. Выписан с рекомендацией приема конвулекса и финлепсина в прежней дозировке.

Катамнез 6 лет. Полное прекращение приступов. Противоэпилептическая терапия через 5 лет наблюдения прекращена, учитывая нормализацию по ЭЭГ (рисунок 57 Е).

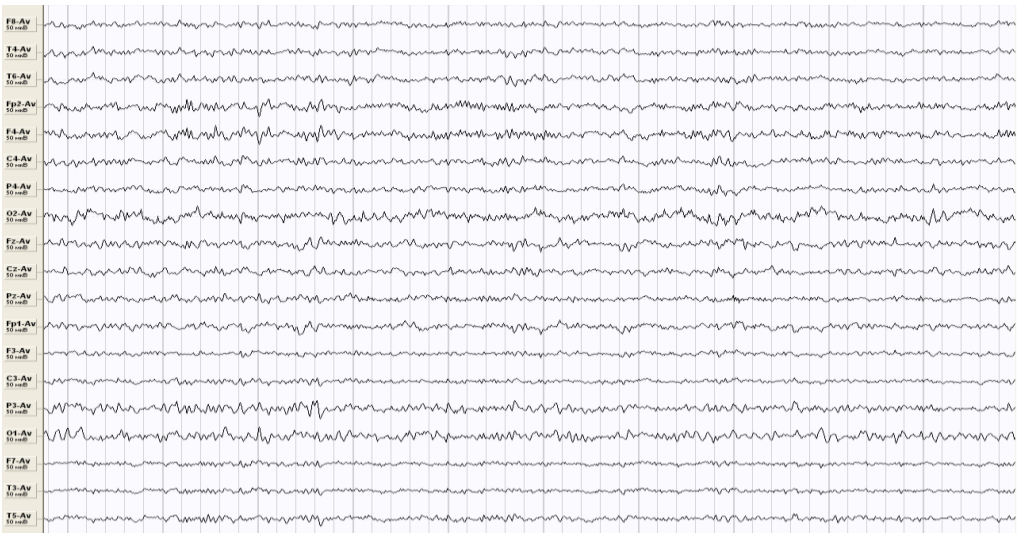

Рисунок 57(Е) – Больной Я., 17 лет. Ист. б. №732-12. ЭЭГ в отдаленном периоде через 5 лет после операции показывает отсутствие эпилептической активности.

Причинами неэффективности первичных операций были: 1. Неточная идентификация эпилептического очага у 15 (36,6%) пациентов при ЭКоГ или инвазивном мониторинге или электроклинические корреляции не совпадали с данными нейровизуализации, или активная зона эпилептогенеза или не установлена из-за наличия двойной патологии, или обнаруженная зона эпилептической активности при мультифокальной эпилепсии играла меньшую роль в эпилептической системе; 2. Неполная резекция эпилептогенного и/или эпилептического очагов или неполное разобщение путей распространения пароксизмальной активности из-за боязни возникновения функционального дефицита, что ограничивало широкую резекцию источника пароксизмальной активности или рассечение комиссуры большого мозга у 14 (34,1%) детей; 3.

Возникновение нового участка или участков эпилептической активности у 8 (19,5%) детей; 4. Неадекватная хирургическая тактика у 4 (9,8%) детей.

Таким образом, полнота резекции являлась ключевым фактором неэффективности операций и рецидива эпилепсии. В подавляющем большинстве случаев – 30 (90,1%) наблюдений – неэффективность первичного резекционного вмешательства была связана с неполной резекцией эпилептического и/или эпилептогенного очага либо из-за боязни функционального дефицита, либо неправильной локализации, либо невыполнением запланированного объема резекции. В связи с этим в 30 случаях из 33 резекционных интервенций вмешательства были направлены на расширение зоны резекции в той же доле или в том же полушарии.

Повторные вмешательства после паллиативных операций, таких как каллозотомия и стереотаксическая деструкция, были направлены на резекционное удаление эпилептического очага у 4 из 8 пациентов. В 3 случаях из 7 после передней 2/3 каллозотомии для разобщения путей генерализации удалось выявить эпилептический очаг, доступный для резекции. Этим пациентам выполнена темпоральная резекция – в 2 наблюдениях, и экстратемпоральная – в 1. В случае стереотаксической амигдалогиппокампотомии выполнена ВЛЭ с АмГЭ. Как видим, причиной неэффективности первичного вмешательства в 4 случаях являлась неправильная локализация эпилептического очага на дооперационном этапе из-за диффузной билатерально-синхронной эпилептической активности с отсутствием структурных изменений по данным нейровизуализации при каллозотомии, и кажущейся локализованной только в медиобазальных структурах активности при стереотаксической деструкции. В оставшихся 4 случаях провал первичной операции был связан с неполным разобщением путей распространения эпилептического разряда.

Неточная идентификация эпилептического и/или эпилептогенного очага отмечена у 15 (36,6%) детей (после темпоральных резекций у 6, экстратемпоральных – у 2, мультифокальных – у 3, каллозотомии – у 3 и стереотаксической деструкции – у 1). Особенно часто в этой группе выявлялись

ФКД I типа – у 2 и МКР – у 1, двойная патология – у 2, ЭР – у 1, и мультифокальные ЭЭГ-изменения на дооперационном этапе обследования. В указанной группе после выяснения причины неэффективности первичных операций проведены повторные операции, большинство из которых состояло в расширении зоны резекции в том же регионе, что и при первичном вмешательстве. После темпоральных резекций (субпиальной резекции коркового эпилептического очага у 4, резекции передней трети височной доли у 1 и селективной АмГЭ – у 1 ребенка) выполнены повторные обширные ВЛЭ с удалением медиальных височных структур, включая парагиппокампальную извилину и миндалевидный комплекс у 6 детей, с дополнительной мультифокальной резекцией у одного из них. Это давало возможность исправить «фиаско» первичной операции из-за сохраненных медиальных височных структур. Экстратемпоральная резекция расширена удалением зоны ФКД и эпилептического очага у 2 пациентов. Мультифокальные резекции дополнены гемисферотомией у 3. При гистологическом исследовании выявлены МКР, проявления ЭР и глиозные изменения. После каллозотомии и стереотаксической деструкции, при которых не обнаружен эпилептический очаг, доделаны темпоральные резекции у 3 и экстратемпоральная резекция у 1 пациента. Прекращение приступов через 1 год отмечено у 10 (66,7%) из 15 детей. Лучшие результаты достигнуты после гемисферотомий с достижением Engel I у всех 3 оперированных. После темпоральных резекций такие результаты достигнуты у 6 (75%) из 8, экстратемпоральных – у 1 из 3, мультилобарных - 0. По-видимому, широко распространенная эпилептогенная сеть может лежать в основе «фокальной» эпилепсии и ограниченные реоперации следует рассматривать с осторожностью. Таким образом, обосновано выполнение более радикальных и обширных вмешательств в сомнительных случаях. Мы также считаем, что каллозотомия с другой стороны позволила нам более точно локализовать эпилептический очаг, доступный для резекции. И в этом плане проведение резекции передних 2/3 мозолистого тела более мотивировано, так как позволяет исключить развитие синдрома разобщения.

Неполная резекция по функциональным соображениям осуществлялась у 14 (34,1%) детей из-за боязни возникновения послеоперационного неврологического нарушения, особенно у детей младшей возрастной группы без явного неврологического дефицита с надеждой на прекращение или значительное сокращение частоты приступов без дополнительных послеоперационных выпадений. Среди них были 7 пациентов после левосторонней темпоральной резекции (резекция полюса височной доли – 4, субпиальная резекция эпилептического очага – 3), которым выполнены темпоральные резекции в 6 наблюдениях и мультифокальная резекция – в 1. При гистологическом исследовании выявлены глиозно-рубцовые изменения у 5 и ФКД у 1 пациента. После левосторонней экстратемпоральной резекции у детей с туберозным склерозом и ФКД произведено расширение зоны резекции. У пациента с ангиоматозом Штурге-Вебера и мультифокальной резекцией доделана дополнительная мультифокальная резекция. У 4 пациентов после передней каллозотомии реализована тотальная каллозотомия. В дальнейшем у 2 из них выполнена вагостимуляция. В этой группе после резекционных операций достигнуты лучшие результаты после расширения зоны резекции и выполнения более обширных резекционных вмешательств с достижением результатов по Engel I через 1 год у 6 (60%) из 10 детей. После каллозотомии прекращение приступов отмечалось у 50%. Более радикальные методы с целью наибольшей степени более полной резекции в младшей возрастной группе главным образом оправданы, когда ожидаемый функциональный дефицит может быть преодолен за счет более мощных механизмов пластичности. При раннем появлении приступов из-за неполной дисконнекции целесообразно оперировать детей в течение наиболее короткого промежутка времени.

Неокортикальная эпилепсия печально известна своей способностью устанавливать новые области эпилептогенеза. Возникновение новых участков эпилептогенеза отмечено у 8 (19,5%) пациентов (после темпоральных резекций у 4, экстратемпоральных у 2, мультифокальных у 2). Это были случаи рецидива глионевральной опухоли после темпоральной резекции у 1, экстратемпоральной

резекции у 1, вовлечения контралатерального гиппокампа при височной эпилепсии у 2 детей. После темпоральной резекции в одном случае выполнено дополнительное удаление рецидивной опухоли с удалением эпилептического очага и сохранением медиобазальных структур, в двух наблюдениях имплантирован вагостимулятор, учитывая вовлечение в эпилептический процесс контралатерального гиппокампа, и в 1 наблюдении у пациента произведена мультифокальная резекция. Среди пациентов с экстратемпоральной резекцией в одном наблюдении отмечался рецидив опухоли, и в связи с чем осуществлено повторное удаление глионевральной опухоли с повторным удалением эпилептического очага, а в другом наблюдении выполнена передняя каллозотомия. При рецидиве эпилепсии после мультифокальных резекций у 2 детей выполнена повторная операция с дополнительной резекцией эпилептического очага без существенного эффекта. При оценке результатов лечения полное прекращение приступов достигнуто в 2 (25%) случаях после удаления рецидивной опухоли.

При детальной оценке причин неэффективности первичных вмешательств было выявлено, что у 4 (9,8%) детей хирургическое вмешательство проводилось не так как планировалось до операции (неадекватная хирургическая тактика). Это были случаи неполной резекции медиальных темпоральных структур и сохранения зоны туберозного склероза (резекция полюса височной доли у 2, удаление 2\3 височной доли без АмГЭ - у 1) у 3 пациентов, сохранение резидуальных зон структурных изменений при экстратемпоральных резекциях у 1 пациента с туберозным склерозом. При повторных вмешательствах выполнены расширенные темпоральные резекции с АмГЭ и удалением гамартомы височной доли и резекция экстратемпоральных участков туберозного склероза и эпилептического очага в одном наблюдении. Только в 1 (25%) случае после темпоральной резекции достигнуто прекращение приступов. Неудовлетворительные результаты в остальных случаях объясняются более диффузной зоной эпилептической активности у двух пациентов с туберозным склерозом и у одного больного с глиозными изменениями.

Как и ожидалось, результаты после повторной операции в наших наблюдениях были хуже после мультилобарных резекций или паллиативной хирургии (СБН, каллозотомия). У этих пациентов могут быть диффузные эпилептические зоны, и хирургия должна быть предпринята с осторожностью.

На основании анализа и сопоставления результатов обследования и исходов операций пациенты с повторными операциями были разделены на две группы. I группа с хорошими шансами на благоприятный исход после резекционных реопераций. Это пациенты, у которых электроклинические и нейровизуализационные данные до первой операции, послеоперационные ЭЭГ-изменения и остаточные структуры на послеоперационной МРТ соответствуют стороне первой операции, или клинико-электрофизиологические проявления без структурных изменений на МРТ совпадают с регионарными изменениями по данным молекулярной нейровизуализации, или эпилептический очаг подтвержден по данным инвазивного мониторинга. В этих случаях оправданы резекционные операции в той же области с учетом выявленного эпилептического очага и согласия родственников и больного к появлению после операции неврологических выпадений из-за локализации очага в функционально значимых зонах мозга.

II группа с более низкими шансами на благоприятный исход после повторных резекционных операций. В данную группу включены пациенты с несовпадающими данными электроклинических проявлений и нейровизуализации, новым типом приступов, диффузной эпилептической активностью и/или расположением эпилептического очага в функционально значимой зоне мозга, который нецелесообразно удалять у детей старшей возрастной группы с небольшими возможностями компенсации утерянных функций. В указанной группе оправдано применение альтернативных неспецифических паллиативных операций – имплантация стимулятора блуждающего нерва, каллозотомия, стереотаксические деструкции и множественные субпиальные транссекции, и допустимо проведение резекционных операций, если ожидаемый эффект от операции превышает риск операции.

Резюме. Повторные операции проведены 41 больному, что составляет 10,6% оперированных. Показанием для повторных операций являлось отсутствие эффекта от первичных операций или рецидив клинических проявлений в разные сроки после предыдущих вмешательств. У 21 (51,2%) детей возобновление припадков отмечалось в течение 1 месяца и в 34 (82,9%) случаях – в течение 1 года, что свидетельствует о довольно раннем рецидиве. Преобладали наблюдения старше 8 лет - 29 (70,7%) и с продолжительностью заболевания более 5 лет – 28 (68,3%).

Для клинических проявлений рецидивов эпилепсии свойственны преобладание комплексных парциальных припадков, в большинстве случаев полиморфных, и относительно малая их частота, а также сохранение прежней структуры приступов у 31 (75,6%) пациента и худшие показатели когнитивных функций. У 12,2% детей отмечено появление грубого неврологического дефицита после первичной операции. ЭЭГ-изменения установили увеличение удельного веса медленно-волновой активности, однако у 85,4% детей ЭЭГ-картина существенно не отличалась от первичной. Нейровизуализационные данные показали сохранение зоны структурных изменений и остаточной церебральной ткани, являвшиеся эпилептогенным и эпилептическим очагом после первой операции у 22 (53,6%) пациентов.

Тактика лечения рецидивных форм эпилепсии должна учитывать особенности и объем первичной операции. Целью первичной операции, в том числе является профилактика повторных операций. Вторичные операции превалировали у 20 (48,8%) пациентов после темпоральных резекций, экстратемпоральных – у 7 (17,1%), мультифокальных – у 6 (14,6%), генерализованной формы эпилепсии у 8 (19,5%).

В большинстве случаев структура повторных операций сводилась к расширению объема операции в той же зоне, что и первичная. Так, после темпоральных в 90%, экстратемпоральных - в 85,7%, мультифокальных - в 100%,

при генерализованной форме эпилепсии в 37,5% наблюдений операция выполнена в той же зоне, что и первичная.

Гистопатология первичных и повторных операций совпадала. Учитывая более обширные вмешательства, после повторных операций у 7 (17,1%) пациентов после расширенных темпоральных резекций появилась верхнеквадрантная гемианопсия, у одного ребенка после гемисферотомии развился гемипарез.

Тщательная переоценка клинико-электрофизиологических, нейровизуализационных данных, полученных до первой операции и исходов вмешательств, может дать понимание причин недостаточного контроля над приступами. Причинами неэффективности первичных операций были: 1. Неточная идентификация эпилептического очага у 15 (36,6%) пациентов; 2. Неполная резекция эпилептогенного и/или эпилептического очагов или неполное разобщение путей распространения пароксизмальной активности из-за боязни возникновения функционального дефицита у 14 (34,1%) детей; 3. Возникновение нового участка или участков эпилептической активности у 8 (19,5%) пациентов; 4. Неадекватная хирургическая тактика в 4 (9,8%) наблюдениях.

Особенно часто рецидивирование отмечено при неполноценном удалении эпилептического и/или эпилептогенного очага в результате невозможности интраоперационного отграничения резецируемой зоны или локализации этого очага в функционально значимых зонах мозга.

Выделены две группы детей с повторными операциями для прогнозирования исходов: I группа с хорошими шансами на благоприятный исход после резекционных реопераций, где они оправданы; и II группа с более низкими шансами на благоприятный исход, где показано применение альтернативных паллиативных операций, в том числе вагостимуляции, и возможно проведение вторичных резекционных вмешательств.

Повторные операции у детей и подростков являются эффективными и достаточно безопасными для достижения устойчивого контроля над приступами в хорошо отобранной группе пациентов с прекращением приступов у 41% детей.

Повторная операция особенно показана для лечения больных с обширной эпилептогенной зоной, которые не ответили на первоначальную ограниченную резекцию, с выполнением более обширных резекций, в том числе мультилобарных резекций или гемисферотомии. Решение приступить к повторной операции должно рассматриваться вскоре после возобновления приступов, особенно у пациентов младшей возрастной группы, у которых ожидаемый функциональный дефицит может быть преодолен за счет более мощных механизмов пластичности, потому что большинство рецидивов происходят в течение первых 3 месяцев после первой операции, и раннее возобновление приступов прогнозирует снижение вероятности долгосрочного контроля над припадками.

ЗАКЛЮЧЕНИЕ

Многие вопросы хирургического лечения эпилепсии у детей еще не решены, и эта проблема остается важной медико-социальной задачей, что обусловлено, помимо распространенности этого заболевания, недостаточной эффективностью существующих методов лечения.

Проведен ретроспективный анализ результатов обследования и хирургического лечения 387 детей с фармакорезистентными формами эпилепсии, охватывающий 24-летний период. Согласно нашим данным, это заболевание во всех возрастных группах характеризовалось тяжестью клинических проявлений, прогредиентным течением, частыми приступами. Исходя из особенностей клинических, электрофизиологических, нейровизуализационных признаков, эволюции пароксизмального синдрома, прогноза, типов операций и результатов лечения, оказалось целесообразным разделение медикаментозно резистентной детской эпилепсии на височную, экстратемпоральную, гемисферическую, многоочаговую и генерализованную формы.

Височная эпилепсия, по нашим данным, составила 36,9%, что несколько чаще, чем в общей детской популяции, согласно литературным данным, показывающим частоту 15-20% (Benifla et al., 2006b; Englot et al., 2013a; Engel J.Jr., 2015), и это связано с особенностями выборки, в то время как височная эпилепсия является наиболее распространенной формой эпилепсии у взрослых. Медикаментозно резистентная височная эпилепсия характеризовалась ранним началом, частыми комплексными (мономорфными или полиморфными) приступами, длительным течением и выраженностью психопатологической симптоматики.

Как эпилепсия вообще, височная эпилепсия является полиэтиологичным заболеванием. По результатам наших исследований, среди этиологических факторов превалировали корковые дисплазии в 21,7%, последствия нейроинфекций – в 14,7%, склероз гиппокампа – в 11,9% наблюдений. По данным нейровизуализации в большинстве случаев (33,3%) выявились глиозные и кистозно-атрофические изменения, а по результатам гистологического

заключения преобладали проявления эпилептической лейкоэнцефалопатии (44,7%).

Ряд авторов в качестве этиологического фактора приводит высокодифференцированные опухоли от 33 до 52% (Sinclair et al., 2003; Clusmann et al., 2004; Miserocchi et al., 2013; Ormond et al., 2018), корковые дисплазии - 22% (Terra-Bustamante et al., 2005; Erturk et al., 2013; Choi et al., 2018), сосудистую патологию. Имеются также данные, указывающие на высокий удельный вес медиального темпорального склероза у детей – 38,4-45% (Mittal et al., 2005; Terra-Bustamante et al., 2005; Lopez-Gonzalez et al., 2012), хотя большинство авторов согласны с мнением о преобладании таких изменений у взрослых. Подобное расхождение наших данных с литературными свидетельствует об особенностях выборки и делает наш материал ближе к «классической» височной эпилепсии.

Мы разделяем известную точку зрения, что диагностика медикаментозно резистентной височной эпилепсии заключается в сопоставлении клинических, электрофизиологических и нейровизуализационных исследований. Однако при получении противоречивых результатов обследования возникала необходимость инвазивного мониторинга, что осуществлено у 11,9% детей. Это несколько реже, чем по литературным данным, показывающим частоту до 24,5% (Lopez-Gonzalez et al., 2012; Cukiert et al., 2016), и объясняется тем, что в разных возрастных группах, ввиду незавершенности процессов формирования ЭЭГ-паттернов, такая диагностика менее информативна.

Хирургическое лечение височной эпилепсии сводилось к темпоральным резекциям, которые оказались эффективными (Engel I) в 75,7% случаев, относительно эффективными (Engel II) в 2,2% и неэффективными (Engel III-IV) в 22,1% наблюдений. Наши результаты сопоставимы с известными данными, показавшими полное прекращение приступов через 1 год у 58–88% пациентов (Mittal et al., 2005; Terra-Bustamante et al., 2005; Benifla et al., 2006; Kim et al., 2008; Miserochi et al., 2013; Hosoyama et al., 2017; Radhakrishnan et al., 2018).

По нашим данным, результаты оперативного вмешательства зависят от длительности течения заболевания ($p<0,05$), возраста манифестации заболевания

(p<0,001), структуры (p<0,01) и частоты приступов (p<0,01), особенности ЭЭГ (p<0,05), хирургической тактики (p<0,05), наличия эпилептического статуса в анамнезе (p<0,001) и ранних послеоперационных приступов (<0,001).

Продолжительность заболевания менее 5 лет в нашем материале ассоциировалась с прекращением приступов у 86,3% детей. Возраст детей на момент операции старше 12 лет также был связан с лучшими результатами в 83,6% наблюдений, что объясняется преобладанием в этой группе детей со структурными изменениями. Некоторые исследователи показывают отсутствие существенной зависимости результатов лечения у детей от возраста ребенка на момент операции или продолжительности эпилепсии (Terra-Bustamante et al., 2005; Benifla et al., 2006b; Kurt et al., 2014), другие авторы отмечают их корреляцию (Mittal et al., 2005; Hirfanoglu et al., 2016; Jenny et al., 2016; Radhakrishnan et al., 2018). В частности, по данным Mittal и соавт. (2005), у детей с продолжительностью приступов менее 5 лет на момент операции исходы операций были лучше. В большой серии исследований у взрослых показано, что возраст пациента на момент операции и длительность течения заболевания оказывают существенное влияние на результат хирургического лечения височной эпилепсии (Jeong et al., 2005). В то же время, другие авторы указали, что эти переменные не могут служить в качестве предикторов прекращения приступов (Stavem et al., 2004; Benifla et al., 2006b), особенно при использовании многомерного анализа (Mcintosh et al., 2004).

Согласно нашим данным, наличие генерализованных или вторично генерализованных приступов позволяло предполагать меньшую вероятность прекращения приступов с Engel I исходом у 56,7% пациентов. В сообщениях об исходах хирургии височной эпилепсии у взрослых и детей, вторичная генерализация была связана с послеоперационными рецидивами (Jeong et al., 2005; McIntosh et al., 2004; Benifla et al., 2006b; Englot et al., 2013a; Barba et al., 2016; Hirfanoglu et al., 2016), и наличие генерализованных приступов ассоциировалось с более значительной атрофией медиальных темпоральных структур (Englot et al., 2013a).

На наш взгляд, наличие вторично генерализованных приступов является проявлением формирования более широкой зоны вторичного эпилептогенеза, который труднее контролировать изолированной височной резекцией. Мы также наблюдали худшие результаты у пациентов с ежедневными приступами с Engel класс I у 50% (p<0,01) по сравнению с менее частыми пароксизмами у 90,7%, на что указывают Englot и соавт. (2013a), Hirfanoglu и соавт. (2016).

В нашем исследовании проводилась поэтапная интраоперационная ЭКоГ у 143 пациентов, перенесших ВЛЭ. ЭКоГ была полезна в определении необходимости дальнейшей резекции у 30% детей и в оценке исходов операций с прекращением приступов в 89,7% наблюдений при отсутствии резидуальной эпилептиформной активности, а при ее сохранении только в 56,9% наблюдений.

Роль интраоперационной ЭКоГ в определении исхода операции после височной резекции остается неясной (MacDonald&Pillay, 2000; Mittal et al., 2005; Lopez-Gonzalez et al., 2012; Cukiert et al., 2016). Schwartz и соавт. (1997), Benifla и соавт. (2006b) не обнаружили корреляции между наличием эпилептической активности вне зоны резекции и исходом, хотя Fernandez&Loddenkemper (2013), Greiner и соавт. (2016), Hussain и соавт. (2017) указывают на важность точного определения и удаления эпилептического очага. McKhann и соавт. (2000) описывают эффективность гиппокампальной ЭКоГ в предсказывании протяженности резекции гиппокампа при височной эпилепсии. По нашим данным, ЭКоГ strip-электродами с гиппокампа позволила дополнительно резецировать медиобазальные структуры височной доли у 8,4% детей.

Летальных исходов в нашей серии не отмечено. Смертность после височной лобэктомии, по данным литературы, составляет менее 0,5% (Oliver et al., 2012). В нашей серии у 4,9% детей отмечалась верхнеквадрантная гемианопсия, которая развивалась после обширных резекций височной доли, и стойкий гемипарез в 0,6%. Наши данные еще раз подчеркивают безопасность височных резекций, даже если речь идет о доминантном полушарии в 58,7% и обширных вмешательствах в 70,6% наблюдений. Частота осложнений в хирургии височной эпилепсии составляет от 2 до 9% (Adelson, 2001; Sinclair et al., 2003; Pilcher et al., 2004; Benifla et al.,

2006b; Kim et al., 2008; Harkness, 2006; Tanriverdi et al., 2009b; Lopez-Gonzalez et al., 2012), в основном эти осложнения представлены дефектами поля зрения.

Сопоставление результатов лечения в зависимости от срока наблюдения установило определенную взаимосвязь между этими параметрами. В долгосрочных исследованиях, не менее 15 лет, Jarrar и соавт. (2002) обнаружили, что только 53% пациентов оставались в Engel класс I. В нашем исследовании полное прекращение приступов достигнуто у 75,7% детей через 1 год. По мере увеличения сроков наблюдения этот показатель уменьшался, так, через 3 года прекращение припадков отмечалось в 69,2%, через 5 лет - в 68,5% и через 10 лет - в 63,4% наблюдений. По нашим данным, критический период для стабилизации состояния составляет 1-3 года. На наш взгляд, катамнез должен быть достаточно длительным, более 3 лет, а по мнению Шершевера А.С. (2005) – 9 лет. Lopez-Gonzalez и соавт. (2012) также указали на ухудшение исходов операции со временем с 76%, 72%, 54% до 41% через 1, 2, 5 и 12 лет наблюдения. Такие же данные приводят у детей Ormond и соавт. (2018), у взрослых Cohen-Gadol и соавт. (2008).

Височная лобэктомия у детей со структурными изменениями была связана с более благоприятным исходом (Benifla et al., 2006b; Englot et al., 2013a; Erturk et. al., 2015; von Celsing Underbjerg et al., 2015; Ormond et al., 2018; Radhakrishnan et al., 2018). При опухолях головного мозга достигались наиболее хорошие результаты - до 92% (Benifla et al., 2006b; Mittal et al., 2005). Примечательно, что некоторые исследователи, правда, с меньшим числом наблюдений, не выявили существенных различий исходов хирургии височной эпилепсии при наличии или отсутствии структурных изменений у детей (Paolicchi et al., 2000). По нашим данным, при височной лобэктомии с лезионэктомией приступы прекратились у 90,1% детей.

Наиболее важным фактором контроля над приступами между различными хирургическими методами является полнота резекции эпилептогенной зоны, особенно кортикоамигдалогиппокампэктомии (Paolicchi et al., 2000; Rosenow&Luders, 2001; Lopez-Gonzalez et al., 2012; Oluigbo et al., 2015; Dallas et

al., 2018; Kadish et al., 2018). Показано, что более агрессивная резекция, в том числе корковая резекция и/или амигдалогиппокампэктомия, обеспечивает дополнительную защиту от рецидива припадков (Ogiwara et al., 2010; Englot et al., 2012; 2013a; Barba et al., 2016; Cataltepe&Jallo 2019). Benifla и соавт. (2017) указывают на важность сохранения гиппокампа.

В нашем исследовании, обширная резекция (височная лобэктомия с амигдалогиппокампэктомией и удалением зоны структурных изменений) привела к прекращению приступов в 90,9% наблюдений ($p<0,05$), в то время как в случаях отсутствия структурных изменений результаты были похожи на литературные (Clusmann et al., 2004; Jeha et al., 2006; Tanriverdi et al., 2008). При более распространенных структурных изменениях области эпилептической активности у детей с височной эпилепсией мы разделяем точку зрения о необходимости реже использовать малоинвазивные операции, такие как селективная или стереотаксическая амигдалогиппокампотомия (Lopez-Gonzalez et al., 2012).

Прекращение приступов является наиболее важным предиктором улучшения познавательных показателей и послеоперационного качества жизни (Freitag et al., 2005; Elliott et al., 2012; Englot et al., 2013a; Puka&Smyth, 2016; Marakgos et al., 2018; Ramantani&Reuner, 2018), что подтверждает наше исследование, показавшее улучшение этих показателей к периоду 1 год и более у 100% пациентов с исходом Engel I.

По нашим данным, экстратемпоральная эпилепсия составила 34,4% наблюдений. Эти данные хорошо согласуются с литературными, утверждающими, что в отличие от взрослых, в детском возрасте часто встречается экстратемпоральная форма (Pomata et al., 2000; Ansari et al., 2010; Englot et al., 2013b).

В нашей популяции больных экстратемпоральная форма эпилепсии характеризовалась преобладанием мономорфных у 72,9%, преимущественно простых парциальных приступов у 25,6% детей, высокой долей генерализованных пароксизмов у 39,9%, продолжительностью заболевания менее 5 лет у 63,9% с частотой от ежедневных до нескольких за неделю у 55,6% и грубой очаговой

симптоматикой у 11,3% детей.

Наше исследование показало наличие до операции у большинства детей (59%) с экстратемпоральной эпилепсией когнитивных расстройств при раннем начале и большей продолжительности заболевания (>5 лет), диффузном поражении головного мозга, что отражает негативное влияние эпилепсии на познание. Эти данные согласуются с результатами других исследователей (Freitag&Tuxhorn, 2005; Danielsson et al., 2009; D'Argenzio et al., 2012).

Экстратемпоральной форме эпилепсии были присущи структурные изменения на МРТ у 85,6% детей с преимущественной локализацией в лобной доле в 61,4% наблюдений. Наиболее характерными оказались глиозные и рубцово-атрофические изменения – 23,7%.

В нашей работе фМРТ у детей старшей возрастной группы позволяла определить доминантное полушарие в 83,3% случаях, что помогало при планировании операции.

ПЭТ с 18ФДГ при экстратемпоральной эпилепсии выявила очаг гипометаболизма в 42,9% МР-негативных случаев и в 70% совпадала с зоной структурных изменений по данным МРТ.

Гипоперфузия по данным ОФЭКТ в области эпилептического очага в интериктальном периоде наблюдалась у 42,9% детей, тогда как в иктальном определялась гиперперфузия радиофармпрепарата.

Инвазивный мониторинг выполнялся у 8,3% пациентов с экстратемпоральной эпилепсией и позволил с высокой точностью локализовать эпилептический очаг у 10 из 11 детей в случаях расхождения электро-клинических и нейровизуализационных данных.

Мы согласны с мнением других авторов (Liava et al., 2012; Anderer et al., 2010; Blount, 2017) о необходимости тщательного предоперационного обследования пациентов с экстратемпоральной эпилепсией с сопоставлением клинико-нейропсихологических, нейрофизиологических данных и результатов нейровизуализации для точной локализации эпилептического очага и достижения хорошего результата, хотя это затруднительно у маленьких детей до 7 лет.

Хирургия экстратемпоральной эпилепсии заключалась в выполнении фокальных корковых резекций при хорошо отграниченных эпилептогенных и эпилептических очагах или частичной лобэктомии при большей иктальной области. Экстратемпоральные резекции часто либо примыкали, либо включали функционально значимые участки мозга. В большинстве случаев проводилась резекция в пределах лобной доли – 64,6%, теменной – 27,1% и затылочной – 8,3%. ФКД при экстратемпоральной эпилепсии особенно часто располагались близко к функционально значимым зонам коры, что требовало выполнения множественных субпиальных транссекций. Подобные данные приводят и другие авторы (Centeno et al., 2006; Oliver et al., 2012; Anderer et al., 2010; Choi et al., 2018).

В образцах удаленной мозговой ткани превалировали неспецифические изменения в виде эпилептической лейкоэнцефалопатии, глиоза у 47,4%, ФКД – у 21,1%. Значительно реже встречались каверномы 11,3%, арахноидальные кисты 9%, глионевральные опухоли 6%, туберы 3%, ангиоматоз Штурге-Вебера 2,3%. По литературным данным превалировала ФКД и опухолевая этиология (DArgentio et al., 2012; Liava et al., 2012; 2016; Ramantani et al., 2017).

У детей с экстратемпоральной эпилепсией полное прекращение приступов через 12 месяцев после операции отмечено в 54,3% наблюдений. Анализ отдаленных результатов показал полное прекращение приступов через 3 года у 50,5% детей, через 5 лет – у 50%, через 10 и более лет – у 49,3%. По литературным данным, результаты без припадков после экстратемпоральных резекций составляют от 42 до 66% (Dorward et al., 2011; DArgentio et al., 2012; Liava et al., 2012; 2016; Englot et al., 2013b; Hirfanoglu et al., 2016; Ramantani et al., 2017; Xu et al., 2018), что несколько хуже, чем после височной лобэктомии, и связано с локализацией эпилептического очага близко к функционально значимым структурам мозга и необходимостью их сохранения.

Наше исследование показало, что длительность эпилепсии значительно коррелирует с послеоперационными результатами, и пациенты с меньшей продолжительностью эпилепсии до операции имели более благоприятные исходы

(p<0,05). Так, при продолжительности заболевания до 5 лет Engel I класс достигнут у 57,3% против 48,9% при продолжительности более 5 лет. По данным литературного обзора Englot и соавт. (2013b) показали, что продолжительность эпилепсии до операции 7 лет или меньше являлась достоверным предиктором послеоперационного прекращения приступов. Другие исследователи описали аналогичные соотношения между продолжительностью эпилепсии и прекращением приступов (Siegel et al., 2004; Dalmagro et al., 2005; Wu et al., 2010; Liava et al., 2012; 2016; Ramantani et al., 2017; Xu et al., 2018), подтверждая, что раннее оперативное лечение может повысить вероятность исхода Engel I. Концепция нейрональной пластичности о снижении пластических свойств мозга при длительном течении заболевания (Vendrame et al., 2009), подтверждается прогрессированием заболевания с дальнейшим эпилептогенезом и вовлечением новых участков мозга, что ухудшает отдаленный прогноз – при продолжительности заболевания более 10 лет исход Engel I наблюдался только у 33% пациентов.

Наличие структурных изменений при нейровизуализации является предиктором благоприятного исхода согласно литературным данным (Tellez-Zenteno et al., 2005; Alarcon et al., 2006; Englot et al., 2013b; Teutonico et al., 2013; Xu et al., 2018), в то время как неблагоприятные результаты наблюдаются у больных с идиопатической эпилепсией или в случае обнаружения только глиоза (Ansari et al., 2010; Liava et al. 2012). По нашим данным, при наличии структурных изменений приступы прекратились в 76,5% наблюдений, по сравнению с 26,9% МР-негативных наблюдений (p<0,01). Таким образом, этот вопрос должен быть тщательно рассмотрен в ходе принятия решения на дооперационном этапе.

Полнота резекции эпилептического очага является наиболее важным прогностическим фактором, более агрессивное вмешательство на теменной и затылочной долях, особенно на недоминантном полушарии сопровождалось исходом Engel I в 73% наблюдений по нашим данным (p<0,01). Многие авторы также показали взаимосвязь между полнотой резекции и исчезновением приступов при фокальной корковой дисплазии (Chang et al., 2011; Oluigbo et al.,

2015), опухолях (Englot et al., 2013b) и кавернозных мальформациях (Englot et al., 2013b). Однако полная резекция может оказаться сложной задачей в случаях экстратемпоральной эпилепсии, когда речь идет о функционально значимых зонах мозга, что отражалось на результатах лечения с прекращением пароксизмов в 44,6% наших наблюдений при вмешательстве на лобной доле. Тем не менее, оперативной целью должно быть максимально полное удаление или изолирование эпилептического очага.

Выявление и удаление ФКД II типа коррелировало с хорошими исходами (Tassi et al., 2002; Fauser et al., 2006; Krsek et al., 2009b; Chang et al., 2011; Liava et al., 2012; Choi et al., 2018). ФКД I типа является более обширным поражением мозга с менее благоприятными результатами лечения, и ее объем может быть недооценен на МРТ. По нашим данным, Engel I результат достигнут у 75% детей с ФКД II типа и у 55,6% с ФКД I типа ($p<0,05$).

Мы обнаружили, что возобновление острых послеоперационных приступов являлось отрицательным прогностическим фактором ($p<0,001$), что совпадает с результатами других авторов (Mani et al., 2006; Liava et al., 2012; 2016; Greiner et al., 2014; Xu et al., 2018), которые выявили ранний рецидив приступов в 36% и только в 15% из них приступы прекратились в течение 2 лет после операции, в то время как в наблюдениях без рецидивов в 63% достигнуто прекращение приступов.

Влияние операции на психопатологическую симптоматику остается неопределенным (Colonelli et al., 2012), хотя многие авторы указывают на улучшение интеллектуальных и познавательных способностей у детей с полным прекращением приступов (Liang et al., 2012; Souza-Oliveira et al., 2012), уменьшение приема лекарств, их побочных эффектов, поведенческих проблем (Mikati et al., 2010) и, в целом, улучшение качества жизни (Puka&Smyth 2016; Maragkos et al., 2018; Ramantani&Reuner 2018) по сравнению с пациентами, у которых продолжаются приступы. Согласно нашим данным, психические расстройства (58,9%), имевшие место до операции, оставались неизменными после экстратемпоральной резекции у 6,5% детей с исходно более грубыми

изменениями, хотя у многих из них (42,8%) было достигнуто прекращение приступов.

По нашему мнению, в случаях отсутствия структурных изменений, локализованная интериктальная ЭЭГ ($p<0,05$) и данные ЭКоГ позволяли отграничить допустимую зону резекции с прекращением приступов у 69,9% детей. Englot и соавт. (2013b) на основании обзора литературы указывают, что локализованная иктальная ЭЭГ прогнозировала прекращение приступов, но использование ЭКоГ не было связано с исходом, уточняя при этом, что неизвестно, была ли использована ЭКоГ в случаях с более тяжелой эпилепсией, потенциально искажая результат. Важность ЭКоГ подчеркивают и другие авторы (Greiner at al., 2016; Hussain et al., 2017).

Анализ также показал высокую корреляцию результатов лечения со структурными изменениями на МРТ ($p<0,01$) и гистологическими данными. Прогноз при наличии структурных изменений был более благоприятным с прекращением приступов в 87,5% наблюдений глионевральных опухолей, каверном – в 80%, ФКД – в 67,8%, арахноидальных кист - в 66,7%, по сравнению с факоматозами (50%) и глиозными изменениями (34,5%).

В нашем исследовании возраст на момент операции старше 3 лет ассоциировался с Engel I результатом у 64,3% детей, а младше 3 лет – у 31,6% ($p<0,05$). Результаты операций были лучше при парциальных приступах с Engel I у 81% ($p<0,01$). И наоборот, наличие генерализованных приступов предполагало прекращение приступов только в 36,8% ($p<0,001$). Мы также установили, что меньшая частота ($p<0,01$), отсутствие эпилептического статуса ($p<0,001$) и ранних послеоперационных приступов ($p<0,001$) являются положительными прогностическими факторами. Таким образом, наши данные согласуются с мнением Englot и соавт. (2013b), Hirfanoglu и соавт. (2016), Xu и соавт. (2018), что в хирургическом лечении экстратемпоральной эпилепсии у детей короткий анамнез болезни, лезиональная этиология, отсутствие генерализованных приступов и локализованная иктальная ЭЭГ являются предикторами отсутствия приступов после операции.

Однополушарная многоочаговоя форма эпилепсии выявлена в 12,2% и характеризовалась наличием нескольких корковых эпилептических очагов. Данной форме заболевания была свойственна полиморфность приступов (44,7%), высокая частота от нескольких раз в сутки до 2 раз в неделю (66%) со склонностью к серийному и статусному течению (31,9%), когнитивные расстройства (59,5%) и сложная структурно-функциональная организация эпилептической системы. Подобные проявления многоочаговой корковой эпилепсии приведены в работах Рябухи Н.П., Берснев В.П. (2008) у взрослых, Земской А.Г. и соавт. (1980; 1990) у детей. Эти авторы считают данную форму эпилепсии поздней стадией одноочаговой. В нашем материале при многоочаговой форме эпилепсии превалировали наблюдения старше 8 лет – 61,7%, с перинатальной патологией – в 38,3%.

Для подавляющего большинства детей (76,6% по данным ЭЭГ и 81,8% по видео-ЭЭГ) с многоочаговой формой эпилепсии были присущи односторонние синхронные или асинхронные мультифокальные формы активности.

Менее типичными были структурные изменения на МРТ – 63,8%, среди которых превалировали глиозные и кистозно-атрофические изменения – 36,2%, а ФКД (8,5%), ангиоматоз Штурге-Вебера (6,4%), арахноидальные кисты (6,4%), энцефалит Расмуссена (4,3%) были менее свойственны.

Особенностью хирургии многоочаговой эпилепсии в нашей работе была необходимость более широкой трепанации. Как правило, открывали височную долю с учетом электроклинических данных и нейровизуализации, так как в 93,6% случаев в эпилептический процесс была вовлечена височная доля. При этом фронто-темпоральная резекция реализована в 44,7%, темпоро-фронто-париетальная – в 21,3%, темпоро-париетальная – в 19,2%, темпоро-парието-окципитальная – в 4,3%, темпоро-окципитальная – в 4,3, темпоро-фронто-парието-окципитальная – в 2,1%, фронто-париетальная – в 2,1%, фронто-парието-окципитальная – в 2,1% наблюдений. Наши данные подтверждаются Barba и соавт. (2016), которые показали, что применение височной лобэктомии в случаях

односторонней «височный плюс эпилепсия» прекращение приступов достигается лишь в 14,8% случаев, и необходимы мультифокальные резекции.

В ближайшем послеоперационном периоде приступы прекратились в 68,1% наблюдений с многоочаговой эпилепсией, однако через 12 месяцев этот показатель составлял 42,9%. При этом наиболее частым послеоперационным осложнением была верхнеквадрантная гемианопсия – 10,6%.

В отдаленном периоде результаты мультифокальных резекций оставались стабильными: 41,7% через 3 года, 41,2% через 5 лет и 40,6% через 10 лет. По данным Paolichi и соавт. (2000), Hosoyama и соавт. (2017), при мультифокальных резекциях прекращение приступов достигнуто у 44% пацентов. Nilsson и соавт. (2016) показали прекращение приступов у 24,5% детей через 2 года с высоким показателем осложнений.

Начало заболевания в более раннем возрасте (до 1 года) показало худшие результаты ($p<0,05$), что объясняется большей продолжительностью заболевания. При длительности заболевания до 7 лет прекращение приступов достигнуто в 51,7% наблюдений, тогда как при анамнезе более 7 лет - в 23,1% ($p<0,05$).

Лучшие результаты получены при мономорфных простых парциальных и комплексных парциальных приступах (71,4% и 71,4%), а при полиморфных - в 27,8% и генерализованных в 24% наблюдений ($p<0,05$). Латерализованная интериктальная однополушарная многоочаговая эпилептическая активность сопровождалась прекращением приступов в 48,5%, а билатеральная или генерализованная - в 22,2%. При наличии структурных изменений на МРТ Engel I-исход достигнут в 46,2%, а при МР-негативных – в 37,5% наблюдений. Результаты лечения определенно были лучше после наиболее полного удаления эпилептогенного и эпилептического очагов, что осуществимо при обширных резекциях в правом полушарии в 45,5% а при левосторонней резекции - в 40%. При височной лобэктомии с амигдалогиппокампэктомией и полным удалением зоны структурных изменений в сочетании с корковой резекцией очага в других долях мозга – в 66,7% ($p<0,05$), при субпиальной резекции неокортекса - в 40%,

особенно при темпоро-париетальных и фронто-темпоро-париетальных резекциях – в 57,2% и 40% достигался исход Engel I.

Нами установлено, что показатель хороших результатов уменьшался в течение первых трех лет и оставался стабильным через 5 и 10 лет.

При обширном поражении полушария головного мозга, сочетавшемся с медикаментозно резистентными пароксизмами и распространенной эпилептической активностью на ЭЭГ, возникала необходимость удаления или изолирования всей гемисферы большого мозга, что делало целесообразным выделять эту форму как гемисферическую.

Частота гемисферической формы эпилепсии в нашем материале составила 4,6%, эта форма характеризовалась ранним началом и продолжительностью заболевания до 5 лет в 66,7% наблюдений, преобладанием патологии беременности и родов среди этиологических факторов в 50%, мономорфными в 61,1%, преимущественно простыми парциальными с вторичной генерализацией приступами и статусным течением в 50%, частотой припадков от более одного за сутки до нескольких раз за неделю у 83,3% детей.

У всех детей с гемисферической формой эпилепсии выявлялись когнитивные расстройства и грубая очаговая неврологическая симптоматика, в основном в виде гемипареза (77,8%). ЭЭГ-картина была представлена преимущественно однополушарной интериктальной и иктальной эпилептической активностью в 77,8%, которая хорошо коррелировала с данными клиники и МРТ. Для данной формы эпилепсии оказались свойственны нейровизуализационные структурные изменения у 100% детей, в большинстве случаев (61,1%) в виде гемиатрофии или кистозно-атрофических изменений. На высокую частоту обнаружения структурных изменений по данным мультицентрового исследования ILAE указывает Cukiert и соавт. (2016): последствия инфарктов (26%), корковые дисплазии (24%), энцефалит Расмуссена (18%), гемимегалэнцефалия (17%), ангиоматоз Штурге-Вебера (7%) и др.

Головной мозг в периоде младенчества и раннего детского возраста находится в процессе созревания, его компенсаторные возможности достаточно

велики в сравнении с созревшим мозгом у взрослого, а большая длительность заболевания является фактором риска эпилептизации мозга с формированием эпилептической системы. Поэтому в данной группе возраст ребенка к моменту операции и период определения фармакорезистентности был наиболее коротким – 4 месяца. На возможность и эффективность выполнения операций у детей от 28-дневного возраста указывают и другие авторы (Dunkley et al., 2011; Pindrik et al., 2018).

С учетом катастрофического характера эпилепсии и вовлечения в эпилептический процесс всего полушария головного мозга выполнены гемисферотомия в 8, функциональная гемисферэктомия в 5, анатомическая гемисферэктомия в 3, заднеквадрантная гемисферотомия в 2 наблюдениях. По нашим данным, анатомическая гемисферэктомия сопровождалась полным прекращением приступов по сравнению с другими типами операций, однако с большими осложнениями.

Зависимость послеоперационных результатов от типа операции остается неоднозначной (Schramm et al., 2012). Большинство авторов считает, что нет различий в отдаленных результатах анатомической гемисферэктомии или гемисферотомии при условии полного изолирования путей распространения эпилептической активности. Только гемидекортикация и гемидеэфферентация не позволяют обеспечить полное разобщение (Di Rocco et al., 2000; Kossoff et al., 2003). Неоднозначно также мнение относительно необходимости удаления островковой коры (Villemure et al., 2006; Cats et al., 2007; Schramm et al., 2012; Cukiert et al., 2016).

По нашему мнению, применение различных вариантов гемисферэктомии зависит от особенностей клинических проявлений заболевания, нейровизуализационных показателей и структурно-функциональной организации эпилептической системы. Хирургическое вмешательство при прочих равных условиях должно быть направлено в сторону минимизации удаления мозговой ткани при максимальной изоляции путей проведения эпилептической активности, что нами сделано в 55,6% наблюдений.

По нашим данным можно сделать вывод, что результаты лечения стабилизировались в течение первых трех лет с прекращением приступов в 76,5% наблюдений через 1 год, в 70,6% через 3 года и оставались стабильными на протяжении дальнейшего периода наблюдения более 5 лет. Лучшие результаты получены у детей, страдавших гемипаретической формой эпилепсии с меньшей продолжительностью заболевания. Результаты гемисферэктомий и гемисферотомий при гемисферической форме эпилепсии, по данным литературы, варьируют в диапазоне от 50% до 92% прекращения приступов (Меликян и соавт., 2016; Daniel&Villemur, 2001; Devlin et al., 2003; Kossoff et al., 2003; Schramm et al., 2012; Dorfer et al., 2013; Greiessenauer et al., 2015; Hu et al., 2015; Cao et al., 2016).

При возрасте манифестации заболевания до 1 года исход операции по Engel I достигнут только в 50% наблюдений, что объясняется высоким удельным весом катастрофической формы эпилепсии и преобладанием пациентов с врожденным этиологическим фактором – мальформацией коркового развития. Наши результаты совпадают с литературными данными, указывающими на худшие исходы, особенно при начале приступов в возрасте до 2 лет (Marras et al., 2010; Hosoyama et al., 2017). Раннее начало заболевания, по мнению некоторых авторов, вызывает повреждение незрелой центральной нервной системы, задержку развития и является отрицательным предиктором отдаленных исходов (Cao et al., 2016).

Продолжительность заболевания до 5 лет была связана с прекращением приступов в 72,7% случаев. Этиологический фактор, по нашим данным, оказывал существенное влияние на исходы операций. Так, при врожденной или прогрессирующей форме патологии результаты были хуже по сравнению с приобретенной – прекращение приступов наблюдалось в 50% и 66,7% против 90% ($p<0,05$). Многими авторами этиология эпилепсии признается как ведущий прогностический фактор (Меликян А.Г. и соавт., 2016; Kossoff et al., 2003; Schramm et al., 2012; Moosa et al., 2013). Большинство исследователей считают (Меликян А.Г., с соавт., 2016; Kossoff et al., 2003; Hu et al., 2016), что врожденная этиология негативно влияет на исходы операций. Отчасти данное обстоятельство

объясняется двусторонним расположением мальформации коркового развития (Fauser et al., 2006), которое не всегда может быть выявлено на МРТ.

Относительно корреляции результатов лечения с семиологией приступов никакой взаимосвязи нами не найдено, что согласуется с данными Lew (2014). Однако наличие генерализованных или вторично генерализованных приступов признается отрицательным прогностическим фактором (Rowland et al., 2012; Hu et al., 2016). Мы предполагаем, что генерализованные судороги могут быть проявлением диффузного эпилептогенного поражения, которое может повлиять на контралатеральное полушарие.

В нашем исследовании зависимости результатов лечения от типа изменений на ЭЭГ не получено. По литературным данным, двусторонняя интериктальная или иктальная эпилептическая активность на ЭЭГ не является предиктором плохих результатов после гемисферэктомий (Gonzalez-Martinez et al., 2005; Ciliberto et al., 2012; Schramm et al., 2012). Другие авторы показали худшие результаты при двусторонней активности на ЭЭГ (Greiner et al., 2014; Hu et al., 2016). Moosa и соавт. (2013) идентифицировали латерализованное начало иктальной ЭЭГ как положительный предиктор прекращения приступов, но многомерный анализ не подтвердил данное заключение.

Частота ранних послеоперационных осложнений составила 38,9% с летальностью 5,6% в раннем послеоперационном периоде. В 16,7% случаев установлен вентрикулоперитонеальный шунт. По данным литературы, смертность достигает от 4 до 6% после анатомической гемисферэктомии (Griessenauer et al., 2015), а количество шунтирующих операций колеблется от 5 до 38% (Shimizu &Maehara, 2005; Basheer et al., 2007; Delalande&Dorfmuller, 2008; Di Rocco et al., 2019; Griessenauer et al., 2015; Lam et al., 2019), особенно после анатомической гемисферэктомии (Lin et al., 2015).

Гемисферэктомия является высокоэффективным методом хирургического лечения медикаментозно резистентной эпилепсии в детской возрастной группе, особенно в случае приобретенной или прогрессирующей этиологии заболевания, при которой достигаются лучшие результаты с прекращением приступов у 90% и

66,7% соответственно. Наши данные совпадают с литературными, свидетельствующими о худших результатах при врожденной этиологии эпилепсии по сравнению с приобретенной или прогрессирующей вне зависимости от техники гемисферэктомии (Меликян и соавт. 2016; Griessenauer et al., 2015). В наших наблюдениях после анатомической гемисферэктомии у всех детей достигнуто полное прекращение приступов, однако малое количество наблюдений не позволяет говорить о статистической достоверности, хотя тенденция очевидна.

По нашему мнению, применение столь обширного вмешательства с гемисферотомией и гемисферэктомией при прогредиентом течении заболевания с выраженными клиническими проявлениями должно быть достаточно обоснованным, учитывая высокий риск развития осложнений – до 38% случаев.

Генерализованная форма эпилепсии в нашем материале составила 11,9%, с длительностью течения заболевания более 5 лет в 58,7% наблюдений. В основе развития генерализованной формы МР эпилепсии лежит формирование устойчивой патологической эпилептической системы на поздних этапах развития заболевания. Клинические проявления характеризовались частыми, ежедневными полиморфными эпилептическими приступами в 71,8% со склонностью к серийному и статусному течению заболевания в 32,6%, когнитивными расстройствами в 75% наблюдений и усложнением структурно-функциональной организации эпилептической системы.

Нейрофизиологические проявления характеризовались преобладанием генерализованных форм эпилептической активности на ЭЭГ в 80,5% случаев. Свойственным для нейровизуализации было отсутствие или двусторонность структурных изменений на МРТ у 60,9% пациентов, высокая частота инвазивного мониторинга (17,4%).

Особенности структурно-функциональной организации генерализованной формы эпилепсии с постепенным вовлечением в патологический процесс эволюционно новых и старых отделов полушарий мозга, подкорковых структур, ростральных и каудальных отделов ствола головного мозга являются причиной

неэффективности классических резекционных операций (Хачатрян В.А. и соавт. 2016). Данное обстоятельство потребовало применения неспецифических методов лечения (каллозотомия, стереотаксические мультидеструкции и стимуляционные методы), для которых необязательно точное определение структуры эпилептической системы и установление иерархического состояния внутри нее.

На основании нашего собственного опыта и данных литературы мы можем сделать заключение, что для пациентов с частыми медикаментозно резистентными первично или вторично генерализованными припадками, для которых не подходит фокальная резекция, каллозотомия является эффективным методом лечения. Особенно хорошо поддаются данному методу пациенты с приступами drop attacks ($p<0,05$), где класс I, II достигнут в 85,7%, 87,6%, 87,1%, 84% наблюдений через 1, 3, 5, 10 лет соответственно, а также с генерализованными тонико-клоническими приступами – в 66,7%, 66,7%, 65,2%, 61,9% случаев и тоническими припадками – в 71,4% наблюдений. Предоперационная межприступная латерализация ЭЭГ и структурные изменения по данным нейровизуализации не оказывали существенного влияния на результаты хирургического лечения эпилепсии методом каллозотомии.

Наиболее подходящей стратегией хирургического лечения является резекция передних 2/3 мозолистого тела, но при неэффективности такого объема операции больным следует рекомендовать второй этап - с полным рассечением мозолистого тела. Наши результаты совпадают с литературными данными, указывающими на прекращение всех типов приступов до 8% случаев (Liang et al., 2014). Сообщалось о значительном улучшении с сокращением частоты приступов более чем на 50% в 50% наблюдений (Wong, 2010), на 90% в 68% (Cukiert et al., 2006) и на более чем 75% в 56-77% случаев в зависимости от типа приступов (Tanriverdi et al., 2009a). При этом все авторы отмечают наилучший ответ при приступах drop attacks, доходящий до 100%. Также отмечается, что полная каллозотомия дает лучшие исходы (Shimizu, 2005; Tanriverdi et al., 2009a; Graham et al., 2016). В наших наблюдениях лучшие результаты достигнуты после тотальной каллозотомии ($p<0,05$) с десинхронизацией генерализованной

интериктальной эпилептической активности на ЭЭГ в 75% наблюдений. Отсутствие эпилептического статуса ($p<0,05$), острых послеоперационных приступов ($p<0,001$) и продолжительность заболевания менее 5 лет являлись другими важными прогностическими факторами.

Вагостимуляция - безопасная и полезная дополнительная терапия МРЭ у взрослых и детей, которые не являются кандидатами на резекционные методы лечения. Хотя вагостимуляция у детей до 12 лет является «применением вне зарегистрированных показаний», доказано, что она также эффективна у детей с различными типами парциальных и генерализованных приступов, включая катастрофическую детскую эпилепсию, как, например, синдром Леннокса-Гасто. Вагостимуляция - потенциально обратимая операция в отличие от деструктивной хирургии, и ее эффективность при длительной терапии растет с дальнейшим сокращением частоты припадков по сравнению с антиконвульсивной терапией (Amar et al., 2009; Elliot et al., 2011; Patel et al., 2018), что подтверждается и нашими данными, где через 1, 3 и 5 лет класс II достигался в 50%, 75% и 75% наблюдений соответственно. Улучшение качества жизни и познавательной способности пациентов является доказательством эффективности этого метода лечения с приемлемыми побочными эффектами.

После стереотаксических деструкций через 1, 3, 5 и 10 лет полное прекращение припадков достигнуто в 22,2%, 22,2%, 11,1%, 11,1% наблюдений.

По данным литературы, частота повторных операций у детей составляет 6-23% (Steinbok et al., 2009; Winkler et al., 2011; Ramantani et al., 2013b; Englot et al., 2014; Bower et al., 2015; Muthaffar et al., 2017), 86% рецидивов отмечается в течение 1-го года и 50% – в течение 1-го месяца (Gonzalez-Martinez et al., 2007). В нашем материале частота повторных операций была 10,6%. Рецидив клинических проявлений эпилепсии отмечался у 51,2% детей в течение 1 месяца и у 82,9% детей в течение 1 года, с преобладанием случаев старше 8 лет – в 70,7% наблюдений, и с продолжительностью заболевания более 5 лет – в 68,3% случаев.

Для клинических проявлений рецидивов эпилепсии свойственны преобладание комплексных парциальных, в большинстве случаев - полиморфных

припадков, но с меньшей частотой, а также сохранение прежней структуры приступов у 31 (75,6%) пациентов и худшие показатели когнитивных функций. У 13,5% детей отмечено появление грубого неврологического дефицита после первичной операции.

ЭЭГ-контроль позволил установить увеличение удельного веса медленно-волновой активности в области ранее удаленного эпилептического очага. Однако у 85,4% детей ЭЭГ-картина после операции существенно не отличалась от первичной.

Нейровизуализационные данные показали сохранение зоны структурных изменений и остаточной церебральной ткани, являвшиеся эпилептогеным и эпилептическим очагом после первой операции у 22 (53,6%) пациентов. Подобные данные приводят и другие авторы (Salanova et al., 2005; Gonzalez-Martinez et al., 2007; Schulz et al., 2011; Zachenthofer et al., 2011; Ramantani et al., 2013b; Sugers&Elger, 2013; Muthaffar et al., 2017).

По нашему мнению, тактика лечения рецидивных форм эпилепсии должна учитывать особенности и объем первичной операции. Вторичные операции были выполнены у 20 (48,8%) пациентов после темпоральных резекций, после экстратемпоральных – у 7 (17,1%), после мультифокальных – у 6 (14,6%), при генерализованной форме эпилепсии у 8 (19,5%).

В большинстве случаев структура повторных операций состояла в расширении объема резекции в той же зоне, что и первичная. Так, после височных резекций в 90%, экстратемпоральных – в 85,7%, мультифокальных – в 100%, при генерализованной форме эпилепсии в 37,5% операция выполнена в той же зоне, что и первичная. На преобладание реопераций, суть которых заключалась в расширении области первичной резекции, указывают и другие авторы (Jehi et al., 2010; Muthaffar et al., 2017).

Гистопатология первичных и повторных операций совпадала. Учитывая более обширные вмешательства после повторных операций, у 7 (20,1%) пациентов после расширенных темпоральных резекций появилась

верхнеквадрантная гемианопсия, у одного ребенка после гемисферотомии развился гемипарез.

Тщательная переоценка клинико-электрофизиологических, нейровизуализационных данных, полученных до первой операции, и исходов вмешательств может дать понимание причин недостаточного контроля над приступами. Причинами неэффективности первичных операций были: 1. Неточная идентификация эпилептического очага у 15 (36,6%) пациентов; 2. Неполная резекция эпилептогенного и/или эпилептического очагов или неполное разобщение путей распространения пароксизмальной активности из-за боязни возникновения функционального дефицита у 14 (34,1%) детей; 3. Возникновение нового участка или участков эпилептической активности у 8 (19,5%) детей; 4. Неадекватная хирургическая тактика у 4 (9,8%) пациентов.

Особенно часто рецидив отмечен при неполноценном удалении эпилептического и/или эпилептогенного очага в результате невозможности интраоперационного отграничения резецируемой зоны или локализации этого очага в функционально значимых зонах мозга. Исследование Lerner и соавт. (2009) показало, что, в среднем, 37% ФКД I типа и 15% II типа на МРТ не выявлялись, и необнаруживаемые на МРТ корковые дисплазии могут отчасти объяснять наблюдаемые рецидивы приступов после гемисферических операций (Hu et al., 2016).

Выделены две группы детей с повторными операциями для прогнозирования исходов: I группа с хорошими шансами на благоприятный исход после реопераций, направленных на удаление эпилептического очага, где оправданы повторные резекции, и II группа с более низкими шансами на благоприятный исход. Во II группе показано применение альтернативных паллиативных операций, в том числе вагостимуляции, и возможно проведение вторичных резекционных вмешательств.

Повторные операции у детей и подростков являются эффективными для достижения устойчивого контроля над приступами в хорошо отобранной группе пациентов с прекращением приступов у 46,4% через 1 год и у 41,1% через 3 года.

Повторная операция особенно показана для лечения больных с обширной эпилептогенной зоной, которые не ответили на первоначальную ограниченную резекцию, с выполнением более обширных резекций, в том числе мультилобарных резекций или гемисферотомии. Решение приступить к повторной операции должно рассматриваться в течение более раннего периода после возобновления приступов, особенно у пациентов младшей возрастной группы (до 8 лет), у которых ожидаемый функциональный дефицит может быть преодолен за счет большей пластичности, потому что большинство рецидивов происходит в течение первых 3 месяцев после первой операции, и раннее возобновление приступов прогнозирует снижение вероятности долгосрочного контроля над припадками. В нашем исследовании во всех группах ранний рецидив приступов ассоциировался с неудовлетворительными результатами у 74,4% детей.

По нашим данным, благоприятный результат повторных резекционных и паллиативных хирургических вмешательств (Engel I) через 1 год достигнут у 46,4%, а через 3 года у 41% пациентов. Таким образом, повторная операция должна быть рассмотрена как вариант у больных с рецидивом приступов.

Роль и эффективность повторной операции с полным прекращением приступов значительно различаются между опубликованными сериями и колеблются от 9,5 до 57,1% (Mittal et al., 2005; Salanova et al., 2005; Benifla et al., 2006b), а после резекционных операций от 20 до 87% (Siegel 2004; Gonzalez-Martinez et al., 2007; Steinbok et al., 2009; Goodman, 2011; Schultz et al., 2011; Winkler et al., 2011; Ramantani et al., 2013b; Surges&Elger, 2013; Englot et al., 2014; Bower al et al., 2015; Muthaffar et al., 2017).

Таким образом, для медикаментозно резистентной эпилепсии у детей свойственно раннее начало заболевания, прогредиентное течение, короткая продолжительность жизни до развития эпилепсии, препятствующая развитию мозга, когнитивным и биоэлектрическим процессам, а также тяжесть клинических проявлений, полиморфность пароксизмов, грубость и распространенность структурного поражения мозга, диффузность и разновидность изменений биопотенциалов головного мозга.

ВЫВОДЫ

Комплексная оценка результатов клинических, электрофизиологических, нейровизуализационных исследований с учетом особенностей проявлений и течения заболевания, прогноза после применения различных способов хирургического лечения и мониторинга их эффективности показала целесообразность выделения основных форм медикаментозно резистентной прогредиентной эпилепсии у детей и подростков – височно-долевой (36,9%), экстратемпоральной (34,4%), многоочаговой (12,2%), унилатеральной (гемисферической) (4,6%) и генерализованной (11,9%), требующих дифференцированной рациональной тактики диагностики и хирургического лечения.

Ведущими этиологическими факторами у детей с медикаментозно резистентной эпилепсией являлись перинатальная патология в 19,9%, аномалия коркового развития (19,1%), последствия нейроинфекций (10,4%) и ЧМТ (10,1%) наблюдений, их выявляемость у детей различна; при височно-долевой эпилепсии – фокальная корковая дисплазия в 21,7%, последствия нейроинфекций (14,7%), склероз гиппокампа (11,9%) наблюдений; при экстратемпоральной форме фокальная корковая дисплазия выявлена в 21,1%, перинатальная патология (16,6%), последствия ЧМТ (15,1%) наблюдений; при гемисферической форме перинатальная патология выявлена в 50%, мальформации коркового развития (22,2%) наблюдений; при многоочаговой форме перинатальная патология обнаружена в 38,3%; при генерализованной – перинатальная патология выявлена в 26,1% наблюдений, а последствия нейроинфекций – в 19,6% ($p<0,005$).

Для височной эпилепсии у детей и подростков характерна высокая частота комплексных парциальных, вторично-генерализованных и полиморфных пароксизмов, очаговая височно-долевая пароксизмальная активность (57,4%), раннее начало заболевания, а также выраженная психопатологическая симптоматика и структурные поражения головного мозга (87,7%). В ближайшем послеоперационном периоде до 1 года полное прекращение приступов достигнуто

в 75,7%, а в отдаленном – в 69,2% наблюдений. Результаты операций были лучше при обширных резекциях с удалением гиппокампа и миндалевидного комплекса (Engel I в 90,9%), а также в случаях соответствия интроскопических и электрофизиологических проявлений клиническим данным (85,2%), продолжительности заболевания до 5 лет и манифестации заболевания у детей старше 8 лет ($p<0,05$), и отсутствии ранних послеоперационных приступов ($p<0,001$).

4. Экстратемпоральная форма эпилепсии характеризовалась началом заболевания в дошкольном возрасте, полиморфными очаговыми и генерализованными припадками, прогредиентным течением, выраженностью очаговой неврологической симптоматики и грубыми локальными структурными поражениями головного мозга. Хирургическое лечение заключалось в обширной резекции, топэктомии или множественной субпиальной транссекции. В результате операции приступы прекратились в ближайшем послеоперационном периоде в 76,7%, через 1год – в 53,4%, а в отдаленном – в 50,5% наблюдений, при этом исходы лечения статистически достоверно ($p<0,05$) были хуже при длительности заболевания более 5 лет, а также при наличии генерализованных приступов, диффузной эпилептической активности и ранних послеоперационных припадков ($p<0,001$).

5. Гемисферическая форма эпилепсии проявляется частыми очаговыми и генерализованными пароксизмами, прогредиентным медикаментозно резистентным течением, ранним началом заболевания, грубой психопатологической симптоматикой, выраженными унилатеральными структурными изменениями и стойкими латерализованными очаговыми признаками поражения головного мозга, а также пароксизмальной активностью, локализованной преимущественно в ипсилатеральном полушарии. Хирургическое лечение сводится к удалению пораженного полушария или дисконнекции, чаще в виде периинсулярной гемисферотомии; в результате в 90% наблюдений в ближайшем и в 75% наблюдений в отдаленном периоде достигнуто полное прекращение приступов. Лучшие результаты констатированы при приобретенных

формах заболевания и отсутствии ранних послеоперационных приступов ($p<0,05$); результаты были хуже при раннем начале заболевания, мальформациях коркового развития и энцефалите Расмуссена.

6. Многоочаговая форма эпилепсии характеризовалась полиморфными пароксизмами, прогредиентным течением, диффузными структурными изменениями мозга и распространенной эпилептической активностью на ЭЭГ. Хирургическое лечение заключалось в мультифокальной или расширенной резекции с полным прекращением приступов в ближайшем периоде – в 48% и в отдаленном периоде – в 40% наблюдений, при этом стабилизация послеоперационных исходов наблюдается в течение первых лет после операции. Лучшие исходы достигнуты при стереотипных приступах, продолжительности заболевания до 7 лет, обширной резекции, при использовании инвазивного мониторинга ($p<0,05$); худшие результаты отмечены при манифестации заболевания до 1 года, генерализованных пароксизмов ($p<0,05$), наличии эпилептического статуса ($p<0,01$), ранних послеоперационных приступах ($p<0,05$).

7. Генерализованная форма эпилепсии характеризовалась полиморфными генерализованными пароксизмами в 71,8%, с приступами drop attacks в 84,8% наблюдений, отсутствием выраженных локальных структурных изменений и стойкого эпилептического очага, прогредиентным течением заболевания и низкой социальной адаптацией больных. Эффективное хирургическое лечение заключалось в дисконнекции или стереотаксической деструкции и нейростимуляции; в послеоперационном периоде до 1 года после каллозотомии все типы приступов прекратились в 12,1%, в отдаленном – в 8% наблюдений; после стереотаксической дисконнекции в ближайшем периоде приступы прекратились в 22,2%, а в отдаленном – в 11,1% наблюдений. Более эффективными являлись каллозотомия, стереотаксическая дисконнекция, при этом стабилизация состояния достигалась в течение 1-3 лет ($p<0,01$). В случаях стимуляции левого блуждающего нерва полного прекращения приступов достигнуто не было.

8. Для лечения рецидивов – 41(10,6%) – медикаментозно резистентной эпилепсии применялись повторные операции. Контрольное комплексное обследование после операции с применением дополнительных методов функциональной нейровизуализации позволяет определить причину неэффективности ранее проведенного вмешательства (неточная идентификация эпилептического очага (36,6%), неполная резекция эпилептогенной зоны или неполная дисконнекция (34,1%), возникновение нового участка эпилептической активности (19,5%), неадекватная хирургическая тактика (9,8%)) и сформировать алгоритм вмешательства. Повторные операции позволили достичь прекращения приступов в 46,4% наблюдений в ближайшем периоде до 1 года, и в отдаленном – в 41% со стабилизацией исходов в течение первых 3 лет.

9. Эффективное хирургическое лечение медикаментозно резистентной эпилепсии у детей должно быть персонализированным и учитывать особенности клинико-электроэнцефалографических и нейровизуализационных проявлений заболевания, его возрастные аспекты, вероятную причину и эволюцию проявлений пароксизмального синдрома.

ПРАКТИЧЕСКИЕ РЕКОМЕНДАЦИИ

1. При выборе дифференцированной тактики хирургического лечения необходимо учитывать формы эпилепсии, особенности клинико-электрофизиологических проявлений и нейровизуализации у каждого больного.

2. Применение инвазивного мониторинга необходимо для уточнения эпилептического очага при расхождении клинических, современных электрофизиологических и нейровизуализационных данных.

3. Приоритетными в системе лечения медикаментозно резистентных форм эпилепсии должны быть методы, направленные на резекцию структурной патологии, лежащей в основе развития эпилепсии и эпилептического очага с учетом физиологической дозволенности, для устранения факторов, вызывающих приступы. При неэффективности и/или нецелесообразности их применения следует применять альтернативные методы, направленные на дисконнекцию, стереотаксическую деструкцию и нейромодуляцию.

4. При рецидивах приступов после хирургического лечения, независимо от сроков, прошедших после первой операции, необходимо повторное уточнение локализации эпилептического очага и зоны недостаточного разобщения.

ПЕРСПЕКТИВЫ ДАЛЬНЕЙШЕЙ РАЗРАБОТКИ ТЕМЫ

Перспективы разработки хирургического лечения медикаментозно резистентной эпилепсии требуют продолжить дальнейший анализ индивидуальных факторов исхода операций, совершенствование методов диагностики, направленных на выявление ведущего эпилептического очага и выбора адекватного приема его устранения.

Совершенствование существующих и разработка новых информативных и перспективных методов структурной и молекулярной нейровизуализации с применением высокоспецифичных и чувствительных маркеров, способов определения в крови и ликворе показателей фармакорезистентности, в том числе иммунологические и молекулярно-генетические исследования, позволят на ранних этапах эпилептогенеза уточнить эпилептический очаг, выделить кандидатов для хирургии эпилепсии, выбрать оптимальный вариант этиопатогенетического лечения и определить прогноз заболевания.

Перспективным направлением в лечении медикаментозно резистентной эпилепсии также является разработка безопасных и эффективных методов радиохирургии, малоинвазивной и роботизированной технологии, а также синтез новых лекарственных препаратов.

СПИСОК ЛИТЕРАТУРЫ

1. Абраков, Л.В. Основы стереотаксической нейрохирургии / Л. В. Абраков. – Л.: Медицина, 1975. – 206 с.

2. Абрамов, К.Э. Персонализированная хирургич височной эпилепсии у детей: автореферат дис. … канд. мед. наук / К.Э. Абрамов. – СПб., 2017. – 25 с.

3. Айвазян, С.О. Хирургическое лечение эпилепсии у детей: показания, вопросы предхирургического обследования / С.О. Айвазян. – М.: 2017. – 128 с.

4. Александров, М.В. Общая электроэнцефалография / М.В. Александров, А.Ю. Улитин, Л.Б. Иванов и соавт.; под общ. ред. Александрова М.В. – СПб.: Стратегия будущего, 2017. – 118 с.

5. Алиханов, А.А. Нейровизуализация при эпилепсии: пособие / А.А. Алиханов А.С., Петрухин. – М.: ЛЕНОМ, 2001. – 240 с.

6. Алиханов, А.А. Визуализация эпилептогенных поражений мозга у детей / А.А. Алиханов. – М.: Издательский дом Видар-М, 2009. – 272 с.

7. Ананьева, Н.И. Нейрорадиология / Н.И. Ананьева, А.К. Карпенко, Ю.В. Назинкина, Т.Н. Трофимова, А.Д. Халиков. – Издательский дом СПб МАПО, 2005. – 288 с.

8. Асатрян, Э.А. Значение морфологических изменений головного мозга в диагностике и хирургическом лечении симптоматической эпилепсии у детей: автореф. дис. … канд. мед. наук / Э.А. Асатрян. – СПб., 2016. – 23 с.

9. Базилевич, С.Н. Эпилепсия и склероз гиппокампа: автореф. дис. … канд. мед. наук / С.Н. Базилевич. – СПб., 2001. – 24 с.

10. Бейн, Б. Н. Активизация ЭЭГ у больных височной эпилепсией методом гипервентиляции и некоторые данные о механизме ее действия / Б. Н. Бейн, Б. Л. Гуревич // Журн. невропатол. и психиатр. им. С.С. Корсакова. – 1970. – № 5. – С. 698–702.

11. Бейн, Б.Н. Мозолистое тело, эпилептогенез, каллозотомия / Б.Н. Бейн – Киров: Издательство Маури, 2010. – 400 с.

12. Берснев, В.П. Клинико-нейрофизиологические аспекты хирургического лечения фармакорезистентной эпилепсии / В.П. Берснев, Т.С. Степанова, Ю.В.

Зотов и соавт. // Журн. невропатол. и психиатр. им. С.С. Корсакова. –2004. – № 4. – С. 11–18.

13. Берснев, В.П. Электростимуляция синокаротидной рефлексогенной зоны как метод лечения эпилепсии / В. П. Берснев, С. Е. Карашуров, А. Дарвиш и соавт. // J Theoretical Clin Med. – 2005. – № 3. – С. 99–100.

14. Берснев, В.П. Хирургическое лечение эпилепсии / В.П. Берснев, В.А. Шустин, Т.А. Скоромец и соавт. // Эпилепсия / Под ред. Н. Г. Незнанова. – СПб., 2010. – С.797 – 838.

15. Бехтерева, Н.П. Динамика биоэлектрической активности в процессе темновой адаптации и при засыпании у больных с очаговыми заболеваниями головного мозга / Н.П. Бехтерева, Т.С. Степанова // Вопр. нейрохир. – 1962. – № 3. – С. 1–6.

16. Бехтерева, Н.П. Устойчивое патологическое состояние при болезнях мозга / Н.П. Бехтерева, Д.К. Камбурова, В.К. Поздеев. – Л.: Медицина, 1978. – 238 с.

17. Болдырев, А.И. Эпилепсия у детей и подростков / А.И. Болдырев. – М.: Медицина, 1990. – 318 с.

18. Броун, Т.С. Эпилепсия / Т.Р. Броун, Г.Л. Холмс. // Клиническое руководство. Пер. с англ. М.: "Издательство БИНОМ", 2014. – 280 с.

19. Вассерман, Л.И. Нейропсихологическая диагностика при эпилепсии / Л.И. Вассерман // Эпилепсия / Под ред. Н. Г. Незнанова. – СПб., 2010. – С. 185 – 214.

20. Введенская, И.В. Динамика биоэлектрической активности головного мозга при хирургическом лечении эпилепсии различного генеза в детском возрасте / И.В. Введенская, О.Б. Пескова // Вопросы детской нейрохирургии. – Л., 1985. – С. 105–110.

21. Гармашов, Ю.А. Принципы диагностики и хирургического лечения эпилепсии с использованием короткофокусного стереотаксиса / Ю.А. Гармашов, Н.П. Рябуха, А.С. Иова, А.Ю. Гармашов // Актуальные вопросы стереонейрохирургии эпилепсии. – СПб., 1993. – С. 21-27.

22. Гармашов, Ю.А. Концепция формирования эпилептического очага при симптоматической эпилепсии / Ю.А. Гармашов // Нейрохир. и неврол. детского возраста. – 2004. – № 1. – С. 53–58.

23. Гасто, А. Терминологический словарь по эпилепсии. Часть 1. Определение. Всемирная Организация Здравоохранения / А. Гасто. – Женева, 1975. – 90 с.

24. Гехт, А.Б. Современные стандарты диагностики и лечения эпилепсии в Европе / А.Б. Гехт, Г.Н. Авакян, Е.И. Гусев // Журн. неврол. и психиатр. им. С.С. Корсакова. – 1999. – № 7. – С. 4- 7.

25. Гнездицкий, В.В. Обратная задача ЭЭГ и клиническая электроэнцефалография / В.В. Гнездицкий. – Таганрог: Изд–во Таганрогск. тех. ун–та, 2000. – 640 с.

26. Голанов, А.В. Опыт использования ОФЭКТ/КТ в нейрохирургической клинике / А.В. Голанов, Т.М. Котельникова, А.Г. Меликян и соавт. // Вопросы нейрохирургии им. Н.Н. Бурденко. – 2012. – Т. 76. – №1. – С. 85–91.

27. Громов, С.А. Контролируемая эпилепсия / С.А. Громов. – СПб.: ИИЦ Балтика, 2004. – 302 с.

28. Гузева, В.И., Клинические рекомендации по диагностике и лечению эпилепсии у детей / В.И. Гузева, Е.Д. Белоусова, В.А. Карлов и соавт. // Детская неврология, Вып. 1. Клинические рекомендации / Под редакцией Гузева В.И. М.: ООО «МК», 2014. – 328с.

29. Гусев, Е.И. Эпидемиология эпилепсии / И.Е. Гусев, А.Б. Гехт, В.А. Хаузер и соавт. // Современная эпилептология / Под ред. Е.И. Гусева, А.Б. Гехт. – М., 2011. – С. 77 – 85.

30. Гусев, Е.И. Эпилепсия и ее лечение. Руководство для врачей. 2-е изд., исправл. и дополненное / Е.И. Гусев, Г.Н. Авакян, А.С. Никифоров. – М.: Гоэтар-Медиа, 2016. – 393 с.

31. Дарбинян, В.Ж. Эпилепсия и пароксизмальные состояния. Клиника, диагностика, лечение / В.Ж. Дарбинян. – М., 2016. – 264 с.

32. Денисова, Н.П. Хирургическое лечение мезиальной височной эпилепсии с использованием интраоперационной и хронической электрокортикографии / Н.П. Денисова, Д.Ю. Рогов, А.А. Халепа // Нейрохирургия. – 2017, №3. – С. 20-26.

33. Дубикайтис, Ю. В. Патофизиологические механизмы формирования эпилептического синдрома у нейрохирургических больных / Ю. В. Дубикайтис, Г. С. Тиглиев, В. Б. Полякова и соавт. // Хирургическое лечение эпилепсии: Междунар. симп. по функциональной нейрохир. – Тбилиси, 1985. – С.71–72.

34. Жирмунская, Е.А. Клиническая электроэнцефалография / Е.А. Жирмунская. – М.: Мейби, 1991. – 216 с.

35. Земская, А.Г. Клиника, диагностика и хирургическое лечение эпилепсии у детей: Дис. … д-ра мед. наук / А. Г. Земская. – Л., 1966. – 605 с.

36. Земская, А.Г. Фокальная эпилепсия в детском возрасте / А.Г. Земская. - Л.: Медицина, 1971. – 264 с.

37. Земская, А.Г. Клиника, диагностика и хирургическое лечение многоочаговой эпилепсии у детей / А.Г. Земская, Н.П. Рябуха // Вопр. нейрохир. – 1980. – № 2. – С. 10–18.

38. Земская, А.Г. Тактика и результаты хирургического лечения многоочаговой эпилепсии / А.Г. Земская, Н.П. Рябуха, Ю.А. Гармашов // Журн. Вопр. нейрохир. им. Н.Н. Бурденко. – 1990. – № 1. – С. 15 –17.

39. Зенков, Л.Р. Клиническая электроэнцефалография с элементами эпилептологии / Л.Р. Зенков. – М.: МЕДпресс-информ, 2013. – 356 с.

40. Зотов, Ю.В. Хирургическое лечение очаговой эпилепсии у взрослых: Дис. ... д-ра мед. наук / Ю.В. Зотов – Л., 1971. – 345 с.

41. Зотов, Ю.В. Хирургическое лечение очаговой эпилепсии у взрослых / Ю.В. Зотов. – Л., 1975. – 104 с.

42. Зотов, Ю.В. Лобная, или генерализованная эпилепсия / Ю.В. Зотов // Журн. невропатол. и психиатр, им. С.С. Корсакова. – 1976. – № 12. – С. 1794–1797.

43. Казарян, А.А. Гемисферотомия: топографическая и микрохирургическая анатомия: автореферат дис. ... канд. мед. наук / А.А. Казарян. – М., 2010. – 23 с.

44. Кандель, Э. И. Функциональная и стереотаксическая нейрохирургия / Э. И. Кандель. – М.: Медицина, 1991. – 367 с.

45. Карлов, В.А. Эпилепсия у детей, взрослых мужчин и женщин / В.А. Карлов. – М.: Медицина, 2010. – 720 с.

46. Касумов, В.Р. Ближайшие и отдаленные результаты хирургического лечения многоочаговой эпилепсии / В.Р. Касумов // Бюллетень сибирской медицины. – 2009. – №1(2). – С. 42-46.

47. Касумов, В.Р. Особенности клиники, диагностики и хирургического лечения фармакорезистентной эпилепсии: Дис. … д-ра мед. наук / В.Р. Касумов. – СПб., 2011. – 242 с.

48. Коновалов, А. Н. Хирургическое лечение фармакорезистентной височной эпилепсии и анализ факторов влияющих на результат / А. Н. Коновалов, Е. И. Гусев, А. Б. Гехт и соавт. // Журн. неврол. и психиатр. им. С.С. Корсакова.– 2008а. – № 2. – С. 3–9.

49. Коновалов, А.Н. Гемисферотомия в лечении фармакорезистентной симптоматической эпилепсии у больных с энцефалитом Расмуссена / А.Н. Коновалов, А.А. Казарян, Н.А. Архипова, А.Г. Меликян и соавт. // Вопросы нейрохирургии им. Н.Н. Бурденко. – 2008б. – №2. – С. 36-40.

50. Копачев, Д.Н. Склероз гиппокампа: патогенез, клиника, диагностика, лечение / Д.Н. Копачев, Л.В. Шишкина, В.Г. Быченко и соавт. // Вопросы нейрохирургии им. Н.Н. Бурденко. – 2016. – Т. 80, №4. – С. 109-116.

51. Коптелова, А.М. Применение магнитоэнцефалографии в дооперационном обследовании пациентов с фармакорезистентной эпилепсией / А.М. Коптелова, Н.А. Архипова, А.Л. Головтеев и соавт. // Вопросы нейрохирургии им. Н.Н. Бурденко. – 2013. – Т.77, №6. – С. 14-21.

52. Корниенко, В.Н. Диагностическая нейрорадиология: в 3 т. – 2–е изд. / В.Н. Корниенко, И.Н. Пронин. – М., 2008. – Т. 2. – 355 с.

53. Корсакова, М.Б. Сопоставление электрокортикографических паттернов и типов фокальных корковых дисплазий у детей с эпилепсией / М.Б. Корсакова,

А.Б. Козлова, Н.А. Архипова и соавт. // Вопросы нейрохирургии им. Н.Н. Бурденко. – 2015. – Т. 79, №5. – С. 19-27.

54. Крылов, В.В. Клинические рекомендации по предоперационному обследованию и хирургическому лечению пациентов с фармакорезистентными формами эпилепсии / В.В. Крылов, А.Б. Гехт, И.С. Трифонов и соавт. – Москва, 2015. – 22 с.

55. Крылов, В.В. Результаты хирургического лечения пациентов с фармакорезистентными формами эпилепсии / В.В. Крылов, А.Б. Гехт, И.С. Трифонов и соавт. // Нейрохирургия. – 2017. – №1. – С.15-22.

56. Крылов, В.В. Хирургия эпилепсии / В.В. Крылов, А.Б. Гехт, А.Ю. Григорьев и соавт. – М.: АБВ-пресс, 2019. – 408 с.

57. Майорчик, В.Е. Клиническая электрокортикография / В.Е. Майорчик. – Л.: Медицина, 1964. – 228 с.

58. Меликян, А.Г. Гемисферэктомия в лечении симптоматической эпилепсии у детей / А.Г. Меликян, Ю.В. Кушель, А.Н. Воробьев и соавт. // Вопросы нейрохирургии им. Н.Н. Бурденко. – 2016. – Т. 80, №3. – С. 13-24.

59. Мержоев, А.М. Комплексная диагностика и дифференцированное хирургическое лечение больных фармакорезистентной симптоматической лобно-долевой эпилепсией: автореферат дис. ... канд. мед. наук наук / А.М. Мержоев. – СПб., 2010. – 22 с.

60. Мухин, К.Ю. Эпилепсия. Атлас электроклинической диагностики / К.Ю. Мухин, А.С. Петрухин, Л.Ю. Глухова. – М.: Альварес, 2004. – 440 с.

61. Нестеров, Л.Н. Клиника, диагностика и хирургическое лечение эпилепсии / Л.Н. Нестеров. – Куйбышев, 1978. – 108 с.

62. Новиков, А.Е. Эволюция в клинической эпилептологии / А.Е. Новиков. – Иваново, 2006. – 388 с.

63. Одинак, М.М. Эпилепсия: этиопатогенез. Клиника. Дифференциальная диагностика. Медикаментозное лечение / М.М. Одинак, Д.Н. Дыскии. – СПб., 1997. – 223 с.

64. Пенфилд, У. Эпилепсия и мозговая локализация. Патофизиология, лечение и профилактика эпилептических приладкой / У. Пенфилд, Т. Эриксон. – М.: Медгиз, 1949. – 452 с.

65. Пенфилд, У. Эпилепсия и функциональная анатмия головного мозга / У. Пенфилд, Г. Джаспер; пер. с англ. – М.: НИЛ, 1958. – 482 с.

66. Петрухин, А.С. Эпилептология детского возраста. Руководство для врачей / А.С. Петрухин. – М.: Медицина, 2000. – 624 с.

67. Пирес ду Агиар, П.Э. Гемисферэктомия: Почему мы все еще используем этот метод в лечении эпилепсии? Технические ошибки, результаты и осложнения / П.Э. Пирес ду Агиар, Б. Кампорезе, А. ду Моура Лима и соавт. // Нейрохирургия. – 2018. – Т.20, №1. – С. 56-63.

68. Погодаев, К. И. Эпилептология и патохимия мозга: (к теории патогенеза и лечения эпилепсии) / К. И. Погодаев. – М.: Медицина, 1981. – 288 с.

69. Поленов А.Л. Основы практической нейрохирурги / А.Л. Поленов. – М.: Медгиз, 1948. – 548 с.

70. Полякова, В.Б. Атлас электроэнцефалограмм детей с различной патологией головного мозга / В.Б. Полякова. - М.: МЕДпресс-инфрм, 2015. - 280 с.

71. Понятишин, А.Е. Электроэнцефалогрфия в неонатальной неврологии / Понятишин А.Е., Пальчик А.Б. // СПб.: "СОТИС-Мед", 2010. – 172 с.

72. Рачков, Б.М. Опыт комплексного лечения эпилепсии в условиях специализированного учреждения / Б.М. Рачков, Ф.А. Федорниковаю – Л.: Медицина, 1978. – 184с.

73. Рогулов, В.А. Сочетанные односторонние последовательные открытые и стереотаксические операции в хирургическом лечении эпилепсии взрослых и детей / В.А. Рогулов, С.Л. Яцук. – В сб.: Комплексное лечение эпилепсии. Л., 1982. - С. 43 – 48.

74. Рогулов, В.А. Стереотаксическое лечение эпилепсии с генерализованными припадками у детей и подростков: автореф. дис. … д-ра мед. наук / В.А. Рогулов. – Л., 1986. – 43 с.

75. Рябуха, Н.П. Особенности клиники и диагностики мноогоочаговой эпилепсии: дис. … д–ра мед. наук / Н.П. Рябуха. – Л., 1986. – 399 с.

76. Рябуха, НП. Многоочаговая эпилепсия (этиопатогенез, клиника, диагностика и хирургическое лечение) / Н.П. Рябуха, В.П. Берснев. – СПб.: Изд-во ФГУ «РНХИ им. проф. А.Л. Поленова Росмедтехнологий», 2009. – 216 с.

77. Савченко, Ю.Н. Эпилепсия: Нейрохирургическая коррекция в комплексном лечении заболевания / Ю.Н. Савченко, А.Ю. Савченко. – Омск, 2007. – 427 с.

78. Сакарэ, К.М. Стереотаксическая гиппокампотомия в лечении височной эпилепсии / К.М. Сакарэ. – Кишенев: Штиинца, 1985. – 119 с.

79. Сараджишвили, П.М. Эпилепсия. / П.М. Сараджишвили, Т.Ш. Геладзе. – М.: Медицина, 1977. – 303 с.

80. Скоромец, А.А. Неврологический статус и его интерпритация: учеб. руковдство для врачей / А.А. Скоромец, А.П. Скоромец, Т.А. Скоромец.; под ред. проф. М.М. Дьяконова. – 3-е изд. – М.: МЕДпресс-информ, 2013. – 256 с.

81. Скрябин, В.В. Хирургическое лечение очаговых форм эпилепсии / В.В. Скрябин, Б.Н. Бейн – Свердловск. Изд-во Урал. ун-та, 1986. – 124 с.

82. Степанова, Т.С. Нейрофизиологические особенности эпилепсии детского возраста: Метод. рекомендации / Т.С. Степанова, Д.А. Виноградова, С.Л. Яцук. – СПб., 1994. – 16 с.

83. Степанова, Т.С. Нейрофизиологическая характеристика, показания и хирургическое лечение сложных фармакорезистентных форм парциальной эпилепсии у детей и подростков: Пособие для врачей. / Т.С. Степанова, С.Л. Яцук, К.Э. Лебедев и соавт. – СПб., 2001. – 24 с.

84. Степанова, Т.С. Методы активации эпилептических очагов в ЭЭГ, ЭКоГ, ЭСКоГ перед операцией и во время оперативных вмешательств: Пособие для врачей / Т.С. Степанова, Р.Д. Касумов, В.П. Берснев и соавт. – СПб., 2005. – 25 с.

85. Степанова, Т.С. Современные методы диагностики и хирургическое лечение височной эпилепсии: Пособие для врачей. / Т.С. Степанова, Р. Д. Касумов, С.В. Кравцова и соавт. – СПб., 2005. – 30 с.

86. Телегина, А.А. Таламическая подкорковая и корковая чувствительные формы эпилепсии и их лечение // Под ред. В.П. Берснева. – СПб, 2016. – 136 с.

87. Темин, П.А. Эпилепсия и судорожные синдромы у детей: Руководство для врачей / Под ред. П.А. Темина, М.Ю. Никаноровой. – 2-е изд., перераб. и доп. – М.: Медицина, 1999. – 656 с.

88. Тютин, Л.А. Современные возможности лучевой диагностики эпилепсии височной доли / Л.А. Тютин, А.А. Станевский // Вестн. рентгенол. и радиол. – 2002. – № 4. – С. 54 – 62.

89. Угрюмов, В.М. Диагностика и хирургическое лечение травматической эпилепсии / В.М. Угрюмов, Е.Г. Лубенский, С.С. Калинер и соавт. - Л.: Медицина, 1967. – 231 с.

90. Угрюмов, В.М. Хирургическое лечение эпилепсии и клинико–физиологическое обоснование его / В.М. Угрюмов // Клиника, диагностика и хирургическое лечение эпилепсии. – Л., 1968. – С. 3–9.

91. Угрюмов, В.М. Общие принципы хирургического лечения эпилепсии (клинико–физиологические аспекты / В.М. Угрюмов, Т.С. Степанова, К.В. Грачев и соавт. //Журн. невропатол. и психиатр. им. С.С. Корсакова. – 1971. – Т. 71, № 3. – С. 384–390.

92. Хачатрян, В.А. Комплексное лечение прогредиентных форм эпилепсии: дис. …канд. мед. наук / В.А. Хачатрян. – Л., 1986. – 284 с.

93. Хачатрян, В.А. Диагностика и лечение прогредиентных форм эпилепсии / В.А. Хачатрян, В.П. Берснев, А.С. Шершевер и соавт. – СПб: Десятка, 2008. – 264 с.

94. Хачатрян, В.А. Некоторые актуальные проблемы хирургии эпилепсии / Хачатрян В.А. // Нейрохир. и неврол. детского возраста. – 2016. – № 4 (50). – С. 8-15.

95. Хачатрян, В.А. Неспецифические методы хирургического лечения эпилепсии / В.А. Хачатрян, М.Р. Маматханов, А.С. Шершевер и соавт. – Тюмень.: Изд-во Тюменского государственного университета, 2016. – 544 с.

96. Холин, А.В. Магнитно-резонансная томография при заболеваниях центральной нервной системы / А.В. Холин. – СПб.: Гиппократ, 2007. – 256 с.

97. Чубинидзе, А.И. О морфогенезе эпилептических припадков / А.И. Чубинидзе, М.А. Чубинидзе // Журнал невропатологии и психиатрии. – 1982. – Т.82, № 6. – С. 6-9.

98. Чхенкели, С.А. Эпилепсия и ее хирургическое лечение / С.А. Чхенкели, М. Шрамка. – Братислава: Веда, 1990. – 276 с.

99. Шарков, А.А. Хирургия эпилепсии при многоочаговом поражении головного мозга у детей с туберозным склерозом / А.А. Шарков, А.Н. Воробьев, А.А. Троицкий и соавт. // Российский вестник перинатологии и педиатрии. – 2015. – Т. 60, № 4. – С. 226-227.

100. Шершевер, А.С. Пути оптимизации хирургического лечения фармакорезистентной эпилепсии: Дис. … д-ра мед. наук / А.С. Шершевер. – СПб., 2003. – 270 с.

101. Шершевер, А.С. Хирургическое лечение эпилепсии / А.С. Шершевер. – Екатеренбург, 2005. – 164 с.

102. Шефер, Д. Г. Отдаленные результаты хирургического лечения височной эпилепсии методом частичной резекции височной доли / Д.Г. Шефер, Ю.И. Беляев, Б.Н. Бейн и соавт. // Вопр. нейрохир. им. Н.Н. Бурденко – 1970. – № 3. – С. 17–24.

103. Шрамка, М. Эпилепсия и ее хирургическое лечение / М. Шрамка, С.А. Чхенкели. – Братислава: Веда, 1993. – 290 с.

104. Яцук, С.Л. Стереотаксическая амигдалэктомия в лечении детей, больных эпилепсией / С.Л. Яцук // Вопр. нейрохир. им. Н.Н. Бурденко. – 1997. – № 3. – С. 27–29.

105. Яцук, С.Л. Хирургическое лечение генерализованной эпилепсии / С. Л. Яцук, И. Е. Повереннова, Г. Н. Алексеев и соавт. – СПб.: Изд–во ФГУ РНХИ им. проф. А.Л. Поленова Росмедтехнологий, 2008. – 338 с.

106. Adams, C.B. Hemispherectomy--a modification / C.B. Adams // J Neurol Neurosurg Psychiatry. – 1983. – Vol. 46 (7). – P. 617-619.

107. Adelson, P.D. Temporal lobectomy in children with intractable seizures / P.D. Adelson // Pediatr Neurosurg. – 2001. – Vol. 34 (5). – P. 268-277.

108. Adhami, S. Postoperative seizure control / S. Adhani, C. Harini // Pediatric epilepsy surgery: preoperative assessment and surgical treatment. – 2nd ed / O. Cataltepe, G.I. Jallo. – Thime, 2019. – P. 667-676.

109. Alarcon, G. Is it worth pursuing surgery for epilepsy in patients with normal neuroimaging? / G. Alarcon, A. Valentin, C. Watt et al. // J Neurol Nerosurg Psychiatry. – 2006. – Vol. 77 (4). – P.474-80.

110. AlBaradie, R. Epileptic encephalopathy syndromes in infancy / R. AlBaradie // Epilepsy in children – clinical and social aspects / Z Petelin Gadze. – InTech Publisher, 2011. – P. 47-58.

111. Alexander, H. Magnetic resonance-guidid laser interstitial thermal therapy for the treatment of non-lesional insular epilepsy in pediatric patients: thermal dynamic and volumetric factors influencing seizure outcomes / H. Alexander, K. Cobourn, I. Fayed et al. // Childs Nerv Syst. – 2019. – Vol. 35 (3). – P. 453-461.

112. Al-Zvaini, I. Neonatal seizures. Epilepsy in children – clinical and social aspects / I. Al-Zvaini // Epilepsy in children – clinical and social aspects / Edited by Z Petelin Gadze - InTech Publisher, 2011. – P. 27-46.

113. Anastasopoulos, C. Local and global fiber tractography in patients with epilepsy / C. Anastasopoulos, M. Reisert, V.G. Kiselev et al. // Am J Neuroradiol. – 2014. – Vol. 35 (2). – P. 291-6.

114. Anderer, E.C. Extratemporal resection / E.C. Anderer, R.J. Bollo, H.L. Weiner // Pediatric epilepsy surgery: preoperative assessment and surgical treatment / O. Cataltepe, G.I. Jallo. – Thime, 2010. – P. 174-184.

115. Anderson, D.P. FMRI lateralization of expressive language in children with cerebral lesions / D.P. Anderson, A.S. Harvey, M.M. Saling et al. // Epilepsia. – 2006. - Vol. 47 (6). – P .998-1008.

116. Ansari, S.F. Surgery for extratemporal nonlesional epilepsy in adults: an outcome meta-analysis / S.F. Ansari, R.S. Tubbs, C.L. Terry, A.A. Cohen-Gadol // Acta Neurochir (Wien). – 2010. – Vol. 152. – P. 1299-1305.

117. Arzimanoglou, A. Pediatric Epilepsy Surgery / Arzimanoglou A., Cross J.H., Gaillard W.D., et al. – John Libbey Eurotext, Paris, – 2016. – 567 p.

118. Assaf, B.A. Magnetoencephalography source localization and surgical outcome in temporal lobe epilepsy / B.A. Assaf, K.M. Karkar, K.D. Laxer et al. // Clin.Neurophysiol. – 2004. – Vol. 115. – P. 2066-76.

119. Atlas: Epilepsy care in the world. – World Health Organization, 2005. – 326 p.

120. Auvin, S. Hemiconvulsion-hemiplegia-epilepsy syndrome: Current understandings / S. Auvin, V. Bellavoine, D. Merdariu et al. // Eur J Paediatr Neurol. – 2012. – Vol. 16. – P. 413-21.

121. Bahuleyan, B. Endoscopic total corpus callosotomy: cadaveric demonstration of a new approach / B. Bahuleyan, T.W. Vogel, S. Robinson et al. // Pediatr Neurosurg. – 2011. – Vol. 47. – P. 455–460.

122. Bailey, P. The surgical treatment of psychomotor epilepsy / P. Bailey, F.A. Gibbs // J.Am.Med.Assoc. – 1951. – Vol. 145. – P. 365-70.

123. Baldeweg, T. Functional MRI in Pediatric Epilepsy Surgery / T. Baldeweg, F. Liegeois // Pediatric epilepsy surgery: preoperative assessment and surgical treatment / O. Cataltepe, G.I. Jallo. – Thime, 2010. – P. 74-81.

124. Balogh, A. The role of the insula in the parieto-frontomedial epileptic network. Clues from successful surgical treatment / A. Balogh, A. Anwar, A. Kelemen et al // Ideggyogy Sz. – 2017. – Vol. 70 (5-6). – P. 203-208.

125. Bansal, S. Seizure Outcomes in Children Following Electrocorticography-Guided Single-Stage Surgical Resection / S. Bansal, A.J. Kim, A.T. Berg et al. // Pediatr Neurol. – 2017. – Vol. 71. – P. 35-42.

126. Basheer, S.N. Hemispheric surgery in children with refractory epilepsy: seizure outcome, complications, and adaptive function / S.N. Basheer, M.B. Connolly, A. Lautzenhiser et al. // Epilepsia. – 2007. – Vol. 48 (1). – P. 133-140.

127. Barba, C. Temporal plus epilepsy is a major determinant of temporal lobe surgery failures / C. Barba, S. Rheims, L. Minotti et al. // Brain. – 2016. – Vol. 139 (Pt 2). – P. 444-51.

128. Bartolomei, F. Long-term efficacy of gamma knife radiosurgery in mesial temporal lobe epilepsy / F. Bartolomei, M. Hayashi, M. Tamura et al. // Neurology. – 2008. – Vol. 70 (19). – P. 1658-1663

129. Bate, H. The seizure outcome after amygdalohippocampectomy and temporal lobectomy / H. Bate, P. Eldridge, T. Varma et al. // Eur.J.Neurol. – 2007. – Vol. 14. – P. 90-4.

130. Baxendale, S. Predicting memory decline following epilepsy surgery: a multivariate approach / S. Baxendale, P. Thompson, W. Harkness, J. Duncan // Epilepsia. – 2006. – Vol. 47. – P. 1887-94.

131. Baxendale, S. The role of the Wada test in the surgical treatment of temporal lobe epilepsy: an international Survey / S. Baxendale, P. Thompson, S. Duncan // Epilepsia. – 2008. – Vol. 49. – P. 715-20, discussion 720-5.

132. Behrens, E. Surgical and neurological complications in a series of 708 epilepsy surgery procedures / E. Behrens, J. Schramm, J. Zentner, R. König // Neurosurgery. – 1997. – Vol. 41 (1). – P. 1-9; discussion 9-10.

133. Ben-Ari, Y. Effects of seizures on developmental processes in the immature brain / Y. Ben-Ari, G.L. Holmes // Lancet Neurol. – 2006. – Vol. 5 (12). – P. 1055-63.

134. Benifla, M. Multiple subpial transections in pediatric epilepsy: indications and outcomes / M. Benifla, H. Otsubo, A. Ochi et al. // Childs Nerv Syst. – 2006a. – Vol. 22(8). – P. 992-998.

135. Benifla, M. Temporal lobe surgery for intractable epilepsy in children: an analysis of outcomes in 126 children / M. Benifla, H. Otsubo, A. Ochi et al. // Neurosurgery. - 2006b. – Vol. 59 (6). – P.1203-1214.

136. Benifla, M. Neurosurgical management of intractable rolandic epilepsy in children: role of resection in eloquent cortex / M. Benifla, F.Jr. Sala, J. Jane et al. // J Neurosurg Pediatr. – 2009. – Vol. 4 (3). – P. 199-216.

137. Benifla, M. Temporal lobe surgery for intractable epilepsy in children: What to do with the hippocampus? / M. Benifla, O. Bennet-Back, Z. Shorer et al. // Seizure. – 2017. – Vol. 52. – P. 81-88.

138. Benke, T. Language lateralization in temporal lobe epilepsy: a comparison between fMRI and the Wada Test / T. Benke, B. Koylu, P. Visani et al. // Epilepsia. – 2006. – Vol. 47. – P. 1308-19.

139. Berg, A.T. Early development of intractable epilepsy in children: a prospective study / A.T. Berg, S. Shinnar, S.R. Levy et al. // Neurology. – 2001. – Vol. 56. – P. 1445-52.

140. Berg, A.T. Defining intractability: comparisons among published definitions / A.T. Berg, M.M. Kelly // Epilepsia. – 2006. – Vol. 47 (2). – P. 431-6.

141. Berg, A.T. How long does it take for epilepsy to become intractable? A prospective investigation / A.T. Berg, B.G. Vickrey, F.M. Testa et al. // Ann Neurology. – 2006. – Vol. 60 (1). – P. 73-9.

142. Bien, C.G. Limbic encephalitis as a precipitating event in adult-onset temporal lobe epilepsy / C.G. Bien, H. Urbach, J. Schramm et al. // Neurology. – 2007. – Vol. 69. – P. 1236–1244

143. Binder, D.K. Transsylvian functional hemispherectomy / D.K. Binder, J. Schramm // Childs Nerv Syst. – 2006. – Vol. 22(8). – P. 960-966

144. Binder, D.K. Surgical treatment of occipital lobe epilepsy / D.K. Binder, M. Von Lehe, T. Kral et al. // J Neurosurg. – 2008. – Vol. 109 (1). – P. 57-69.

145. Binder, J.R. Use of preoperative functional MRI to predict verbal memory decline after temporal lobe epilepsy surgery / J.R. Binder, D.S. Sabsevitz, S.J. Swanson et al. // Epilepsia. – 2008. – Vol. 49. – P. 1377-94.

146. Binder, D.K. Surgical treatment of parietal lobe epilepsy / D.K. Binder, M. Podlogar, H. Clusmann et al. // J Neurosurg. – 2009. – Vol. 110(6). – P. 1170-8.

147. Blount, J.P. Multiple subpial transections in the treatment of pediatric epilepsy / J.P. Blount, W. Langburt, H. Otsubo et al. // J Neurosurg. – 2004. – Vol. 100(2, suppl Pediatrics). – P. 118-124

148. Blount, J.P. Surgical Failure and Reoperations / J.P. Blount, H. Kim, C.G. Rozelle, P. Kankirawatana // Pediatric epilepsy surgery: preoperative assessment and surgical treatment / O. Cataltepe, G.I. Jallo. – Thime, 2010. – P. 309-319.

149. Blount, JP. Extratemporal resections in pediatric epilepsy surgery an overview / J.P. Blount // Epilepsia. – 2017. – Vol. 58. Suppl 1. – P. 19-27.

150. Blume, W.T. Indices of resective surgery effectiveness for intractable nonlesional focal epilepsy / W.T. Blume, G.R. Ganapathy, D. Munoz, D.H. Lee // Epilepsia. – 2004. – Vol. 45 (1). – P. 46-53.

151. Bonilha, L. Does resection of the medial temporal lobe improve the outcome of temporal lobe epilepsy surgery? / L. Bonilha, C.L. Yasuda, C. Rorden et al. // Epilepsia. – 2007. – Vol. 48. – P. 571-8.

152. Bonilha, L. Automated MRI analysis for identification of hippocampal atrophy in temporal lobe epilepsy / L. Bonilha, J.J. Halford, C. Rorden et al. // Epilepsia. – 2009. – Vol. 50. – P. 228-33.

153. Boshuisen, K. Contralateral MRI abnormalities affect seizure and cognitive outcome after hemispherectomy / K. Boshuisen, M.M. van Schooneveld, F.S. Leijten et al. // Neurology. – 2010. – Vol. 75 (18). – P. 1623-30.

154. Bourgeois, M. Lesionectomy in the pediatric age / M. Bourgeois, F. Di Rocco, C. Sainte-Rose // Childs Nerv Syst. – 2006. – Vol. 22 (8). – P. 931-935.

155. Bouvard, S. Seizure-related short-term plasticity of benzodiazepine receptors in partial epilepsy: a [1lC) flumazenil-PET study / S. Bouvard, N. Costes, F. Bonnefoi et al. // Brain. – 2005. – Vol. 128 (pt6). – P. 1330-1343.

156. Bower, R.S. Repeat resective surgery in complex pediatric refractory epilepsy: lessons learned / R.S. Bower, E.C. Wirrell, L.J. Eckel et al. // J Neurosurg Pediatr. – 2015. – Vol. 16 (1). – P. 94-100.

157. Boyer, K.M. Preoperative Neuropsychological and Cognitive Assessment / K.M. Boyer // Pediatric epilepsy surgery: preoperative assessment and surgical treatment. – 2nd ed / O. Cataltepe, G.I. Jallo. – Thime, 2019. – P. 103-110.

158. Broumandi, D.D. Best cases from the AFIP: hemimegalencephaly / D.D. Broumandi, U.M. Hayward, J.M. Benzian et al. // Radiographics. – 2004. – Vol. 24 (3). – P. 843-848.

159. Bruggemann, J.M. Application of statistical parametric mapping to SPET in the assessment of intractable childhood epilepsy / J.M. Bruggemann, S.S. Som, J.A. Lawson et al. // Eur J Nucl Med Mol Imaging. – 2004. – Vol. 31 (3). – P. 369-377.

160. Byrne, R.W. Epidural cylinder electrodes for presurgical evaluation of intractable epilepsy: technical note / R.W. Byrne, K.W. Jobe, M.C. Smith et al. // Surgical neurology. – 2008. – Vol. 70 (2). – P. 160-164.

161. Cao, K. Five-Year Long-Term Prognosis of Epileptic Children After Hemispheric Surgery: A Systematic Review and Meta-analysis / K. Cao, M. Liu, C. Wang et al. // Medicine (Baltimore). – 2016. – Vol. 95 (23). – P. 37-43.

162. Callaghan, B. Remission and relapse in a drug-resistant epilepsy population followed prospectively / B. Callaghan, M. Schlesinger, W. Rodemer et al. // Epilepsia. – 2011. – Vol. 52 (3). – P. 619-26.

163. Camfield, P. Incidence, prevalence and aetiology of seizures and epilepsy in children / P. Camfield, C. Camfield // Epileptic Disord. – 2015. – Vol. 17(2).–P. 117-23.

164. Castillo, E.M. When epilepsy interferes with word comprehension: findings in Landau-Kleffner syndrome / E.M. Castillo, I.J. Butter, J.E. Baumgartner et al. // J Child Neurol. – 2008. – Vol. 23(1). – P. 97-101.

165. Cataltepe, O. Pediatric epilepsy surgery: preoperative assessment and surgical treatment. – 2nd ed / O. Cataltepe, G.I. Jallo. – Thime, 2019. – 721 p.

166. Cataltepe, O. Hemispherectomy and hemispherotomy techniques in pediatric epilepsy surgery: An Overview / O. Cataltepe // Pediatric epilepsy surgery: preoperative assessment and surgical treatment / O. Cataltepe, G.I. Jallo. – Thime, 2010. – P. 205-214.

167. Cats, E.A. Seizure freedom after functional hemispherectomy and a possible role for the insular cortex: the Dutch experience / E.A. Cats, K.H. Kho, O. Van Nieuwenhuizen et al. // J Neurosurg. – 2007. – Vol. 107(4 Suppl). – P. 275-80.

168. Cendes, F. Relationship between atrophy of the amygdala and ictal fear in temporal lobe epilepsy / F. Cendes, F. Andermann, P. Gloor et al. // Brain. – 1994. – Vol. 117. – P. 739-746.

169. Centeno, R.S. Presurgical evaluation and surgical treatment in children with extratemporal epilepsy / R.S. Centeno, E.M. Yacubian, A.C. Sakamoto et al. // Childs Nerv Syst. – 2006. – Vol. 22 (8). – P. 945-959.

170. Centeno, M. Optimising EEG-fMRI for Localisation of Focal Epilepsy in Children / M. Centeno, T.M. Tierney, S. Perani et al. // PLoS One. – 2016. – Vol. 11 (2). – e. 0149048.

171. Chang, E.F. Predictors of seizure freedom after surgery for malformations of cortical development / E.F. Chang, D.D. Wang, A.J. Barkovich et al. // Ann Neurol. – 2011. – Vol. 70. – P. 151-162.

172. Chen, I.S. Seizure outcome of intractable partial epilepsy in children / I.S. Chen, N. Wang, M.L. Lin // Pediatr Neurol. – 2002. – Vol. 26 (4). – P. 282-287.

173. Chen, Q. MRI-negative refractory partial epilepsy: role for diffusion tensor imaging in high field MRI / Q. Chen, S. Lui, C.X. et al. // Epilepsy Res. – 2008. – Vol. 80. – P. 83-9.

174. Chernov, M.F. Role of proton magnetic resonance spectroscopy in preoperative evaluation of patients with mesial temporal lobe epilepsy / M.F. Chernov, T. Ochiai, Y. Ono et al. // J.Neurol.Sci. – 2009. – Vol. 285. – P. 212-9.

175. Choi, H. Epilepsy surgery for pharmacoresistant temporal lobe epilepsy: a decision analysis / H. Choi, R.L. Sell, L. Lenert et al. // JAMA. – 2008. – Vol. 300(21). – P. 2497–2505.

176. Choi, S.A. Surgical outcome and predictive factors of epilepsy surgery in pediatric isolated focal cortical dysplasia / S.A. Choi, S.Y. Kim, H. Kim et al. // Epilepsy Res. – 2018. – Vol.139. – P. 54-59.

177. Ciliberto, M.A. Palliative hemispherotomy in children with bilateral seizure onset / M.A. Ciliberto, D. Limbrick, A. Powers et al. // J Neurosurg Pediatr. – 2012. – Vol. 9(4). – P. 381-8.

178. Cloppenborg, T. Differences in pediatric and adult epilepsy surgery: A comparison at one center from 199o to 2014 / T. Cloppenborg, T.W. May, I. Blumcke et al. // Epilepsia. – 2019. – Vol. 60 (2). – P. 233-245.

179. Clusmann, H. Analysis of different types of resection for pediatric patients with temporal lobe epilepsy / H. Clusmann, T. Kral, U. Gleissner et al. // Neurosurgery. – 2004. – Vol. 54(4). – P. 847 – 860.

180. Cohen-Gadol, A.A. Long-term outcome of epilepsy surgery among 399 patients with nonlesional seizure foci including mesial temporal lobe sclerosis / A.A. Cohen-Gadol, B.G. Wilhelmi, F. Collignon et al. // J Neurosurg. – 2006. – Vol. 104 (4). – P. 513-24.

181. Collinge, S. Presurgical mapping of eloquent cortex for paediatric epilepsy surgery candidates: Evidence from a review of advanced functional neuroimaging / S. Collinge, G. Prendergast, S.T. Mayers et al. // Seizure. – 2017. – Vol. 52. – P. 136-146.

182. Colombo, N. Focal cortical dysplasias: MR imaging, histopathologic, and clinical correlations in surgically treated patients with epilepsy / N. Colombo, L. Tassi, C. Galli et al. // Am J Neuroradiol. – 2003. – Vol. 24 (4). – P. 724-733.

183. Colonelli, C. Psychopathology in children before and after surgery for extratemporal lobe epilepsy / C. Colonelli, J.H. Cross, S. Davies et al. // Developmental Medicine and Childe Neurology. – 2012. – Vol. 54. – P. 521-526.

184. Colosimo, E. Electroclinical features of a family with simple febrile seizures and temporal lobe epilepsy associated with SCN1A loss-of-function mutation / E. Colosimo, A. Gambardella, M. Mantegazza // Epilepsia. – 2007. – Vol.48. – P. 1691–1696.

185. Comair, Y.G. Transsylvian functional hemispherectomy: patient selection and results / Y.G. Comair // Epilepsy Surgery. – 2nd ed / H.O. Luders, Y.G. – Philadelphia, PA: Lippincott Williams & Wilkins, 2001. – P. 699-704.

186. Cook, S.W. Cerebral hemispherectomy in pediatric patients with epilepsy: comparison of three techniques by pathological substrate in 115 patients / S.W. Cook, S.T. Nguyen, B. Hu et al. // J Neurosurg. – 2004. – Vol. 100(2, suppl Pediatrics). – P. 125-141.

187. Coppola, G. Malignant migrating partial seizures in infancy: an epilepsy syndrome of unknown etiology / G. Coppola // Epilepsia. – 2009. – Vol. 50(Suppl 5). – P. 49-51.

188. Cormack, F. The development of intellectual abilities in pediatric temporal lobe epilepsy / F. Cormack, J.H. Cross, E. Isaacs et al. // Epilepsia. – 2007. – Vol. 48(1). – P. 201-4.

189. Cossu, M. Epilepsy surgery in children: results and predictors of outcome on seizures / M. Cossu, G. Lo Russo, S. Francione et al. // Epilepsia. – 2008. – Vol. 49(1). – P. 65-72.

190. Cossu, G. Periinsular anterior quadrantotomy: technical note / G. Cossu, S. Lebon, M. Seeck et al. // J Neurosurg Pediatr. – 2018. – Vol. 21(2). P. 124-132.

191. Craciun, L. Investigation of paediatric occipital epilepsy using stereo-EEG reveals a better surgical outcome than in adults, especially when the supracalcarine area is affected / L. Cracium, D. Taussig, S. Ferrand-Sorbets et al. // Epileptic Disord. – 2018. – Vol. 20 (5). – P. 346-363.

192. Cross, J.H. Proposed criteria for referral and evaluation of children for epilepsy surgery: recommendations of the Sub-commission for Pediatric Epilepsy Surgery / J.H. Cross, P. Jayakar, D. Nordli et al. // Epilepsia. – 2006. – Vol. 47(6). – P. 952-959.

193. Cukiert, A. Extended, one-stage callosal section for treatment of refractory secondarily generalized epilepsy in patients with Lennox-Gastaut and Lennox-like syndromes / A. Cukiert, J.A. Burattini, P.P. Mariani et al. // Epilepsia. – 2006. – Vol. 47 (2). – P. 371-374.

194. Cukiert, A. Technical aspects of pediatric epilepsy surgery: Report of a multicenter, multinational web-based survey by the ILAE Task Force on Pediatric Epilepsy Surgery / A. Cukiert, B. Rydenhag, W. Harkness et al. // Epilepsia. – 2016. – Vol. 57(2). – P. 194-200.

195. Dallas, J. Neurosurgical approaches to pediatric epilepsy: Indications, techniques, and outcomes of common surgical procedures / J. Dallas, D.J. Englot, R.P. Naftel // Seizure. – 2018. – Vol.16. pii: S1059-1311(18)30546-6. Epub ahead of print

196. Dalmagro, C.L. Clinical features of patients with posterior cortex epilepsies and predictors of surgical outcome / C.L. Dalmagro, M.M. Bianchin, T.R. Velasco et al. // Epilepsia. – 2005. – Vol. 46(9). – P. 1442-9.

197. D'Agostino, M.D. Posterior quadrantic dysplasia or hemi-hemimegalencephaly: a characteristic brain malformation / M.D, D'Agostino, A. Bastos, C. Piras et al. // Neurology. – 2004. – Vol. 62(12). – P. 2214-2220.

198. Daniel, R.T. Peri-insular hemispherotomy: potential pitfalls and avoidance of complications / R.T. Daniel, J.G. Villemure // Stereotact Funct Neurosurg. – 2003. – Vol. 80(l-4). – P. 22-27.

199. Daniel, R.T. Posterior quadrantic resection and disconnection / R.T. Daniel, K.S. Babu, R. Jacob, J.G. Villemure // Pediatric epilepsy surgery. preoperative assessment and surgical treatment / O. Catalepe, G.I. Jallo. – Thieme, 2010. – P. 196-204.

200. Danielpour, M. Disconnective hemispherectomy / M. Danielpour, C.S. von Koch, S.G. Ojemann, et al. // Pediatr Neurosurg. – 2001. – Vol. 35(4). – P. 169-72.

201. Danielsson, S. Psychopathology, psychosocial functioning, and IQ before and after epilepsy surgery in children with drug-resistant epilepsy / S. Danielsson, G. Viggedal, S. Steffenburg et al. // Epilepsy Behav. – 2009. – Vol. 14(2). – P. 330-337.

202. D'Argenzio, L. Seizure outcome after extratemporal epilepsy surgery in childhood / L. D'Argenzio, M.C. Colonnelli, S. Harrison et al. // Dev Med Child Neurol. – 2012. – Vol. 54(11). – P. 995-1000.

203. Datta, A. Selective amygdalohippocampectomy: surgical outcome in children versus adults / A. Datta, D.B. Sinclair, M. Wheatley et al. // Can.J.Neurol.Sci. – 2009. – Vol. 36. – P. 187-91.

204. De Almeida, A.N. Hemispherectomy: a schematic review of the current techniques / A.N. De Almeida, R.Jr Marino, P.H. Aguiar et al. // Neurosurg Rev. – 2006. – Vol. 29 (2). – P. 97-102, discussion 102.

205. De Almeida, A.N. From lateral to mesial: the quest for a surgical cure for temporal lobe epilepsy / A.N. De Almeida, M.J. Teixeira, W.H. Feindel // Epilepsia. – 2008. – Vol. 49 (1). – P. 98-107.

206. Delalande, O. Parasagittal vertical hemispherotomy: surgical procedure / O. Delalande, G. Dorfmuller // Neurochirurgie. – 2008. – Vol. 54 (3). – P. 353-357.

207. De Ribaupierre, S. Hemispherotomy and other disconnective techniques / S. De Ribaupierre, O. Delalande // Neurosurg Focus. – 2008. – Vol. 25 (3). – E.14.

208. Devlin, A.M. Clinical outcomes of hemispherectomy for epilepsy in childhood and adolescence / A.M. Devlin, J.H. Cross, W. Harkness et al. // Brain. – 2003. – Vol. 126 (Pt 3). – P. 556-66.

209. Di Rocco, C. Hemimegalencephaly involving the cerebellum / C. Di Rocco, F. Novegno, G. Tamburrini, A. Ianelli // Pediatr Neurosurg. – 2001. – Vol. 35 (5). – P. 274-276.

210. Di Rocco, C. Anatomical hemispherectomy / C. Di Rocco, K. Fountas, L. Massimi // Pediatric epilepsy surgery: preoperative assessment and surgical treatment. - 2nd ed / O. Cataltepe, G.I. Jallo. – Thime, 2019. – P. 510-519.

211. Dlugos, D. Response to first drug tiral predicts outcome in childhood temporal lobe epilepsy / D. Dlugos, M. Sammel, B. Strom et al. // Neurology. – 2001. – Vol. 57(12). – P. 2259-64.

212. Donner, E.J. Understanding Death in Children With Epilepsy / E.J. Donner, P. Camfield, L. Brooks et al. // Pediatr Neurol. – 2017. – Vol. 70. – p. 7-15.

213. Dorfer, C. Vertical perithalamic hemispherotomy: a single-center experience in 40 pediatric patients withepilepsy / C. Dorfer, T. Czech, A. Dressler, et al. // Epilepsia. – 2013. – Vol. 54(11). – i. 1905-12.

214. Dorward, I.G. Extratemporal, nonlesional epilepsy in children: postsurgical clinical and neurocognitive outcomes // I.G. Dorward, J.B. Titus, D.D. Limbrick et al. // J Neurosurg Pediatr. – 2011. – Vol. 7(2). – P. 179-88.

215. Douglass, L.M. Surgical options for patients with Lennox-Gastaut syndrome / L.M. Douglass, J. Salpekar // Epilepsia. – 2014. – Vol. 55(suppl 4). – P. 21–28.

216. Dulac, O. Indications for surgery in childhood epilepsies: when and how should children be operated? / O. Dulac // Neurochirurgie. – 2008. – Vol. 54(3). – P.340-1.

217. Dunkley, C. Epilepsy surgery in children under 3 years / C. Dunkley, J. Kung, R.C. Scott et al. // Epilepsy Res. – 2011. – Vol. 93 (2-3). – P. 96-106.

218. Dupont, S. Understanding Lennox-Gastaut syndrome: insights from focal epilepsy patients with Lennox-Gastaut features / S. Dupont, R. Banica-Wolters, I. An-Gourfinkel et al. // J Neurol. – 2017. – Vol. 264(7). – P. 1388-1396.

219. Dwivedi, R. Surgery for Drug-Resistant Epilepsy in Children / R. Dwivedi, B. Ramanujam, P.S. Chandra et. al. // N Engl J Med. - 2017. – Vol. 377(17). – P. 1639-1647.

220. Elliott, R.E. Vagus nerve stimulation for children with treatment-resistant epilepsy: a consecutive series of 141 cases. Clinical article / R.E. Elliott, S.D. Rodgers, L. Bassani et al. // J Neurosurg Pediatr. – 2011a. – Vol. 7. – P. 491–500.

221. Elliott, R.E. Vagus nerve stimulation in 436 consecutive patients with treatment-resistant epilepsy: long-term outcomes and predictors of response / R.E. Elliott, A. Morsi, S.P. Kalhorn et al. // Epilepsy Behav. – 2011b. – Vol. 20. - P. 57–63.

222. Elliott, I. Quality of life in young adults who underwent resective surgery for epilepsy in childhood / I. Elliott, D.S. Kadis, L. Lach et al. // Epilepsia. – 2012. – Vol. 53. – P. 1577-1586.

223. El-Naggar, H. Simultaneous occurrence of nonepileptic and epileptic seizures during a single period of in-patient video-electroencephalographic monitoring / H. El-Naggar, P. Moloney, P. Widdess-Walsh et al. // Epilepsia Open. – 2017. – Vol. 2(4). – P. 467-471.

224. El Tahry, R. Post-resection electrocorticography has no added value in epilepsy surgery / R. El Tahry, S. Ferrao Santos, M. de Tourtchaninoff et. al. // Acta Neurol Belg. – 2016. – Vol. 116 (3). – P. 279-85.

225. Engel, J. Outcome with respect to epileptic Seizures / J. Engel, P.C. Van Ness, T.V. Rasmussen, L.M. Ojemann // Surgical Treatment of the Epilepsies, 2nd ed / J. Engel ed. – New York.: Raven Press, 1993. – P. 609–621.

226. Engel, J.Jr. Early Randomized Surgical Epilepsy Trial (ERSET) Study Group. Early surgical therapy for drug-resistant temporal lobe epilepsy: a randomized trial / J.Jr. Engel, M.P. McDermott, S. Wiebe et al. // JAMA. – 2012. – Vol. 307. – P. 922–930.

227. Engel, J., Jr. Seizures and Epilepsy, 2nd ed / J. Engel Jr. – Oxford: Oxford University Press, 2013. – 607 p.

228. Engel J., Jr. Overview of surgical treatment for epilepsy / J. Engel Jr.// The Treatment of Epilepsy, 4th ed / S. Shorvon, E. Perucca, J. Engel Jr., eds. – London: Wiley-Blackwell, 2015. – P. 709–722.

229. Englot, DJ. Epilepsy surgery trends in the United States, 1990-2008 / D.J. Englot, D. Ouyang, P.A. Garcia et al. // Neurology. – 2012. – Vol. 78. – P. 1200-1206.

230. Englot, D.J. Seizure outcomes after temporal lobectomy in pediatric patients / D.J. Englot, J.D. Rolston, D.D. Wang et al. // J Neurosurg Pediatr. – 2013a. – Vol. 12(2). – P. 134-41.

231. Englot, D.J. Seizure outcomes after resective surgery for extra-temporal lobe epilepsy in pediatric patients / D.J. Englot, J.D. Breshears, P.P. Sun et al. // J Neurosurg Pediatr - 2013b. – Vol. 12(2). – P. 126-33.

232. Englot, D.J. Epilepsy surgery failure in children: a quantitative and qualitative analysis / D.J. Englot, S.J. Han, J.D. Rolston et al. // J Neurosurg Pediatr. – 2014. – Vol. 14(4). – P. 386-95.

233. Erturk, O. Epilepsy Surgery in Children with Lesional Partial Epilepsies / O. Erturk, C. Ozkara, C. Yalcinkaya et al. // Turk Neurosurg. – 2015. – Vol. 25(6). – P.900-4.

234. Falconer, M.A. Discussion on the surgery of temporal lobe epilepsy: surgical and pathological aspects / M.A. Falconer // Proc.R.Soc.Med. – 1953. – Vol. 46. – P. 971-4.

235. Fauser, S. Clinical characteristics in focal cortical dysplasia: a retrospective evaluation in a series of 120 patients / S. Fauser, H.J. Huppertz, T. Bast et al. // Brain. – 2006. – Vol. 129(Pt7). – P. 1907-16.

236. Feindel, W. Temporal lobectomy with amygdalectomy and minimal hippocampal resection: review of 100 cases / W. Feindel, T. Rasmussen // Can J Neurol Sci. – 1991. – Vol. 18(4, suppl). – P. 603-605.

237. Fernandez, I.S. Electrocorticography for seizure foci mapping in epilepsy surgery / I.S. Fernandez, T. Loddenkemper // J Clin Neurophysiol. – 2013. – Vol. 30(6). – P. 554-70.

238. Fisher, R.S. ILAE Official Report: A practical clinical definition of epilepsy / Fisher R.S., Acevedo C., Arzimanoglou A. et al. // Epilepsia. – 2014. – Vol. 55 (4). – P. 475–482.

239. Foldvary, N. The localizing value of ictal EEG in focal epilepsy / N. Foldvary, G. Klem, J. Hammel et al. // Neurology. – 2001. – Vol. 57. – P. 2022-8.

240. Forsgren L. The epidemiology of epilepsy in Europe – a systematic review / L. Forsgren, E. Beghi, A. Oun, M. Sillanpa // Europ. J. Neurology. – 2005. – Vol. 12. – P. 245-253.

241. Francione, S. Drug-resistent parietal epilepsy: polymorphic ictal semiology does not preclude good post-surgical outcome / S. Francione, A. Liava, R. Mai et al. // Epileptic Disord. – 2015. – Vol. 17(1). – P. 32-46.

242. Freitag, Incidence of epilepsies and epileptic synfroms in children and adolescents: a population-based prospective study in Germany / C.M. Freitag, T.W. May, M. Pfafflin // Epilepsia. – 2001. – Vol. 42(8). –P. 979-985.

243. Freitag, H. Cognitive function in preschool children after epilepsy surgery: rationale for early intervention / H. Freitag, I. Tuxhorn // Epilepsia. – 2005. – Vol. 46(4). – P. 561-567.

244. Frings, L. Lateralization of hippocampal activation differs between left and right temporal lobe epilepsy patients and correlates with postsurgical verbal learning decrement / L. Frings, K. Wagner, U. Halsband et al. // Epilepsy Res. – 2008. – Vol. 78(2-3). – P. 161-170.

245. Gaillard, W.D. Atypical language in lesional and nonlesional complex partial epilepsy / W.D. Gaillard, M.M. Berl, E.N. Moore et al. // Neurology. – 2007. – Vol. 69(18). – P. 1761-1771.

246. Geller, E.B. Responsive neurostimulation: Review of clinical trials and insights into focal epilepsy / E.B. Geller // Epilepsy Behav. – 2018. – Vol. 88. – P. 11-20.

247. Ghaemi, K. Vagus nerve stimulation: outcome and predictors of seizure freedom in long-term follow-up / K. Ghaemi, A.E. Elsharkawy, R. Schulz et. al. // Seizure. – 2010. – Vol. 19. – P. 264–268.

248. Goffin, K. Neuronuclear assessment of patients with epilepsy / K. Goffin, S. Dedeurwaerdere, K. Van Laere et al. // Semin.Nucl.Med. – 2008. – Vol. 38. – P.227-39.

249. Goldring, S. Results of anterior temporal lobectomy that spares the amygdala in patients with complex partial seizures / S. Goldring, I. Edwards, G. W. Harding, K. Bernardo // J Neurosurg. – 1992. – Vol. 77(2). – P. 185-193.

250. Goldstein, R. Preoperative clinical, EEG, and imaging findings do not predict seizure outcome following temporal lobectomy in childhood / R. Goldstein, A.S. Harvey, M. Duchowny et al. // J Child Neurol. – 1996. – Vol. 11. – P. 445-450.

251. Goldstein, H.E. Safety and efficacy of stereoelectroencephalography in pediatric focal epilepsy: a single-center experience / H.E. Goldstein, B.E. Youngerman, B. Shao et al.// J Neurosurg Pediatr. – 2018. – Vol. 22(4). – P. 444-452.

252. Gonzalez-Martinez, J.A. Hemispherectomy for catastrophic epilepsy in infants / J.A. Gonzalez-Martinez, A. Gupta, P. Kotagal et al. // Epilepsia. – 2005. – Vol. 46(9). – P. 1518-1525.

253. González-Martínez, J.A. Long-term seizure outcome in reoperation after failure of epilepsy surgery / J.A. González-Martínez, T. Srikijvilaikul, D. Nair, W.E. Bingaman // Neurosurgery. – 2007. – Vol. 60(5). – P. 873-80; discussion 873-80.

254. Goodman, R.R. AES 2009 Annual Course: Reoperation for medically refractory epilepsy / R.R. Goodman // Epilepsy & Behavior. – 2011. – Vol. 20. – P. 241–246.

255. Graham, D. Corpus callosotomy outcomes in pediatric patients: A systematic review / D. Graham, M. Tisdall, D. Gill // Epilepsia. – 2016. – Vol. 57(7). – P. 1053-68.

256. Greiner, H.M. Acute postoperative seizures and long-term outcome following pediatric epilepsy surgery / H.M. Greiner, P.S. Horn, R. Arya et al. // Seizure. – 2014. – Vol. 23(6). – P. 483-6.

257. Greiner, H.M. Preresection intraoperative electrocorticography (ECoG) abnormalities predict seizure-onset zone and outcome in pediatric epilepsy surgery / H.M. Greiner, P.S. Horn, J.R. Tenney et al. // Epilepsia. – 2016. – Vol. 57(4).- P. 582-9.

258. Griessenauer, C.J. Hemispherectomy for treatment of refractory epilepsy in the pediatric age group: a systematic review / C.J. Griessenauer, S. Salam, P. Hendrix et al. // J Neurosurg Pediatr. – 2015. – Vol. 15(1). – P. 34-44.

259. Griffiths, P.D. Contrast-enhanced fluid-attenuated inversion recovery imaging for lepromeningeai disease in children / P.D. Griffiths, S.C. Coley, C.A. Romanowski et al. // AJNR Am J Neuroradiol. – 2003. – Vol. 24(4). – P. 719-723.

260. Guangming, Z. Synchronous recording of intracranial and extracranial EEG in temporal lobe epilepsy / Z. Guangming, Z. Huancong, Z. Wenjing et al. // Epilepsy Res. – 2009. – Vol. 85. – P. 46-52.

261. Guenot, M. Surgical treatment of epilepsy: outcome of various surgical procedures in adults and children / M. Guenot // Rev Neurol (Paris). – 2004. – Vol. 160(spec no 1). – P. 24l-30.

262. Guillaume, M.M. Technique de Resection de l`Insula / M.M. Guillaume, G. Mazars // Revue Neurologique. – 1949. - Vol. 81. – P. 900-903.

263. Haag, A. The Wada test in Austrian, Dutch, German, and Swiss epilepsy centers from 2000 to 2005: a review of 1421 procedures / A. Haag, S. Knake, H.M. Hamer et al. // Epilepsy Behav. – 2008. – Vol. 13. – P. 83-9.

264. Hader, W.J. Cortical dysplastic lesions in Children with intractable epilepsy: role of complete resection / W.G. Hader, M. Mackay, H. Otsubo et al. // J Neurosurg. – 2004. – Vol. 100 (2, suppl Pediatrics). – P. 110-117.

265. Hader, W.J. Complications of epilepsy surgery: a systematic review of focal surgical resection and invasive EEG monitoring / W.J. Hader, J. Tellez-Zenteno, A. Mectalfe // Epilepsia. – 2013. – Vol. 54(5). – P. 840-7.

266. Hallböök, T. Epilepsy surgery in children with drug-resistant epilepsy, a long-term follow-up / T. Hallböök, P. Tideman, I. Rosén et al. // Acta Neurol Scand. – 2013. – Vol. 128(6). – P. 414-21.

267. Hamer, H.M. Complications of invasive video-EEG monitoring with subdural grid electrodes / H.M. Hamer, H.H. Morris, E.J. Mascha et al. // Neurology. – 2002. – Vol. 58. – P. 97-103.

268. Hamiwka, L.D. Surgical approaches in cortical dysplasia / L.D. Hamiwka, R.T. Grondin, J.R. Madsen // Pediatric epilepsy surgery: preoperative assessment and surgical treatment / O. Catalepe, G.I. Jallo. – Thieme, 2010. – P. 185-195.

269. Harkness, W. Temporal lobe resections / W. Harkness // Childs Nerv Syst. – 2006. – Vol. 22(8). – P. 936-944.

270. Harroud, A. Temporal lobe epilepsy surgery failures: a review / A. Harroud, A. Bouthillier, A.G. Weil, D.K. Nguyen // Epilepsy Research and Treatment. – 2012. – Vol. 2012. – Article ID 201651, 10 pages.

271. Harvey, A.S. ILAE Pediatric Epilepsy Surgery Survey Taskforce. Defining the spectrum of international practice in pediatric epilepsy surgery patients / A.S. Harvey, J.H. Cross, S. Shinnar // Epilepsia. – 2008. – Vol. 49(1). – P. 146-155.

272. Hemb, M. Improved outcomes in pediatric epilepsy surgery: the UCLA experience, 1986-2008 / M. Hemb, T.R. Velasco, M.S. Parnes et al. // Neurology. - 2010. – Vol. 74(22). – P. 1768-75.

273. Hermann, B. Children with new-onset epilepsy: neuropsychological status and brain structure / B. Hermann, J. Jones, R. Sheth, et al. // Brain. – 2006. – Vol. 129. – P. 2609–19.

274. Hirfanoglu, T. Outcomes of resective surgery in children and adolescents with focal lesional epilepsy: The experience of a tertiary epilepsy center / T. Hirfanoglu, A. Serdaroglu, G. Kurt et al. // Epilepsy Behav. – 2016. – Vol. 63. – P. 67-72.

275. Hnojcikova, M. EEG and neuroimaging studies in young children having epilepsy surgery / M. Hnojcikova, K.C. Nickels, N.M. Wetjen et al. // Pediatr Neurol. 2010. – Vol. 43 (5). – P. 335-340.

276. Hosoyama, H. Long-term outcomes of epilepsy surgery in 85 pediatric patients followed up for over 10 years: a retrospective survey / H. Hosoyama, K. Matsuda, T. Mihara et al. // J Neurosurg Pediatr. – 2017. – Vol. 19 (5). – P. 606-615.

277. Hrachovy, R.A. Severe encephalopathic epilepsy in infants: infantile spasms (West syndrome) / R.A. Hrachovy, J.D. Frost Jr. // Pediatric epilepsy: diagnosis and therapy. – 3rd ed / J.M. Pellock, B.F.D. Bourgeois, W.E. Dodson eds. – New York: Demos, 2008. – P. 249-268.

278. Hu, W.H. Hemispheric surgery for refractory epilepsy: a systematic review and meta-analysis with emphasis on seizure predictors and outcomes / W.H. Hu, C. Zhang, K. Zhang et al. // J Neurosurg. – 2016. – Vol. 124(4). – P. 952-61.

279. Hussain, S.A. Intraoperative fast ripples independentetly predict postsurgical epilepsy outcome: Comparison with other electrocorticographic phenomena / S.A. Hussain, G.W. Matheren, P. Hung et al. // Epilepsy Res. – 2017. – Vol. 135. – P. 79-86.

280. Hussain, S.A. Treatment of infantile spasms / S.A. Hussain // Epilepsia Open. – 2018. – Vol. 3(Suppl Suppl 2). – P. 143-154.

281. Hwang, S.I. Comparative analysis of MR imaging, positron emission tomography, and ictal single-photon emission CT in patients with neocortical epilepsy / S.I. Hwang, J.H. Kim, S.W. Park et al. // AJNR. – 2001. – Vol. 22(5). – P. 937-946.

282. Hynes, C.A. A case of long-term cognitive and social functioning following a right temporal lobectomy in infancy / C.A. Hynes, R.A. Mar // Neurocase. – 2009. – Vol. 15(1). – P. 37-46.

283. Ignelzi, R.J. Cerebral hemidecortication in the treatment of infantile cerebral hemiatrophy / R.J. Ignelzi, P.C. Bucy // J Nerv Ment Dis. – 1968. – Vol. 147(1). – P.14-30

284. Jalilian, L. Complete versus anterior two-thirds corpus callosotomy in children: analysis of outcome / L. Jalilian, D.D. Limbrick, K. Steger-May et al. // J Neurosurg Pediatr. – 2010. – Vol. 6 (3). – P. 257-66.

285. Jarrar, R.G. Long-term follow-up of temporal lobectomy in children // R.G. Jarrar, J.R. Buchhalter, F.B. Meyer et al. // Neurology. – 2002. – Vol. 59(10). – P. 1635-1637.

286. Jayakar, P. Epilepsy surgery in patients with normal or nonfocal MRI scans: integrative strategies offer long-term seizure relief / P. Jayakar, C. Dunoyer, P. Dean et al. // Epilepsia. – 2008. – Vol. 49(5). – P. 758-64.

287. Jeha, L.E. Predictors of outcome after temporal lobectomy for the treatment of intractable epilepsy / L.E. Jeha, I.M. Najm, W.E. Bingaman et al. // Neurology. – 2006. – Vol. 66(12). – 1938-40.

288. Jehi, L.E. Temporal lobe epilepsy surgery failures: predictors of seizure recurrence, yield of reevaluation, and outcome following reoperation / L.E. Jehi, D.C. Silveira, Bingaman et al. // J Neurosurg. – 2010. – Vol.113. – P.1186-1194.

289. Jenny, B. Pediatric epilepsy surgery: could age be a predictor of outcomes? / B. Jenny, N. Smoll, Y. El Hassani et al. // J Neurosurg Pediatr. – 2016. – Vol. 18(2). –P. 235-41.

290. Jeong, S.W. Prognostic factors for the surgery for mesial temporal lobe epilepsy: longitudinal analysis / S.W. Jeong, S.K. Lee, K.S. Hong et al. // Epilepsia. – 2005. – Vol. 46. – P. 1273-1279.

291. Joo, E.Y. Resection extent versus postoperative outcomes of seizure and memory in mesial temporal lobe epilepsy / E.J. Joo, H.J. Han, E.K. Lee et al. // Seizure – 2005. – Vol. 14. – P. 541-51.

292. Juhasz, C. Alpha-methyl-L-tryptophan PET detects epileptogenic cortex in children with intractable epilepsy / C. Juhasz, D.C. Chugani, O. Muzik et al. // Neurology. – 2003. – Vol. 60(6). – P. 960-968.

293. Kadish, N.E. Epilepsy Surgery in the First 3 Years of Life: Predictors of Seizure Freedom and Cognitive Development / N.E. Kadish, T. Bast, G. Reuner et al. // Neurosurgery. – 2018. – Aug 21. doi: 10.1093/neuros/nyy376. [Epub ahead of print]

294. Kagawa, K. Effective withdrawal of antiepileptic drugs in premonitoring admission to capture seizures during limited video-EEG monitoring / K. Kagawa, K. Iida, S. Baba et al. // Epilepsia. – 2017. – Vol. 2 (2). – P. 172-179.

295. Kan, P. Outcomes after surgery for focal epilepsy in children / P. Kan, C. Van Orman, J.R. Kestle // Childs Nerv Syst. – 2008. – Vol. 24(5). – P. 587-91.

296. Kaminska, A. Ictal SFECT in children wtih epilepsy: comparison with intracranial EEC and relation to postsurgical outcome / A. Kaminska, C. Chiron, D. Vile et al. // Brain. – 2003. – Vol. 126 (pt 1). – P. 248-260.

297. Kasasbeh, A.S. Outcomes after anterior or complete corpus callosotomy in children // A.S. Kasasbeh, M.D. Smyth, K. Steger-May et al. // Neurosurgery. – 2014. – Vol. 74(1). – P. 17-28.

298. Kerrigan, J.F. Electrical stimulation of the anterior nucleus of the thalamus for the treatment of intractable epilepsy / J.F. Kerrigan, B. Litt, R.S. Fisher et al. // Epilepsia. – 2004. – Vol. 45. – P. 346–354.

299. Kestle, J. Pediatric peri-insular hemispherotomy / J. Kestle, M. Connolly, D. Cochrane // Pediatr Neurosurg. – 2000. – Vol. 32 (1). – P. 44-47.

300. Kim, D.W. Parietal lobe epilepsy: the semiology, yield of diagnostic workup, and surgical outcome / D.W. Kim, S.K. Lee, C.H. Yun et al. // Epilepsia. – 2004. – Vol. 45 (6). – P. 641-649.

301. Kim, D.W. Predictors of surgical outcome and pathologic considerations in focal cortical dysplasia / D.W. Kim, S.K. Lee, K. Chu et al. // Neurology. – 2009. – Vol. 72(3). – P. 211-216.

302. Kim, S.K. Epilepsy surgery in children: outcomes and complications / S.K. Kim, K.C. Wang, Y.S. Hwang et al. // J Neurosurg Pediatr. – 2008. – Vol. 1(4). –P. 277-283.

303. Kim, Y.K. (18F)F-DG PET in localization of frontal lobe epilepsy: comparison of visual and SPM analysis / Y.K. Kim, D.S. Lee, S.K. Lee et al. // J Nucl Med. – 2002. – Vol. 43(9). – P. 1167-1174.

304. Kinoshita, M. Electric stimulation on human cortex suppresses fast cortical activity and epileptic spikes / M. Kinoshita, A. Ikeda, R. Matsumoto et al. // Epilepsia. – 2004. – Vol. 45. – P. 787–791.

305. Koepp, M.J. 11-Cflumazenil PET in patients with refractory temporal lobe epilepsy and normal MRI / M.J. Koepp, A. Hammers, C. Labbe et al. // Neurology. – 2000. – Vol. 54 (2). – P. 332-339.

306. Koh, S. Five or more acute postoperative seizures predict hospital course and long-term seizure control after hemispherectomy / S. Koh, S. Nguyen, R.F. Asarnow et al. // Epilepsia. – 2004. – Vol. 45 (5). – P. 527-533.

307. Kossoff, E.H. Hemispherectomy for intractable unihemispheric epilepsy etiology vs outcome / E.H. Kossoff, E.P. Vining, D.J. Pillas et al. // Neurology. – 2003. – Vol. 61. – P. 887-890.

308. Koubeissi, M.Z. Hemispherectomy-associated complications from the Kids' Inpatient Database / M.Z. Koubeissi, T.U. Syed, I. Syed et al. // Epilepsy Res. – 2009. – Vol. 87(1). – P. 47-53.

309. Knake, S. The value of multichannel MEG and EEG in the presurgical evaluation of 70 epilepsy patients / S. Knake, E. Halgren, H. Shiraishi et al. // Epilepsy Res. – 2006. – Vol. 69. – P. 80-6.

310. Krsek, P. Incomplete resection of focal cortical dysplasia is the main predictor of poor postsurgical outcome / P. Krsek, B. Maton, P. Jayakar et al. // Neurology. - 2009a. – Vol. 72(3). – P. 217-223.

311. Krsek, P. Different presurgical characteristics and seizure outcomes in children with focal cortical dysplasia type I or II / P. Krsek, T. Pieper, A. Karlmeier et al. // Epilepsia. – 2009b. – Vol. 50(1). – P. 125-37.

312. Kumar, A. Application of PET and SPECT in Pediatric Epilepsy Surgery / A. Kumar, H.T. Chugani // Pediatric epilepsy surgery: preoperative assessment and surgical treatment / O. Catalepe, G.I. Jallo. – Thieme, 2010. – P. 82-92.

313. Kuo, C.C. EEG source imaging of epileptic activity at seizure onset / C.C. Kuo, D.M. Tucker, P. Luu et al. // Epilepsy Res. – 2018. – Vol. 146. – P. 160-171.

314. Kurt, G. Surgery for intractable temporal lobe epilepsy: experience of a single institution / G. Kurt, M. Tonge, E. Celtikci et al. // Turk J Med Sci. – 2014. – Vol. 44(5). – P. 866-70.

315. Kuzniecky, R.I. Magnetic Resonance in Epilepsy. Neuroimaging Techniques 2nd ed / R.I. Kuzniecky, G.D. Jakson. – Elsevier Academic Press, 2004. – 442 p.

316. Kwan, P. Early identification of refractory epilepsy / P. Kwan, M.J. Brodie // N Engl J Med. – 2000. – Vol. 342 (5). – P. 314-319.

317. Kwan, P. Refractory seizures: try additional antiepileptic drugs (after two have failed) or go directly to early surgery evaluation? / P. Kwan, M.R. Sperling // Epilepsia. – 2009. – Vol. 50 (Suppl 8). – P. 57-62.

318. Lah, S. Verbal memory and literacy outcomes one year after pediatric temporal lobectomy: a retrospective cohort study / S. Lah, M.L. Smith // Epilepsy Behav. – 2015. – Vol. 44. – P. 225-33.

319. Lam, S. Functional Hemispherectomy at UCLA / S. Lam, G.W. Mathern // Pediatric epilepsy surgery: preoperative assessment and surgical treatment. – 2nd ed / O. Cataltepe, G.I. Jallo. – Thime, 2019. – P. 530-540.

320. Lamusuo, S. [11C] Flumazenil binding in the medial temporal lobe in patients with temporal lobe epilepsy: correlation with hippocampal MR volumetry, T2 relaxometry, and neuropathology / S. Lamusuo, A. Pitkanen, L. Jurila et al. // Neurology. – 2000. –.Vol. 54(12). – P. 2252-2260.

321. Lardizabal, D. Medical Intractability in Epilepsy / D. Lardizabal // Textbook of Epilepsy Surgery / H. Lüders. – Informa Healthcare, Ltd, 2008. – P. 203-206.

322. Lazow, S.P. Outcome of frontal lobe epilepsy surgery / S.P. Lazow, V.M. Thadani, K.L. Gilbert et al. // Epilepsia. – 2012. – Vol. 53(10). – P. 1746-55.

323. Lee, J.J. Diagnostic performance of 18F-FDG PET and ictal 99mTc-HMPA0 SPET in pediatric temporal lobe epilepsy: quantitative analysis by statistical parametric mapping, statistical probabilistic anatomical map and subtraction ictal SPET / J.J. Lee, W.J. Kang, D.S. Lee et al. // Seizure. – 2005. – Vol. 14(3). – P. 213-220.

324. Lee, J.J. Frontal lobe epilepsy: clinical characteristics, surgical outcomes and diagnostic modalities / J.J. Lee, S.K. Lee, S.Y. Lee et al. // Seizure. – 2008. Vol. 17(6). – P. 514-523.

325. Lee S.K. Surgical outcome and prognostic factors of cryptogenic neocortical epilepsy / S.K. Lee, S.Y. Lee, K.K. Kim et al. // Ann Neurol. – 2005. – Vol. 58(4). – P. 525-532.

326. Lerner, J.T. Assessment and surgical outcomes for mild type I and severe type II cortical dysplasia: a critical review and the UCLA experience / J.T. Lerner, N. Salamon, J.S. Hauptman et al. // Epilepsia. – 2009. – Vol. 50(6). – P. 1310-35.

327. Leiphart, J.W. Lobar and multilobar resections for medically intractable pediatric epilepsy / J.W. Leiphart, W.J. Peacock, G.W. Mathern / Pediatr Neurosurg. – 2001. – Vol. 34. – P. 311-18.

328. Lettori, D. Early hemispherectomy in catastrophic epilepsy: a neuro-cognitive and epileptic long-term follow-up / D. Lettori, D. Battaglia, A. Sacco et al. //. Seizure. – 2008. – Vol. 17(1). – P. 49-63.

329. Lew SM. Hemispherectomy in the treatment of seizures: a review / S.M. Lew // Transl Pediatr. – 2014. – Vol. 3(3). – P. 208-17.

330. Liang, S. Long-term outcomes of epilepsy surgery in school-aged children with partial epilepsy / S. Liang, S. Wang, J. Zhang et al. // Pediatr Neurol. -2012. – Vol. 47. – P. 284-290.

331. Liang, S. Anterior corpus callosotomy in school-aged children with Lennox-Gastaut syndrome: a prospective study / S. Liang, S. Zhang, X. Hu et al. // Eur J Paediatr Neurol. – 2014. – Vol. 18(6). – P. 670-6.

332. Liava, A. Individually tailored extratemporal epilepsy surgery in children: anatomo-electro-clinical features and outcome predictors in a population of 53 cases / A. Liava, S. Francione, L. Tassi et al. // Epilepsy Behav. – 2012. – Vol. 25. – P. 68-80.

333. Liava, A. Epilepsy surgery in the posterior part of the brain / A. Liava, R. Mai, F. Cardinale et al. // Epilepsy Behav. – 2016. – Vol. 64(Pt A). – P. 273-282.

334. Liegeois, F. Language reorganization in children with early-onset lesions of the left hemisphere: an fMRl study / F. Liegeois, A. Connelly, J.H. Cross et al. // Brain. – 2004. – Vol. 127(pt 6). – P. 1229-1236.

335. Lim, M.E. Access to surgery for paediatric patients with medically refractory epilepsy: A systems analysis / M.E. Lim, G.M. Bowen, O.C. Snead 3rd et al. // Epilepsy Res. – 2013. – Vol. 107(3). – P. 286-296.

336. Limbrick, D.D. Hemispherotomy: efficacy and analysis of seizure recurrence / D.D. Limbrick, P. Narayan, A.K. Powers et al. // J Neurosurg Pediatr.-2009. – Vol. 4(4). – P. 323-332.

337. Lin, Y. Trends in outcomes, complications, and hospitalization in USA / Y. Lin, D.A. Harris, D.J. Curry et al. // Epilepsia. – 2015. - Vol. 56(1). – P. 139-46.

338. Lippé, S. Cognitive outcome of parietooccipital resection in children with epilepsy / S. Lippé, C. Bulteau, G. Dorfmuller et al. // Epilepsia. – 2010. – Vol. 51(10). – P. 2047-2057.

339. Loddenkemper, T. Developmental outcome after epilepsy surgery in infancy / T. Loddenkemper, K.D. Holland, L.D. Stanford et al. // Pediatrics. – 2007. – Vol. 119(5). – P. 930-5.

340. Lopez-Gonzalez, M.A. Epilepsy surgery of the temporal lobe in pediatric population: a retrospective analysis / M.A. Lopez-Gonzalez, J.A. Gonzalez-Martinez, L. Jehi et al. // Neurosurgery. – 2012. – Vol. 70(3). – P. 684-92.

341. Lorittg, D.W. Wada testing in pediatric epilepsy / D.W. Lorittg, G.P. Lee // Pediatric epilepsy surgery: preoperative assessment and surgical treatment / O. Cataltepe, G.I. Jallo. – Thime, 2010. – P. 99-103.

342. Luciano, A.L. Results of treatment changes in patients with apparently drug-resistant chronic epilepsy / A.L. Luciano, S.D. Shorvon // Ann Neurol. – 2007. – Vol. 62(4). – P. 375-81.

343. Lüders, H. Textbook of Epilepsy Surgery / H. Lüders. – Informa Healthcare, Ltd, 2008. – 1624 p.

344. MacDonald, D.B. Intraoperative electrocorticography in temporal lobe epilepsy surgery / D.B. MacDonald, N. Pillay // Can J Neurol Sci. – 2000. – Vol. 27(Suppl 1). – S. 85-S91.

345. Maehara, T. Surgical outcome of corpus callosotomy in patients with drop attacks / T. Maehara, H. Shimizu // Epilepsia. – 2001. – Vol. 42. – P. 67-71.

346. Majioie, H.J. Antibodies to voltage-gated potassium and calcium channels in epilepsy / H.J. Majioie, M. de Baots, W. Renier et al. // Epilepsy Res. – 2006. – Vol. 71. – P.135-141.

347. Malik, S.I. Epilepsy surgery for early infantile epileptic encephalopathy (ohtahara syndrome) / S.I. Malik, C.A. Galliani, A.W. Hernandez, D.J. Donahue // J Child Neurol. – 2013. – Vol. 28(12). – P. 1607-17

348. Malmgren, K. Long-Term Outcomes of Epilepsy Surgery in Adults and Children / K. Malmgren, S. Baxendale, H. Cross H. – Springer, 2015. – P. 284.

349. Mani, J. Postoperative seizures after temporal resections and hemispherectomy in pediatric epilepsy / J. Mani, A. Gupta, E. Mascha et al. // Neurology. – 2006. – Vol. 66(7). – P. 1038-1043.

350. Maragkos, G.A. Quality of life after epilepsy surgery in children: A systematic review and meta-analysis / G.A. Maragkos, G. Geropoulos, K. Kechagias et al. // Neurosurgery. 2018. Oct 17. doi: 10.1093/neuros/nyy471. [Epub ahead of prit].

351. Marras, C.E. Hemispherotomy and functional hemispherectomy: indications and outcome / C.E. Marras, T. Granata, A. Franzini et al. // Epilepsy Res. – 2010. – Vol. 89(1). – P. 104-12.

352. Mathews, M.S. Van Wagenen and the first corpus callosotomies for epilepsy / M.S. Mathews, M.E. Linskey, D.K. Binder, P. William // J Neurosurg. – 2008. Vol. 108(3). – P. 608-613.

353. Maton, B. Surgery for medically intractable temporal lobe epilepsy during early life / B. Maton, P. Jayakar, T. Resnick et al. // Epilepsia. – 2008. – Vol. 49(1). –P. 80-87.

354. Matsuda, H. Contribution of subtraction ictal SPECT coregistered to MRI to epilepsy surgery: a multicenter study / B. Maton, P. Jayakar, T. Resnick et al. // Ann Nucl Med. – 2009. – Vol. 23(3). – P. 283-91.

355. Maxwell, R.E. Corpus Callosotomy / R.E. Maxwell // Textbook of Stereotactic and Functional Neurosurgery. – 2nd ed / A.M. Lozano, P.L. Gildenberg, R.R. Tasker. – Springer-Verlag, Berlin Heidelberg, 2009. – P. 2723-2740.

356. McIntosh, A.M. Temporal lobectomy: long-term seizure outcome, late recurrence and risks for seizure recurrence / A.M. McIntosh, R.M. Kalnins, L.A. Mitchel, G.C. Fabinyi // Brain. – 2004. – Vol. 127. – P. 2018-2030.

357. McKhann, G.M. 2nd. Intraoperative hippocampal electrocorticography to predict the extent of hippocampal resection in temporal lobe epilepsy surgery / G.M. McKhann 2nd, J. Schoenfeld-McNeill, D.E. Born et al. // J Neurosurg. – 2000. – Vol. 93 (1). – P. 44-52.

358. McLellan. A. Psychopathology in children with epilepsy before and after temporal lobe resection / A. McLellan, S. Davies, I. Heyman et al. // Dev Med Child Neurol. – 2005. – Vol. 47 (10). – P. 666-672.

359. Medvedovsky, M. Sensitivity and specificity of seizure-onset zone estimation by ictal magnetoencephalography / M. Medvedovsky, S. Taulu, E. Gaily et al. // Epilepsia. – 2012. – Vol. 53(9). – P. 1649-57.

360. Mikati, M.A. Quality of life after surgery for intractable partial epilepsy in children: a cohort study with controls / M.A. Mikati, N. Ataya, J. Ferzli et al. // Epilepsy Res. – 2010. – Vol. 90. – P. 207-213.

361. Miserocchi, A. Surgery for temporal lobe epilepsy in children: relevance of presurgical evaluation and analysis of outcome / A. Miserocchi, B. Cascardo, C. Piroddi et al. // J Neurosurg Pediatr. – 2013. – Vol. 11(3). – P. 256-67.

362. Mittal, S. Long-term outcome after surgical treatment of temporal lobe epilepsy in children / S. Mittal, J.L. Montes, J.P. Farmer et al. // J Neurosurg. – 2005. – Vol. 103(5, suppl). – P. 401-412.

363. Moeller, F. Simultaneous EEG and fMRI recordings (EEG-fMRI) in children with epilepsy / F. Moeller, U. Stephani, M. Siniatchkin // Epilepsia. – 2013. - Vol. 54(6). – P. 971-82.

364. Mohamed, A. Temporal lobe epilepsy due to hippocampal sclerosis in pediatric candidates for epilepsy surgery / A. Mohamed, E. Wyllie, P. Ruggieri et al. // Neurology. – 2001. – Vol. 56(12). – P. 1643-1649.

365. Montes, J.L. Hemsipherectomy / J.L. Montes, J.P. Farmer, F. Andermann, C. Poulin // The Treatment of Epilepsy: Principles and Practice. – 3rd ed / E. Wyllie ed. – Philadelphia, PA: Lippincott Williams & Wilkins, 2001. – P. 1147-1159.

366. Moosa AN, Gupta A, Jehi L, et al. Longitudinal seizure outcome and prognostic predictors after hemispherectomy in 170 children. Neurology. – 2013. – Vol. 80(3). – P. 253-60.

367. Morrell, F. Landau Kleffner syndrome: treatment with subpial intracortical transection / F. Morrell, W.W. Whisler, M.C. Smith et al. // Brain. – 1995. – Vol. 118(pt 6). – P. 1529-1546.

368. Morrison, G. Extratemporal epilepsy / G. Morrison, S. Bhatia // Principles and practis of pediatric neurosurgery / A.L. Albright, I.F. Pollack, P.D. Adelson. - Thieme, 2008. – P. 1072-1095.

369. Mosley, M. Neonatal Seizures / M. Mosley // Pediatr. Rev. – 2010. – Vol. 31. – P. 127 - 8.

370. Muthaffar, O. Reoperation after failed respective epilepsy surgery in children / O. Muthaffar, K. Puka, L. Rubinger et al // J Neurosurg Pediatr. – 2017. – Vol. 20(2). – P. 134-140.

371. Nagahama, Y.Intracranial EEG for seizure focus localization: evolving techniques, outcomes, complications, and utility of combining surface and depth electrodes / Y. Nagahama, A.J. Schmitt, D. Nakagawa et al. // J Neurosurg. – 2018. - May 1:1-13. doi: 10.3171/2018.1.JNS171808. [Epub ahead of print]

372. Nagel, S.J. Hemispherectomy techniques / S.J. Nagel, S.K. Elbabaa, E.J. Hadar, W.E. Bingaman // Textbook of Epilepsy Surgery / H.O. Luders ed. – London, UK: Informa, 2008. – P.1121-1129.

373. Nariai, H. Treatment of epileptic encephalopathies: current state of the art / H. Nariai, S. Duberstein, S. Shinnar // J Child Neurol. – 2018. – Vol. 33(1). – P. 41-54.

374. Navas, P. The importance of sleep deprivation as a mechanism for activating interictal epileptiform paroxysms / P. Navas, L. Rodríguez-Santos, E. Bauzano-Poley et al. // Rev Neurol. – 2016. – Vol. 62(7). – P. 289-95.

375. Neligan, A. Treatment changes in a cohort of people with apparently drug-resistant epilepsy: an extended follow-up / A. Neligan, G.S. Bell, M. Elsayed et al. // J Neurol Neurosurg Psychiatry. – 2012. – Vol. 83(8). – P. 810-3.

376. Neme, S. Subthalamic nucleus stimulation in patients with intractable epilepsy: the Cleveland experience / S. Neme, E.B. Montgomery, A. Rezai et al. // Deep Brain Stimulation and Epilepsy / H.O. Luders ed. – London: Martin Dunitz, 2004. – P. 349–358.

377. Niemeyer, P. The transventricutar amygdalo-hippocampectomy in temporal lobe epilepsy / P. Niemeyer // Temporal Lobe Epilepsy / M. Baldwin, R. Bailey eds. - Springfield, IL: CC Thomas, 1958. – P. 461-482.

378. Nilsson, D.T. Outcomes of multilobar resections for epilepsy in Sweden 1990-2013: a national population-based study / D.T. Nilsson, K. Malmgren, R. Flink, B. Rydenhag // Acta Neurochir (Wien). – 2016. – Vol. 158(6). – P. 1151-7.

379. Nordli, D.R. Jr. Epileptic encephalopathies in infants and children / D.R. Nordli Jr // J Clin Neurophysiol. – 2012. – Vol. 29(5). – P. 420-4.

380. Obeid, M. Approach to pediatric epilepsy surgery: State of the art, Part I: General principles and presurgical workup / M. Obeid, E. Wyllie, A.C. Rahi, M.A. Mikati // Eur J Paediatr Neurol. – 2009a. – Vol. 13(2). – P. 102-114.

381. Obeid, M. Approach to pediatric epilepsy surgery: State of the art, Part II: Approach to specific epilepsy syndromes and etiologies / M. Obeid, E. Wyllie, A.C. Rahi, M.A. Mikati // Eur J Paediatr Neurol. – 2009b. – Vol. 13(2). – P. 115-127.

382. O'Brien, T.J. The cost-effective use of 18F-FDG PET in the presurgical evaluation of medically refractory focal epilepsy / T.J. O'Brien, K. Miles, R. Ware et al. // J.Nucl. Med. – 2008. – Vol. 49. – P. 931-7.

383. Ogiwara, H. Pediatric epileptogenic gangliogliomas: seizure outcome and surgical results. Clinical article / H. Ogiwara, D.R. Nordli, A.J. DiPatri et al. // J Neurosurg Pediatr. – 2010. – Vol. 5. – P. 271-276.

384. Oliver, A. Techniques in epilepsy surgery: the MNI approach / A. Oliver, W.W. Boling, T. Tanriverdi. – Camdrige University Press, New York, 2012. – 287 p.

385. Oluigbo, C.O. The influence of lesion volume, perilesion resection volume, and completeness of resection on seizure outcome after resective epilepsy surgery for cortical dysplasia in children / C.O. Oluigbo, J. Wang, M.T. Whitehead et al. // J Neurosurg Pediatr. – 2015. – Vol. 15(6). – P. 644-50.

386. Ormond, D.R. Pediatric Temporal Lobe Epilepsy Surgery in Bonn and Review of the Literature / D.R. Ormond, H. Clusmann, R. Sassen et al. // Neurosurgery. – 2018. – Apr 13. doi: 10.1093/neuros/nyy125. [Epub ahead of print]

387. Ostendorf, A.P. Treatment-resistant Lennox-Gastaut syndrome: therapeutic trends, challenges and future directions / A.P. Ostendorf, Y.T. Ng // Neuropsychiatric Deasise and Treatment. – 2017. – Vol. 13. - P. 1131-1140.

388. Otsuki, T. Surgical versus medical treatment for children with epileptic encephalopathy in infancy and early childhood: Results of an international multicenter cohort study in Far-East Asia (the FACE study) / T. Otsuki, H.D. Kim, G. Luan et al. // Brain Dev. – 2016. – Vol. 38(5). – P. 449-60.

389. Overwater, I.E. Epilepsy in children with tuberous sclerosis complex: Chance of remission and response to antiepileptic drugs / I.E. Overwater, K. Bindels-de Heus, A.B. Rietman et al. // Epilepsia. – 2015. – Vol. 56(8). – P. 1239-45.

390. Paolicchi, J.M. Predictors of outcome in pediatric epilepsy surgery / J.M. Paolicchi, P. Jayakar, P. Dean et al. // Neurology. – 2000. – Vol. 54(3). P. 642-647.

391. Pardoe, P. Advanced Imaging Techniques in the Diagnosis of Nonlesional Epilepsy: MRI, MRS, PET, and SPECT / P. Pardoe, R. Kuzniecky // Epilepsy Currents. – 2014. – Vol. 14(3). – P. 121–124.

392. Park, K. Frequency and significance of acute postoperative seizures following epilepsy surgery in children and adolescents / K. Park, J. Buchhalter, R. McClelland, C. Raffel // Epilepsia. – 2002. – Vol. 43 (8). – P. 874-881.

393. Patel, A. Health Care Utilization Following Vagus Nerve Stimulation Therapy in Pediatric Epilepsy Patients From a Pediatric Accountable Care Organization / A. Patel, L. Wang, S. Gedela // J Child Neurol. – 2018. – Vol. 33(2). – P. 136-139.

394. Pendl, G. Corpus callosotomy with radiosurgery / G. Pendl., H.G. Eder, O. Schroettner, K.A. Leber // Neurosurgery. – 1999. – Vol. 45(2). – P. 303-307.

395. Pilcher, W.H. Epilepsy surgery: outcome and complications / W.H. Pilcher // Neurological Surgery / H.R. Winn, J.R. Youmans eds. – Philadelphia, PA: Elsevier, 2004. – P. 2565-2585.

396. Pilipović-Dragović, S. Long-term seizure outcome following epilepsy surgery in the parietal lobe: a meta-analysis / S. Pilipovic-Dragovic, A.J. Ristic, Z. Bukumiric // Epileptic Disord. – 2018. – Vol. 20(2). – p. 116-122.

397. Pindrik, J. Preoperative evaluation and surgical management of infants and toddlers with drug-resistent epilepsy / J. Pindrik, N. Hoang, L. Smith et al. // Neurosurg Focus. – 2018. –Vol. 45(3). - E3.

398. Placantonakis, D.G. Bilateral Intracranial Electrodes for Lateralizing Intractable Epilepsy: Efficacy, Risk and Outcome / D.G. Placantonakis, S. Shariff, F. Lafaille et al. // Neurosurgery. – 2010. – Vol. 66(2). – P. 274-283.

399. Plioplys, S. 10-year research update review: psychiatric problems in children with epilepsy / S. Plioplys, D.W. Dunn, R. Caplan // J Am Acad Child Adolesc Psychiatry. – 2007. – Vol. 46(11). – P. 1389-1402.

400. Polkey, C.E. Temporal lobe resections / C.E. Polkey // Intractable Focal Epilepsy / J.M. Oxbury, C.E. Polkey, M. Duchowny eds. – London: WB Saunders, 2000. – P. 667–696.

401. Pomata, H.B. Extratemporal epilepsy in children: candidate selection and surgical treatment / H.B. Pomata, R. Gonzalez, M. Bartuluchi et al. // Childs Nerv Syst. – 2000. – Vol. 16(12). – P. 842-850.

402. Puka, K. Where are they now? Psychosocial, educational, and vocational outcomes after epilepsy surgery in childhood surgery / K. Puka, M.L. Smith // Epilepsia. – 2016. – Vol. 57(4). – P. 574-81.

403. Pulsifer, M.B. The cognitive outcome of hemispherectomy in 71 children / M.B. Pulsifer, J. Brandt, C.F. Salorio et al. // Epilepsia. – 2004. – Vol. 45(3). – P.243-54.

404. Quattriani, A. Mutism in patients who underwent callosotomy for drug-resistent epilepsy / A. Quattriani, M. Del Pesce, L. Provinciali L et al. // J Neurosurg Sci. – 1997. – Vol. 41. – P. 93-96.

405. Radhakrishnan, A. "Time is Brain"-How early should surgery be done in drug-resistant TLE? / A. Radhakrishnan, R. Menon, S.V. Thomas et al. // Acta Neurol Scand. – 2018. – Vol. 138(6). – P. 531-540.

406. Ramachandrannair R. MEG predicts outcome following surgery for intractable epilepsy in children with normal or nonfocal MRI findings / R. Ramachandrannair, H. Nair, H. Otsubo, M. Shroff et al. // Epilepsia. – 2007. – Vol. 48(1). – P. 149-57.

407. Ramantani, G. Seizure control and developmental trajectories after hemispherotomy for refractory epilepsy in childhood and adolescence / G. Ramantani, N.E. Kadish, A. Brandt et al. // Epilepsia. – 2013a. – Vol. 54(6). – P. 1046-55.

408. Ramantani, G. Reoperation for refractory epilepsy in childhood: a second chance for selected patients / G. Ramantani, K. Strobl, A. Stathi et al. // Neurosurgery. -

2013b. – Vol. 73(4). – P. 695-704; discussion 704.

409. Ramantani, G. Posterior cortex epilepsy surgery in childhood and adolescence: Predictors of long-term seizure outcome / G. Ramantani, A. Stathi, A. Brandt et al. // Epilepsia. – 2017. – Vol. 58(3). – P. 412-419.

410. Ramantani, G. Cognitive development in pediatric epilepsy surgery / G. Ramantani, G. Reuner // Neuropediatrics. – 2018. – Vol. 49(2). - P. 93-103.

411. Rasmussen, T. Hemispherectomy for seizures revisited / T. Rasmussen // Can J Neurol Sci. – 1983a. – Vol. 10(2). – P. 71-78.

412. Rasmussen, T. Surgical treatment of complex partial seizures: results, lessons, and problems / T. Rasmussen // Epilepsia. – 1983b. – Vol. 24(suppl 1). – S65-76.

413. Rasmussen, T. Surgery for central, parietal and occipital epilepsy / T. Rasmussen // Can J Neurol Sci. – 1991. – Vol. 18. – P. 611 - 616.

414. Raybaud, C. Structural Brain Imaging in Epilepsy / C. Raybaud, E. Widjaja // Pediatric epilepsy surgery: preoperative assessment and surgical treatment / O. Cataltepe, G.I. Jallo. – Thime, 2010, – P. 59-73.

415. Regis, J. Radiosurgical Treatment for Epilepsy / J. Regis, H. Hamdi, P. Chauvel // Pediatric epilepsy surgery: preoperative assessment and surgical treatment. – 2nd ed / O. Cataltepe, G.I. Jallo. – Thime, 2019. – P. 625 - 640.

416. Rosenfeld, W.E. Tonic and atonic seizures: what's next--VNS or callosotomy? / W.E. Rosenfeld, D.W. Roberts // Epilepsia. – 2009. – Vol. 50(Suppl 8). – P. 25-30.

417. Roth, J. Safety of staged epilepsy surgery in children / J. Roth, C. Carlson, O. Devinsky et al. // Neurosurgery. – 2014. – Vol. 74(2). – P. 154-62.

418. Rowland, N.C. A meta-analysis of predictors of seizure freedom in the surgical management of focal cortical dysplasia / N.C. Rowland, D.J. Englot, T.A. Cage et al. // J Neurosurg. – 2012. – Vol. 116(5). – P. 1035-41.

419. Rydenhag, B. Complications of epilepsy surgery after 654 procedures in Sweden, September 1990-1995: a multicenter study based on the Swedish National

Epilepsy Surgery Register / B. Rydenhag, H.C. Silander // Neurosurgery. – 2001. – Vol. 49(1). – P. 51-6; discussion 56-7.

420. Ryvlin, P. The hidden causes of surgery-resistant temporal lobe epilepsy: extratemporal or temporal plus? / P. Ryvlin, P. Kahane // Current Opinion in Neurology. – 2005. – Vol. 18. – P. 125–127.

421. Sacino, M.F. Is the use of stereotactic electroencephalography safe and effective in children? A meta-analysis of the use of stereotactic electroencephalography in comparison to subdural grids for invasive epilepsy monitoring in predict subjects / M.F. Sacino, S.S. Huang, J. Schreiber et al. // Neurosurgery. – 2018. – Vol. Oct 22. doi:10.1093/neuros/nyy466. [Epub ahead of print].

422. Salanova, V. Parietal lobe epilepsy / V. Salanova // Handb Clin Neurol. – 2018. – Vol. 151. – P. 413-425.

423. Salanova, V. Temporal lobe epilepsy: analysis of failures and the role of reoperation / V. Salanova, O. Markand, R. Worth // Acta Neurol Scand. – 2005. – Vol. 111(2). – P. 126-33.

424. Saxena, A. Epilepsy in Tuberous Sclerosis: Phenotypes, Mechanisms, and Treatments/ A. Saxena, J.R. Sampson // Semin Neurol. – 2015. – Vol. 35(03). – P. 269-76.

425. Scheffer, I.E. ILAE classification of the epilepsies: Position paper of the ILAE Commission for Classification and Terminology / I.E. Scheffer, S. Berkovic, G. Capovilla et al. // Epilepsia. – 2017. – Vol. 58(4). – P. 512-521.

426. Schramm, J. Transsylvian keyhole functional hemispherectomy / J. Schramm, T. Kral, H. Clusmann // Neurosurgery. – 2001. – Vol. 49(4). – P. 891-900, discussion 900-901.

427. Schramm, J. Multiple subpial transections: outcome and complications in 20 patients who did not undergo resection / J. Schramm, A.F. Aliashkevich, T. Grunwald // J Neurosurg. – 2002. – Vol. 97(1). – P. 39-47.

428. Schramm, J. Temporal lobe epilepsy surgery and the quest for optimal extent of resection: a review / J. Schramm // Epilepsia. – 2008. – Vol. 49(8). – P. 1296-1307.

429. Schramm, J. Pediatric functional hemispherectomy: outcome in 92 patients / J. Schramm, S. Kuczaty, R. Sassen et al. // Acta Neurochir. – 2012. – Vol. 154. – P. 2017-2028.

230. Schramm, J. Transsylvian Hemispheric Deafferentation / J. Schramm // Pediatric epilepsy surgery: preoperative assessment and surgical treatment. – 2nd ed / O. Cataltepe, G.I. Jallo. – Thime, 2019. – P. 542-553.

431. Schulz, R. Analysis of reoperation in mesial temporal lobe epilepsy with hippocampal sclerosis / R. Schulz, M. Hoppe, F. Boesebeck et al. // Neurosurgery.- 2011. – Vol. 68. – P. 89–97.

432. Schwartz, T.H. The predictive value of intraoperative electrocorticography in resections for limbic epilepsy associated with mesial temporal sclerosis / T.H. Schwartz, C.W. Bazil, T. Walczak et al. // Neurosurgery. – 1997. – Vol.40. – P. 302-9.

433. Schwartz, T.H. Strategies for reoperation after comprehensive epilepsy surgery / T.H. Schwartz, D.D. Spencer // J Neurosurg. – 2001. – Vol. 95(4). – P. 615-23.

434. Shamim, S. Temporal lobectomy: Resection volume, neuropsychological effects, and seizure outcome / S. Shamim, E. Wiggs, J. Heiss et al. // Epilepsy Behav. – 2009. – Vol. 16. – P. 311-4.

435. Shih, J.J. Indications and methodology for video-electroencephalographic studies in the epilepsymonitoring unit / J.J. Shih, N.B. Fountain, S.T. Herman et al. // Epilepsia. – 2018. – Vol. 59(1). – P. 27-36.

436. Shim, K.W. Endoscopic Treatment of Hypothalamic Hamartomas / K.W. Shim, EK. Park, DS. Kim // J Korean Neurosurg Soc. – 2017. – Vol. 60(3). – P.294-300.

437. Shimizu, H. Modification of peri-insular hemispherotomy and surgical results / H. Shimizu, T. Maehara // Neurosurgery. - 2000a. – Vol. 47(2). – P. 367-372, discussion 372-373.

438. Shimizu, H. Neuronal disconnection for the surgical treatment of pediatric epilepsy / H. Shimizu, T. Maehara // Epilepsia. – 2000b. – Vol. 41(suppl 9). – P. 28-30.

439. Shimizu, H. Hippocampal transaction / H. Shimizu // Pediatric epilepsy surgery: preoperative assessment and surgical treatment. – 2nd ed / O. Cataltepe, G.I. Jallo. – Thime, 2019. – P.608-613.

440. Shorvon, S.D. Longitudinal cohort studies of the prognosis of epilepsy: contribution of the National General Practice Study of Epilepsy and other studies / S.D. Shorvon, D.M. Goodridge // Brain. – 2013. – Vol. 136(Pt 11). – P. 3497-510.

441. Shurtleff, H.A. Impact of epilepsy surgery on development of preschool children: identification of a cohort likely to benefit from early intervention / H.A. Shurtleff, D. Barry, T. Firman et al. // J. Neurosurg Pediatr. – 2015. – Vol. 16(4). – P. 383-92.

442. Sidhu, M.K. Neuroimaging in epilepsy / M.K. Sidhu, J.S. Duncan, J.W. Sander // Curr Opin Neurol. – 2018. – Vol. 31(4). – P. 371-378.

443. Siegel, A.M. Resective reoperation for failed epilepsy surgery: seizure outcome in 64 patients / A.M. Siegel, G.D. Cascino, F.B. Meyer et al. // Neurology. – 2004. – Vol. 63(12). – P. 2298-302.

444. Silfvenius, H. Evaluation of insular ablation in surgical treatment of temporal lobe epilepsy / H. Silfvenius, P. Gloor, T. Rasmussen // Epilepsia. – 1964. – Vol. 157. – P. 307-320.

445. Sinclair, D.B. Pediatric temporal lobectomy for epilepsy / D.B. Sinclair, K. Aronyk, T. Snyder et al. // Pediatr Neurosurg. – 2003. – Vol. 38(4). – P. 195-205.

446. Sinclair, D.B. Extratemporal resection for childhood epilepsy / D.B. Sinclair, K. Aronyk, T. Snyder et al. // Pediatr Neurol. – 2004. – Vol. 30(3). – P. 177-185.

447. Sinha, S. Focal status epilepticus / S. Sinha // Atlas of Epilepsies / C.P. Panayiotopoulos ed. – Springer-Verlag London Limited, 2010. – P.544-550.

448. Sindou, M. Temporo-mesial epilepsy surgery: outcome and complications in 100 consecutive adult patients / M. Sindou, M. Guenot, J. Isnard et al. // ActaNeurochir (Wen). – 2006. - Vol. 148 (1). – P. 39-45.

449. Skirrow, C. Temporal lobe surgery in childhood and neuroanatomical predictors of long-term declarative memory outcome / C. Skirrow, J.H. Cross, S. Harrison et al. // Brain. – 2015. – Vol. 138(Pt 1). – P. 80–93.

450. Souza-Oliveira, C. Impact of pediatric epilepsy surgery on intellectual efficiency / C. Souza-Oliveira, S. Escorsi-Rosset, V.C. Terra et al. // Rev Neurol. – 2012. – Vol. 54. – P. 214-220.

451. Spencer, D.D. The surgical treatment of temporal lobe epilepsy / D.D. Spencer // The Epilepsies. – Etiology and prevention / P. Kotagal, H.O. Luders eds. - San Diego etc. – Academic press, 1999. – P. 259-264.

452. Stavem, K. Predictors of seizure outcome after temporal lobectomy for intractable epilepsy / K. Stavem, H. Bjornaes, I.A. Langmoen // Acta Neurol Scand. – 2004. – Vol. 109. – P. 244-249.

453. Stefan, H. Magnetoencephalography (MEG): Past, current and future perspectives for improved differentiation and treatment of epilepsies / H. Stefan, E. Trinka // Seizure. – 2017. – Vol. 44. – P. 121-124.

454. Steinbok, P. Epilepsy surgery in the first 3 years of life: a Canadian survey / P. Steinbok, P. Gan, M. Connolly et al. // Epilepsia. – 2009. – Vol. 50(6). – P. 1442-9.

455. Sugano, H. Epilepsy surgery for pediatric epilepsy: optimal timing of surgical intervention / H. Sugano, H. Arai // Neurol Med Chir (Tokyo). – 2015. – Vol. 55(5). – P. 399-406.

456. Sunaga, S. Long-term follow-up of seizure outcomes after corpus callosotomy / S. Sunaga, H. Shimizu, H. Sugano // Seizure. – 2009. – Vol. 18(2). – P. 124-8.

457. Sun, F.T. Responsive cortical stimulation for the treatment of epilepsy / F.T. Sun, M.J. Morrell, R.E. Wharen Jr // Neurotherapeutics. – 2008. – Vol. 5(1). – P. 68-74.

458. Surges, R. Reoperation after failed resective epilepsy surgery / R. Surges, C.E. Elger // Seizure. – 2013. – Vol. 22(7). – P. 493-501.

459. Sylaja, P.N. Seizure outcome after anterior temporal lobectomy and its predictors in patients with apparent temporal lobe epilepsy and normal MRI / P.N. Sylaja, K. Radhakrishnan, C. Kesavadas et al // Epilepsia. – 2004. – Vol. 45(7). – P. 803-8.

460. Talairach, J. Approche nouvelle de la neurochirurgie de l'epilepsie. Methodologie stereotaxique et resultats therapeutiques / J. Talairach, J. Bancaud, C. Szikla et al. // Neurochirurgie. – 1974. – Vol. 20 (suppl 1). – P. 231-240.

461. Tanriverdi, T. Long-term seizure outcome after mesial temporal lobe epilepsy surgery: corticoamygdalohippocampectomy versus selective amygdalohippocampectomy / T. Tanriverdi, A. Olivier, N. Poulin et al. // J Neurosurg. – 2008. – Vol. 108(3). – P. 517-524.

462. Tanriverdi, T. Long-term seizure outcome after corpus callosotomy: a retrospective analysis of 95 patients / T. Tanriverdi, O. Olivier, N. Poulin N., et al. // J Neurosurg. – 2009a. – Vol. 110. – P. 332-342.

463. Tanriverdi, T. Morbidity in epilepsy surgery: an experience based on 2449 epilepsy surgery procedures from a single institution / T. Tanriverdi, A. Ajlan, N. Poulin, A. Olivier A // J Neurosurg. – 2009b. – Vol. 110(6). – P. 1111-1123.

464. Tassi, L. Focal cortical dysplasia: neuropathological subtypes, EEG, neuroimaging and surgical outcome / L. Tassi, N. Colombo, R. Garbelli et al. // Brain. – 2002. – Vol. 125(Pt8). – P. 1719-32.

465. Tellez-Zenteno, J.F. Long-term seizure outcomes following epilepsy surgery: a systematic review and meta-analysis / J.F. Tellez-Zenteno, R. Dhar, S. Wiebe // Brain. – 2005. – Vol. 128 (pt. 5). – P. 1188-1198.

466. Téllez-Zenteno, J.F. Reasons for reoperation after epilepsy surgery: a review based on a complex clinical case with three operations / J.F. Téllez-Zenteno, F. Moien-Afshari, L. Hernández-Ronquillo et al. // Neuropsychiatr Dis Treat. – 2010. – Vol. 6. – P. 409-15.

467. Terra-Bustamante, V.C. Temporal lobe epilepsy surgery in children and adolescents: Clinical characteristics and post-surgical outcome / V.C. Terra-Bustamante, L.M. Inuzuca, R.M. Fernandes et al // Seizure. –2005. Vol. 14. –P. 274-81.

468. Teutonico, F. Epilepsy surgery in children: evaluation of seizure outcome and predictive element*s / F. Teutonico, R. Mai, P. Veggiotti et al. // Epilepsia. – 2013. – Vol. 54(suppl 7). – P. 70-6.

469. Thivard, L. Interictal diffusion MRI in partial epilepsies explored with intracerebral electrodes / L. Thivard, C. Adam, D. Hasboun et al. // Brain. – 2006. – Vol. 129. – P. 375-85.

470. Tigaran, S. Acute postoperative seizures after frontal lobe cortical resection for intractable partial epilepsy / S. Tigaran, G.D. Cascino, R.L. McClelland et al. // Epilepsia. – 2003. – Vol. 44(6). – P. 831-5.

471. Tonini, C. Predictors of epilepsy surgery outcome: a meta-analysis / C. Tonini, E. Beghi, A.T. Berg et al. // Epilepsy Res. – 2004. – Vol. 62(1). – P. 75-87.

472. Tovar-Spinoza, Z. Multiple Subpial Transections in Children with Refractory Epilepsy / Z. Tovar-Spinaza, J.T. Rutka // Pediatric epilepsy surgery: preoperative assessment and surgical treatment. – 2nd ed / O. Cataltepe, G.I. Jallo. – Thime, 2019. – P 603-608.

473. Tsiptsios, D.I. Electroencephalographic assessment of patients with epileptic seizures / D.I. Tsiptsios, R.S. Howard, M.A. Koutroumanidis // Expert Rev Neurother. – Vol. 10(12). – P. 1869-1886.

474. Tyvaert, L. Different structures involved during ictal and interictal epileptic activity in malformations of cortical development: an EEG-fMRI study / L. Tyvaert, C. Hawco, E. Kobayashi et al. // Brain. – 2008. – Vol. 131(pt8). – P. 2042-2060.

475. Urbach, H. MRI in Epilepsy: Diagnostic imaging / H. Urbach. – Springer-Verlag Berlin Heidelberg, 2013. – 270 p.

476. Vale, F.L. Failed epilepsy surgery for mesial temporal lobe sclerosis: a review of the pathophysiology / F.L. Vale, G. Pollock, S.R. Benbadis // Neurosurgical Focus. – 2012. – Vol. 32. - E9.

477. Van Bogaert, P. Statistical parametric mappping of regional glucose metabolism in mesial temporal lobe epilepsy / P. Van Bogaert, N. Massager, P. Tugendhaft et al. // Neuroimage. – 2000. – Vol. 12(2). – P. 129-138.

478. Van Paesschen, W. Ictal SPECT / W. Van Paesschen // Epilepsia. – 2004. – Vol. 45(Suppl 4). – P. 35-40.

479. van Rijckevorsel, K. Selective amygdalo-hippocampecomy: seizure outcome in 26 consecutive cases compared to the amount of resection / K. van Rijckevorsel, C. Grandin, M. de Tourtchaninoff et al. // Epilepsia. – 2005. – Vol. 46. – P. 253-60.

480. Varadkar, S. Rasmussen's encephalitis: clinical features, pathobiology, and treatment advances / S. Varadkar, C.G. Bien, C.A. et al. // Lancet Neurol. – 2014. – Vol. 13. – P. 195-205.

481. Vasconcellos, E. Mental retardation in pediatric candidates for epilepsy surgery: the role of early seizure onset / E. Vasconcellos, E. Wyllie, S. Sullivan // Epilepsia. – 2001. – Vol. 42(2). – P. 268-74.

482. Velasco, F. Double-blind, randomized controlled pilot study of bilateral cerebellar stimulation for treatment of intractable motor seizures / F. Velasco, J.D. Carrilio-Ruiz, F. Brito et al. // Epilepsia. – 2005. – Vol. 46(7). – P. 1071-1081.

483. Velasco, T.R. Foramen ovale electrodes can identify a focal seizure onset when surface EEG fails in mesial temporal lobe epilepsy / T.R. Velasco, A.C. Sakamoto, V. Alexandre Jr et al. // Epilepsia. – 2006. – Vol. 47. – P. 1300-7.

484. Velasco, A.C. Neuromodulation of the centromedian thalamic nuclei in the treatment of generalized seizures and the improvement of the quality of life in patients with Lennox-Gastaut syndrome / A.C.Velasco, F. Velasco, F. Jimenez et al. // Epilepsia. – 2006. – Vol. 47(7). – P. 1203-1212.

485. Vendrame, M. Longer duration of epilepsy and earlier age at epilepsy onset correlate with impaired cognitive development in infancy / M. Vendrame, A. Alexopoulose, K. Bouer et al. // Epilepsy Behav. – 2009. – Vol. 16(3). – P. 431-5.

486. Villarejo-Ortega, F. Seizure and developmental outcomes after hemispherectomy in children and adolescents with intractable epilepsy / F. Villarejo-Ortega, M. García-Fernández, C. Fournier-Del Castillo et al. // Childs Nerv Syst. – 2013. – Vol. 29(3). – P. 475-88.

487. Villemure, J.G. Peri-insular hemispherotomy: surgical principles and anatomy / J.G. Villemure, C. Mascott // Neurosurgery. – 1995. – Vol.37(5). – P. 975-81.

488. Villemure, J.C. Multilobar resections and hemispherectomy / J.C. Villemure, W. Peacock // Epilepsy: A Comprehensive Textbook / J. Engel Jr, T.A. Pedley eds. - Philadelphia, PA: Lippincott-Raven, 1997. – P. 1829-1839.

489. Villemure, J.G. Peri-insular hemispherotomy in paediatric epilepsy / J.G. Villemure, R.T. Daniel // Childs Nerv Syst. – 2006. – Vol. 22(8). P. 967-981.

490. von Celsing Underbjerg, E. Danish experience with paediatric epilepsy surgery / E. von Celsing Underbjerg, C.E. Hoei-Hansen, F.F. Madsen et al. // Dan Med J. – 2015. – Vol. 62(12). – P. 51-64.

491. Vonck, K. Long-term deep brain stimulation for refractory temporal lobe epilepsy / K. Vonck, P. Boon, P. Claeys et al. // Epilepsia. – 2005. – Vol. 46(suppl 5). P. 98-9.

492. Walker A.E. Temporal lobectomy / A.E. Walker // J. Neurosurg. – 1967. – Vol. 26. – P. 642–9.

493. Wang VY., Chang EF., Barbaro NM. Focal cortical dysplasia: a review of pathological features, genetics, and surgical outcome / V.Y. Wang, E.F. Chang, N.M. Barbaro // Neurosurg Focus. – 2006. – Vol. 20(1). - E7.

494. Wen, H.T. Anatomical landmarks for hemispherotomy and their clinical application / H.T. Wen, A.L. Rhoton Jr, R. Marino Jr // J Neurosurg 2004. – Vol. 101(5). – P. 747-755.

495. Wiebe, S. Effectiveness and Efficiency of Surgery for Temporal Lobe Epilepsy Study Group. A randomized, controlled trial of surgery for temporal-lobe epilepsy / S. Wiebe, W.T. Blume, J.P. Girvin et al. // N Engl J Med. – 2001. – Vol. 345(5). – P. 311-8.

496. Wilke, M. LI-tool: a new toolbox to assess lateralization in functional MR-data / M. Wilke, K. Lidzba // J Neurosci Methods. – 2007. - 163(1). – P. 128-136.

497. Williams, J. Epilepsy / J. Williams, G.B. Sharp // Pediatric Neuropsychology: Research, Theory, and Practice / K.O. Yeats, M.D. Ris, H.G. Taylor eds. - New York, NY: The Guilford Press, 2000. - P. 47-73.

498. Winkler, P.A. Reoperation and second step-procedures in pediatric epilepsy surgery - indications, new techiques, limitations and results / P.A. Winkler, M. Kudernatsch, T. Pieper et al. // Neuropediatrics. – 2011. – Vol. 42. – V. 10.

499. Wong, T.T. Corpus callosotomy / T.T. Wong, S.Y. Kwan, K.P. Chag // Pediatric epilepsy surgery: preoperative assessment and surgical treatment / O. Cataltepe, G.I. Jallo. – Thime, 2010. – P. 261-7.

500. Wu, J.Y. Noninvasive testing, early surgery, and seizure freedom in tuberous sclerosis complex / J.Y. Wu, N. Salamon, H.E. Kirsch et al. // Neurology. – 2010. – Vol. 74. – P. 392-8.

501. Xu, C. Prognostic Factors and Longitudinal Change in Long-Term Outcome of Frontal Lobe EpilepsySurgery / C. Xu, T. Yu, G. Zhang et al. // World Neurosurg.- 2019. - Vol. 121. - E32-8.

502. Xu, M.Y. Proton MR Spectroscopy in Patients with Structural MRI-Negative Temporal Lobe Epilepsy / M.Y. Xu, E. Ergene, M. Zagardo et al. // J Neuroimaging. – 2015. – Vol. 25(6). – P. 1030-7.

503. Yang, P.F. Intractable occipital lobe epilepsy: clinical characteristics, surgical treatment, and a systematic review of the literature / P.F. Yang, Y.Z. Jia, Q. Lin et al. // Acta Neurochir (Wien). – 2015. – Vol. 157(1). – P. 63-75.

504. Yasargil, M.G. Selective amygdalohippocampectomy / M.G. Yasargil, U. Türe, F.A. Boop // Operative Neurosurgery. Vol 2 / A.H. Kaye, P.M. Black eds. – London, UK: Harcourt Publishers Limited, 2000. – P. 1275-1283.

505. Zachenhofer, I. Reoperation after selective amygdalohippocampectomy: an MRI analysis of the extent of temporomesial resection in ten cases / I. Zachenhofer, K. Novak, C. Baumgartner et al // Acta Neurochirurgica (Wien). – 2011. – Vol. 153. – p. 239–248.

506. Zaknun, J.J. Comparative analysis of MR imaging, ictal SPECT and EEG in temporal lobe epilepsy: a prospective IAEA multi-center study / J.J. Zaknun, C. Bal, A. Maes et al. // Eur J Nucl Med Mol Imaging. – 2008. – Vol. 35(1). – P. 107-15.